

1837
ARTES
VERITAS
SCIENTIA
LIBRARY OF THE
UNIVERSITY OF MICHIGAN
TUEBOR
SI QUÆRIS PENINSULAM AMŒNAM
CIRCUMSPICE

Internationales Centralblatt

für

Laryngologie, Rhinologie

und verwandte Wissenschaften.

Unter ständiger Mitarbeiterschaft

von

W. Albrecht (Tübingen), **L. Bayer** (Brüssel), **G. Bradt** (Berlin), **Calamida** (Mailand), **O. Chiari** (Wien), **R. Dreyfuss** (Strassburg), **O. T. Freer** (Chicago), **W. Freudenthal** (New York), **v. Gilse** (Haarlem), **Gontier de la Roche** (Toulon), **F. Hanszel** (Wien), **H. Hecht** (München), **R. Hoffmann** (Dresden), **G. Jonquière** (Bern), **R. Kotz** (München), **Ino Kubo** (Fukuoka), **Lautmann** (Paris), **E. J. Moure** (Bordeaux), **Nadoleczny** (München), **Polyak** (Budapest), **Schlittler** (Basel), **O. Seifert** (Würzburg), **W. Sobernheim** (Berlin), **A. von Sokolowski** (Warschau), **E. Stangenberg** (Stockholm), **R. Steiner** (Prag), **Tapia** (Madrid)

herausgegeben

von

GEORG FINDER

Berlin.

Vierunddreissigster Jahrgang.

Januar—Dezember 1918.

Berlin 1918.
Verlag von August Hirschwald
NW., Unter den Linden 68.

Inhalt.

I. Leitartikel.

II. Referate.

III. Kongress- und Gesellschaftsberichte.

IV. Briefkasten.

Jahrgang XXXIV. Januar 1918. No. 1.

Internationales Centralblatt

für

Laryngologie, Rhinologie

und verwandte Wissenschaften.

Unter ständiger Mitarbeiterschaft

von

W. Albrecht (Tübingen), **L. Bayer** (Brüssel), **G. Bradt** (Berlin), **Calamida** (Mailand), **O. Chiari** (Wien), **R. Dreyfuss** (Strassburg), **O. T. Freer** (Chicago), **W. Freudenthal** (New York), **v. Gilse** (Haarlem), **Gontier de la Roche** (Toulon), **F. Hanszel** (Wien), **H. Hecht** (München), **R. Hoffmann** (Dresden), **G. Jonquière** (Bern), **R. Kotz** (München), **Ino Kubo** (Fukuoka), **Lautmann** (Paris), **E. J. Moure** (Bordeaux), **Nadoleczny** (München), **Polyak** (Budapest), **Schlittler** (Basel), **O. Seifert** (Würzburg), **W. Sobernheim** (Berlin), **A. von Sokolowski** (Warschau), **E. Stangenberg** (Stockholm), **R. Steiner** (Prag), **Tapia** (Madrid)

herausgegeben

von

GEORG FINDER

Berlin.

Monatlich erscheint eine Nummer,
am Schlusse des Abonnementsjahres Titel, Namen- und Sachregister.
Preis des XXXIV. Jahrgangs (Januar—Dezember 1918) **15 Mark.**

Berlin 1918.
Verlag von August Hirschwald.
NW., Unter den Linden 68.



Internationales Centralblatt

für

Laryngologie, Rhinologie

und verwandte Wissenschaften.

Jahrgang XXXIV. Berlin, Januar. 1918. No. 1.

I. Maximilian Bresgen †.

Der Tod Maximilian Bresgen's ist in der bewegten Kriegszeit merkwürdigerweise den Kollegen und der Oeffentlichkeit fast unbemerkt vorübergegangen. Erst jetzt ist die Nachricht von dem am 2. Juni 1915 erfolgten Hinscheiden des um unsere Wissenschaft verdienten Mannes zur Kenntnis der Redaktion und des Unterzeichneten gelangt. Die Kriegsjahre haben in den Reihen der namhaften Laryngologen ganz ungewöhnlich grosse Opfer gefordert und jetzt wird gemeldet, dass auch noch Maximilian Bresgen von uns gegangen ist.

Als Max Bresgen seine Laufbahn als Facharzt begann, war die Laryngologie schon zu einer gewissen Höhe ihrer Ausbildung gelangt; die zahlreichen Arbeiten fleissiger Forscher haben seitdem, wenn man von der Bronchoskopie und einigen anderen Seitenzweigen des Gebietes absieht, im wesentlichen das Gebäude nur noch ausschmücken und in seiner inneren Einrichtung vervollkommnen können; die Rhinologie war dagegen ein fast völlig unausgebautes und wenig geschätztes Gebiet. Auch die von Czermak gefundene Rhinoscopia posterior hatte an dieser Nichtbeachtung nicht viel geändert — ist es mir doch selbst passiert, dass ein sehr namhafter Laryngologe, dem ich vorschlug, in einem geeigneten Falle die Nase mittels des Kramer'schen Ohrenspiegels, der sich auf seiner Klinik vorfand, von vorn zu untersuchen, diesen Vorschlag zurückwies mit der Bemerkung, es sei nicht unsere Aufgabe, die Nase von

vorn zu untersuchen; viel sei ja doch nicht darin zu finden und, was man zu sehen habe, solle man versuchen von den Choanen aus zu Gesicht zu bekommen. Es ist das Verdienst der dann folgenden Generation von Fachärzten, zu denen Bresgen und Ziem, um nur zwei kürzlich verstorbene zu nennen, gehörten, die grundlegende Arbeit zu dem jetzt so grossen und erfolgreichen Ausbau dieses Wissensgebiets geschaffen zu haben.

Geboren wurde M. Bresgen am 1. März 1850 zu Ahrweiler, besuchte das Gymnasium zu Münstereifel, nach dessen Absolvierung er erst achtzehnjährig im Herbst 1868 die Universität Jena bezog. Im Jahre 1872 promovierte er in Heidelberg und machte im Winter 1872/73 das Staatsexamen in Berlin. Nachdem er noch einige Zeit im pathologischen Institut bei Rudolf Virchow gearbeitet hatte, ging er nach Wien, um sich weiter auszubilden. Er war dort etwa $1^1/_2$ Jahre als Assistent bei Prof. Karl Stoerk tätig, um sich dann im Frühjahr 1877 in Frankfurt a. M. als Arzt für Hals-, Nasen- und Lungenkrankheiten niederzulassen — damals neben dem unvergesslichen Moritz Schmidt der einzige Facharzt. 1899 siedelte er gesundheitshalber in gleicher Eigenschaft nach Wiesbaden über, wo er bis kurz vor seinem Tode Fachpraxis ausübte.

Bresgen war ein ausserordentlich fruchtbarer Schriftsteller, die Zahl seiner Einzelarbeiten dürfte mit 150 noch zu niedrig geschätzt sein. Neben einer Anzahl als selbständige Einzelschriften und Bücher herausgegebenen Arbeiten, unter denen besonders seine in 3 Auflagen erschienene „Krankheits- und Behandlungslehre der Nasen-, Mund- und Rachenhöhle, sowie des Kehlkopfes und der Luftröhre“ hervorzuheben ist, ausser sehr zahlreichen Aufsätzen in den verschiedensten Fachzeitschriften hat er eine Sammlung zwangloser Abhandlungen aus dem Fachgebiet geleitet, die fachärztlichen Aufsätze in der zweiten und teilweise auch in der dritten Auflage der Eulenburg'schen Enzyklopädie und in dem diagnostischen Lexikon von Bum und Schnirer bearbeitet, sowie eine Zeitlang eine sehr umfängliche und eingehende kritische Tätigkeit ausgeübt. Besonders hervorzuheben sind seine zahlreichen Aufsätze über den Einfluss der behinderten Nasenatmung auf die geistige Entwicklung und Leistungsfähigkeit, namentlich bei Schulkindern. In den letzten Jahren, aber auch schon früher hat er sich mit der Popularisierung seines Wissensgebiets beschäftigt. Er war ein glühender Patriot und in dieser Eigenschaft wurzeln seine Versuche, alle Fremdwörter in seinen Arbeiten zu vermeiden und an ihre Stelle gut deutsche Worte zu setzen. Wenn er auch in der Wahl mancher Bezeichnungen nicht ganz glücklich gewesen ist, so hat er doch sehr häufig das Richtige getroffen und verdienen seine Bemühungen in dieser Hinsicht mehr Anerkennung und Nachfolge, als ihm vielfach zu Teil geworden ist.

P. Heymann.

Bresgen's Arbeiten*).

1. Einige interessante Fälle aus dem Ambulatorium des Herrn Prof. Dr. Störk in Wien. Deutsche med. Wochenschr. No. 26/27. 1876.
2. Zur Syndesmologie des Kehlkopfes nebst einigen Bemerkungen zur Diagnose und Behandlung der Glottiserweiterer. Virchow's Archiv. Bd. 67. 1876.
3. Eine Stimmbandlähmung durch Elektrizität erst nach operativer Entfernung der hypertrophischen Tonsilla pharyngea zur Heilung gebracht, sowie einige operierte Larynx- und Pharynxerkrankungen. Deutsche med. Wochenschr. No. 1. 1877.
4. Ein verbessertes Insufflationsrohr. Ebendas. Nr. 12. 1879.
5. Das menschliche Stimm- und Sprachorgan. Virchow-Holtzendorff'sche Sammlung. Berlin 1879.
6. Ueber den Husten. Joh. Alt. Frankfurt a. M. 1879.
7. Lähmung der Glottiseröffner bei einem 5/4 jährigen Kinde. Deutsche med. Wochenschr. No. 2. 1881.
8. Der chronische Nasen- und Rachenkatarrh. 1. Aufl. 1881. 2. Aufl. 1883. Wien und Leipzig. Urban u. Schwarzenberg.
9. Antwort auf A. Hartmann's Artikel: Ueber die Indikationen zum Ausreissen der Nasenpolypen. Berliner klin. Wochenschr. No. 3. 1882.
10. Quetschung des Kehlkopfes mit Zerreissung und Vorfall der Ventrikelschleimhaut und Fraktur der entsprechenden Schildknorpelplatte. Monatsschr. für Ohrenheilk. No. 4. 1882.
11. Zur Pathologie und Therapie des chronischen Nasen- und Rachenkatarrhs. Berliner klin. Wochenschr. No. 36/37. 1882.
12. Ein seltener Fremdkörper im Kehlkopf als Ursache hochgradiger Dyspnoe. Deutsche med. Wochenschr. No. 44. 1882.
13. Zur Frage der Erblichkeit chronischer Nasen- und Rachenkatarrhe. Ebendas. No. 27. 1882.
14. Das Asthma bronchiale und seine Beziehungen zum chronischen Nasenkatarrh, sowie deren lokale Behandlung. Volkmann's Sammlung klin. Vortr. No. 216. Breitkopf u. Härtel. Leipzig 1882.
15. Die Bedeutung der Arbeitsteilung in der praktischen Medizin. Wiener med. Presse. Nr. 8—12. 1883.
16. Zur Aetiologie des sog. spontanen Nasenblutens. Allgem. Wiener med. Ztg. No. 33. 1883.
17. Zur Vereinigung der Otologie mit der Rhinolaryngologie zu einem einzigen Spezialfache. Deutsche med. Wochenschr. Nr. 49. 1883.
18. Zur persönlichen Gesundheitspflege. Deutsches Wochenblatt für Gesundheitspflege uud Rettungswesen. No. 9. 1884.
19. Tagespresse und Gesundheitspflege. Ebendas. 1884.
20. Renaissance und Gesundheitspflege. Ebendas. 1884.
21. Zur Entwicklung von Refraktions- und Stellungsanomalien der Augen infolge von Nasenerkrankung. Deutsche med. Wochenschr. No. 9. 1884.
22. Zur Aetiologie der Verbiegung der Nasenscheidewand. Berliner klin. Wochenschrift. No. 10. 1884.
23. Zur Schulgesundheitspflege. Deutsche Wochenschr. f. Gesundheitspflege und Rettungswesen. No. 18. 1884.
24. Zur galvanokaustischen Behandlung hypertrophischer Nasenschleimhaut. Deutsche med. Wochenschr. No. 30 u. 37. 1884.
25. Grundzüge der Pathologie und Therapie der Nasen-Mund-Rachen- und Kehlkopfkrankheiten. Wien und Leipzig 1884. Urban u. Schwarzenberg. 2. und 3. Auflage unter dem Titel: Krankheits- und Behandlungslehre der Nasen-, Mund- und Rachenhöhle sowie des Kehlkopfes und der Luftröhre. 1891. 1896.
26. Die Pathologie des sog. chronischen Nasen- und Rachenkatarrhs. Med. chir. Zentralbl. No. 24/26. 1885. Congr. intern. Kopenhagen 1884. Bd. 4. S. 23.

---

*) Das Verzeichnis ist nicht vollständig.

27. Des cautérisations à l'acide chromique dans les fosses nasales. Rev. mens. de laryng. No. 10. 1885.
28. Ueber die Stellung des praktischen Arztes zum Spezialisten. Deutsche med. Wochenschr. 1885.
29. Die Blutgefässe der Nasenschleimhaut vom Standpunkt ihrer Erkrankung aus betrachtet. Ebenda 1885.
30. Die Pathologie des sog. chronischen Nasen- und Rachenkatarrhs. Congr. intern. Kopenhagen. Bd. 4. S. 23 und Med. chir. Zentralbl. No. 24/26. 1885.
31. Der Zirkulationsapparat in der Nasenschleimhaut vom klinischen Standpunkt aus betrachtet. Deutsche med. Wochenschr. No. 34/35. 1885.
32. Vergiftungserscheinungea nach Kokainisierung der Nase. Ebenda. No. 46. 1885.
33. Ueber Chromsäureätzungen in der Nasenhöhle. Med. chir. Zentralbl. No. 52. 1885.
34. Die Anwendung der Chromsäure in der Nasenhöhle. Deutsche Med.-Zeitung. No. 7. 1886.
35. Zwei Fälle von schwerem akuten Jodismus, mit Zusatz von Binz. Zentralbl. f. klin. Med. No. 9. 1886.
36. Ueber die Wege der Intoxikation durch Kokain. Allgem. med. Zentral-Ztg. No. 14. 1886.
37. Die Beziehungen der erkrankten Nasenschleimhaut zum Asthma und dessen rhinochirurgische Heilung. Deutsche med. Wochenschr. No. 22. 1886.
38. Wilhelm Hack †. Ebenda. 1886.
39. Zur Frage des nervösen Hustens. Berliner klin. Wochenschr. No. 49. 1887.
40. Die sog. Rachentonsille, ihre Erkrankung und Behandlung. Deutsche med. Wochenschr. No. 5/7. 1887.
41. Entstehung, Bedeutung und Behandlung der Verkrümmungen und kallösen Verdickungen der Nasenscheidewand. Wiener med. Presse. No. 7/8. 1887.
42. Kurze Bemerkung über das Anschwellen der Nasenschleimhaut in Seitenlage. Deutsche med. Wochenschr. No. 17. 1887.
43. Ueber vorzeitige Ermüdung der Stimme (Mogiphonie B. Fränkel). Ebendas. No. 17. 1887.
44. Tuberkulose oder Lupus der Nasenschleimhaut? Ebendas. No. 30/37. 1887.
45. Ein Fall von Spasmus glottidis, bedingt durch Aortenaneurysma. Berliner klin. Wochenschr. No. 8. 1887.
46. Zur Frage des nervösen Hustens. Ebendas. No. 49. 1887.
47. Zwei Schriftstücke über die Bedeutung behinderter Nasenatmung, gerichtet an das preussische Unterrichtsministerium. Deutsche med. Wochenschr. No. 9. 1887.
48. Ueber die Nase und ihre Bedeutung für Atmung und Geruch. Vom Fels zum Meer. Heft 3. 1887/88.
49. Instrumente für Nase und Kehlkopf. Therap. Monatsh. No. 3. 1888.
50. Croup der Nasenschleimhaut. Deutsche med. Wochenschr. No. 4. 1888.
51. Ueber das Vorkommen krupöser Pseudomembranen in Nase und Pharynx. Ebendas. No. 4. 1888.
52. Zwei Schriftstücke über die Bedeutung behinderter Nasenatmung bei Schülern, gerichtet an das preussische Unterrichtsministerium. Zeitschr. f. Schulgesundheitspflege. No. 5. 1888 und Deutsche med. Wochenschr. No. 9. 1889.
53. Die Heiserkeit, ihre Ursachen, Bedeutung und Heilung. Neuwied 1889. Heuser.
54. Zur Behandlung der Eiterung der Nebenhöhlen der Nase, insbesondere der Oberkieferhöhle und deren Probeeröffnung. Berliner klin. Wochenschr. No. 4. 1889.
55. Die Trockenbehandlung der Nase und ihrer Nebenhöhlen. Deutsche med. Wochenschr. No. 50. 1889.
56. Ueber die Bedeutung behinderter Nasenatmung insbesondere bei Schulkindern. Ebendas. No. 10. 1889.
57. Ueber die Bedeutung behinderter Nasenatmung, vorzüglich bei Schulkindern, nebst besonderer Berücksichtigung der daraus entstehenden Gedächtnis- und Geistesschwäche. Hamburg 1890. Voss.

58. Weitere Mitteilungen über die Anwendung des Pyoktanins (Methylviolett) in in Nase und Hals. Therap. Monatsh. No. 10. 1890.
59. Wie ist der besonders bei Schulkindern infolge gewisser Nasen- und Rachenkrankheiten beobachteten Gedanken- und Geistesschwäche am besten und wirksamsten entgegenzuarbeiten? Zeitschr. f. Schulgesundheitspflege. Nr. 10. 1890.
60. Die Verwendung des Pyoktanins (Merck) in Nase und Hals. Deutsche med. Wochenschr. No. 24. 1890.
61. Die Trockenbehandlung der Nase und ihrer Nebenhöhlen. Berliner klin. Wochenschr. No. 39. 1890.
62. Le traitement sec du nez et des sinus voisins. Rev. mens. de laryng. etc. No. 22. 1890.
63. Ueber die Anwendung von Anilinfarbstoffen bei Nasen-, Hals- und Ohrenleiden. Leipzig 1891. Langkammer.
64. Wann ist die Anwendung des elektrischen Brenners in der Nase von Nutzen? Leipzig 1891. Langkammer.
65. Ueber die Bedeutung behinderter Nasenatmung für die körperliche, geistige und sprachliche Entwicklung der Kinder. Mon. f. d. ges. Sprachheilk. No. 7. 1891.
66. Ein neuer Meissel und neue scharfe Löffel für die Nase, sowie ein neues Tretgebläse mit Luftreinigungskapsel. Deutsche med. Wochenschr. No. 16. 1891.
67. Ueber den Zusammenhang von Sprachgebrechen mit Nasen- und Rachenleiden. Mon. f. d. ges. Sprachheilk. No. 4. 1892.
68. Sollen Spezialärzte auf hausärztliche Tätigkeit verzichten oder nicht? Aerztl. Zentralanzeiger. No. 35. 1892.
69. Das Verhältnis zwischen praktischen Aerzten und Spezialärzten. No. 44. 1892.
70. Wann treten nach Operationen in der Nase und im Nasenrachenraum leicht Entzündungen des Ohres oder anderer benachbarter Teile auf? Wiener med. Wochenschr. No. 45—47. 1892.
71. Der Kopfschmerz bei Nasen- und Rachenleiden. Münchener med. Wochenschr. No. 5. 1893 auch Revue de laryng. No. 2. 1893.
72. Die Ursachen der nervösen Kopfschmerzen der Schulkinder. Wiener med. Presse. No. 37. 1894.
73. Der Kopfschmerz bei Nasen- und Rachenleiden und dessen Heilung. Unter besonderer Berücksichtigung der angeborenen und erworbenen Unregelmässigkeiten der Nasenscheidewand. 1. und 2. Aufl. Leipzig 1894. 3. Aufl. 1901. Langkammer.
74. Beiträge zur „Ozaena"-Frage. Münchener med. Wochenschr. No. 10/11. 1894.
75. Eine elektrische Stehlampe als Beleuchtungsquelle für Untersuchung von Körperhöhlen. Deutsche med. Wochenschr. No. 29. 1894.
76. Die Eiterungen der Nase und ihrer Nebenhöhlen. Münchener med. Wochenschrift. No. 31/32. 1894.
77. Die Ursachen des nervösen Kopfschmerzes der Schulkinder. Wiener med Presse. No. 39. 1894.
78. Die Anwendung der Elektrolyse bei Verkrümmungen und Verdickungen der Nasenscheidewand, sowie bei Schwellung der Nasenschleimhaut. Wiener med. Wochenschr. No. 46. 1894.
79. Die Nasenkrankheiten der Schulkinder. Münchener med. Wochenschr. No. 1. 1895.
80. Gefahren und Unzweckmässigkeit der Nasenspülungen. Die Praxis. No. 15. 1896.
81. Zur Frage der zur Zeit der Geschlechtsreife auftretenden fehlerhaften Entwicklung der Stimme. Mediko-pädagog. Monatsschr. f. d. ges. Sprachheilk. Mai 1897.
82. Naseneiterung und Stinknase, ihr Wesen und ihre Bedeutung für den praktischen Arzt. Die ärztl. Praxis. No. 19/20. 1898.
83. Das Schneuzen der Nase, das Niesen und Husten in ihrer Bedeutung zur Entzündung des Mittelohrs bei Kleinkindern, Schulkindern und Erwachsenen. Ebendas. No. 19/20. 1898.

84. Die Rückwirkungen des Schneuzens, Niesens und Hustens auf den Körper sowie deren Heilung durch die Krankenpflege. Zeitschr. f. Krankenpflege. No. 7. 1899.
85. Die Reizung und Entzündung der Nasenschleimhaut in ihrem Einflusse auf die Atmung und das Herz. Halle a. S. 1900. Marhold.
86. Ueber die Notwendigkeit ärztlicher Behandlung des frischen Schnupfens. Die ärztl. Praxis. No. 3/4. 1900.
87. Der Wert des Gurgelns. Bresgen's Sammlung. 1900. Marhold.
88. 25 Jahre Nasen- und Halsarzt. Ebenda. 1900.
89. Klima, Witterung und Wohnung, Kleidung und Krankenpflege in ihren Beziehungen zu den Entzündungen der Luftwege. Halle a. S. 1900. Marhold.
90. Zur Entstehung des Bildes der Stinknase. Die ärztl. Praxis. No. 9. 1902.
91. Aerztliche Fortbildungsvorlesungen. Halle 1902. Marhold.
92. Ueber den Wert des Formans bei der Behandlung des frischen Schnupfens. Die ärztl. Praxis. No. 9. 1902.
93. Eine neue Doppelnadel nach Jaenicke zur Elektrolyse in der Nasenhöhle nebst Erläuterungen zu ihrer Anwendung. Naturforsch.-Vers. Cassel 1903.
94. Die Erkrankungen der Atemwege und ihre Heilung durch die Kurmittel Wiesbadens auch während der Wintermonate. Wiesbaden 1904. 5. Aufl. 1914.
95. Die hauptsächlichen kindlichen Erkrankungen der Nasenhöhlen, der Rachenhöhle und der Ohren, sowie ihre Bedeutung für Schule und Gesundheit, nebst grundsätzlichen Erörterungen über Untersuchung und Behandlung solcher Kranken. Bresgen's Sammlung zwangl. Abhandl. usw. VII. 8. 1904
96. Die Nasenerkrankungen in ihren Beziehungen zur Schule. Die Gesundheitswarte der Schule. No. 1. 1906.
97. Sprachgebrechen und Nasenluftwege. Mediko-pädagog. Monatsschr. f. d. ges. Sprachheilk. No. 11/12. 1907.
98. Was muss der Arzt von Nasen- und Halskrankheiten wissen? Med. Woche. 1907.
99. Das Heufieber und seine Heilung durch Herstellung gesunder Nasenwege. Therap. Rundschr. No. 20. 1908.
100. Die Elektrolyse mit langen Nadeln zur Behandlung der Verschwellung des Naseninnern. Halle 1908.
101. Die Elektrolyse mit langen einfachen und mit einpoligen langen Doppelnadeln zur Behandlung von Verschwellung des Naseninnern, zum Teil auch als vollwertiger Ersatz des elektrischen Brenners. Intern. med. Kongress in Budapest. 1909.
102. Nasenleiden und Sympathikus. Beitr. zur Anat., Physiol., Path. und Ther. des Ohres, der Nase und des Halses. III. 1909.
103. Elektrolyse. Wiener med. Wochenschr. No. 4. 1909.
104. Die Schleimhautschwellung des Naseninnern und ihre Dauerheilung unter hauptsächlicher Anwendung der Elektrolyse mit langen Nadeln, nebst Hinweisungen auf die Befreiung des Nasenluftweges überhaupt. Beitr. z. Anat., Physiol., Path. u. Ther. des Ohres, der Nase, des Halses. Bd. 4. 1910.
105. Heufieber, nervöses Asthma und Verschwellung der Nasenschleimhaut. Ebendas.
106. Der Arzt und die Kinder. Deutsche Elternzeitung. Heft 7. 1910.
107. Die ärztliche Beeinflussung des Kranken. Leipzig 1911. Thieme.
108. Seele und Körper, ihre Entwicklung und ihre Wechselbeziehungen zueinander. Fortschritte der Med. No. 14. 1912.
109. Die Furcht, ihre Herkunft und Heilung, sowie ihre Bedeutung für Erkrankung und Genesung. Ebendas. No. 26. 1912.
110. Die Nasenheilkunde in den letzten fünfzig Jahren. Arch. f. d. Geschichte der Naturwissenschaften und der Technik. Bd. 6. 1913.
111. Physiologische Nasenheilkunde. Fortschritte der Med. No. 41. 1913.
112. Die Nasen- und Rachenkrankheiten. Moderne Heilmethoden.

II. Referate.

a) Allgemeines, obere Luftwege.

1) **A. Onodi** (Budapest). **Ueber die Therapie der Tuberkulose der oberen Luftwege.** Mit 35 Abbild. *Arch. f. Ohrenheilk. Bd. 101. H. 3. S. 147.*

Unter 24000 Besuchern seines Ambulatoriums fand Verf. 733 Tuberkulöse, darunter 682 Tuberkulosen des Kehlkopfes, 35 der Nase, 7 des Rachens. Die primäre Tuberkulose im Gebiet der oberen Luftwege ist selten; O. konnte aus der Literatur der letzten 20 Jahre nur 101 Fälle zusammenstellen. Spontane Heilungen sind nicht ausgeschlossen, in der Literatur fanden sich 25 Fälle, sich selbst zählt der Verf. als den 26. auf. Die Abhandlung bringt eine Uebersicht über die vielen zum Teil schon ziemlich alten Behandlungsmethoden der allerverschiedensten Art. Bei der primären Tuberkulose ist auf möglichst baldige chirurgische Entfernung des Herdes zu sehen, so bei der Tuberkulose der Zunge, der Mandeln, des Nasenseptums und der Nebenhöhlen. Von den letzteren erkranken weitaus am häufigsten die Kieferhöhlen. Bei bestehender Lungentuberkulose ist für jeden Eingriff natürlich der Zustand dieser massgebend. Von den endolaryngealen Eingriffen hat die Galvanokaustik grosse Verbreitung gefunden, besonders in Form des Grünwald'schen Tiefenstiches. Nur bei ausgedehnter subglottischer Infiltration und grossen ulzerösen Prozessen ist sie zu meiden. Ueber die kurative Tracheotomie sind die Ansichten geteilt. Die Laryngofissur ist für bestimmte Fälle zu empfehlen, der Exstirpation des Kehlkopfes steht man im allgemeinen zurückhaltend gegenüber. Die Larynxtuberkulose bietet dann eine Indikation zur Unterbrechung der Schwangerschaft (und zwar frühzeitig), wenn Aussicht auf Erhaltung des Lebens der Mutter besteht.

O. verspricht sich Erfolge bei der Tuberkulosebehandlung nur in Heilstätten. Auf seine Veranlassung ist vom ungarischen Staat, der bereits Volkssanatorien für 10000 Tuberkulöse ins Leben rief, eine chirurgische Zentralstelle für Behandlung der dort untergebrachten Erkrankungen der oberen Luftwege in Aussicht genommen.

KOTZ.

2) **A. Onodi** (Budapest). **Die Behandlung der Tuberkulose der oberen Luftwege.** *Orvosi Hetilap. No. 21—23. 1917.*

Diese Publikation ist als Referat an der Jahresversammlung des ungarischen Vereins gegen die Tuberkulose vorgelesen worden. Onodi plaidiert für die Errichtung einer chirurgischen Zentrale der Volkssanatorien mit der Aufgabe, die bei den Lungenkranken vorkommenden chirurgischen Erkrankungen der oberen Luftwege, insbesondere aber jene des Kehlkopfes und der Luftröhre nach einheitlichen, vom Verfasser bezeichneten Prinzipien zu behandeln. Die Ausführung dieses Vorschlages ist von massgebender Stelle in Aussicht gestellt worden.

POLYAK.

3) **Melchior** (Breslau). **Ueber Halsphlegmonen, hervorgerufen durch Bacillus fusiformis.** *Berliner klin. Wochenschr. No. 29. S. 695. 1917.*

6 Fälle, bei denen der Bacillus fusiformis, allerdings bis auf einen Fall, nie allein, sondern stets in Verbindung mit anderen Bakterien gefunden wurde. Mit

der Möglichkeit einer Halsphlegmone durch Bacillus fusiformis wird man dann rechnen können, wenn ein ganz akuter, geschlossener — nicht tuberkulöser — Eiterungsprozess sich anamnestisch als bereits auffällig lange bestehend erweist, bei geringfügigen Allgemeinerscheinungen und fehlender Beteiligung der Lymphdrüsen.

Literatur der Fusiformis-Eiterungen. R. HOFFMANN.

4) **W. D. Harmer. Diathermie für die Behandlung inoperabler Geschwülste der Nase und des Halses. (Diathermy in the treatment of inoperable growths of the nose and throat.)** *Journ. of laryng., rhin. and otol. Bd. 29. No. 10. Oktober 1914.*

Verf. hat 21 Fälle von inoperablen Geschwülsten mittels Diathermie behandelt; in den meisten handelte es sich um Karzinom der Tonsille, Zunge, des Gaumens oder Rachens. Einer hatte ein ausgedehntes Karzinom des Larynx und einer inoperable Naevi der Zunge oder Nase. Der durch die Prozedur verursachte Schmerz war gering; meist konnte der Pat. nach 48 Stunden schlucken. Nur in 2 Fällen folgte erhebliche Schwellung am Halse, wahrscheinlich weil zu starke Hitze angewandt war. Von vier Fällen, bei denen Fieber hinterher auftrat, starben zwei an Sepsis und zwei hatten ausgesprochenes Oedem des Gesichts und des Halses. Die Patienten blieben meist 48 Stunden im Bett und verliessen durchschnittlich das Hospital nach 6 Tagen. Ungünstig verhielten sich die Fälle, in denen die Geschwülste den äusseren Hals ergriffen haben oder der Knochen erkrankt ist; im letzteren Falle entstand Periostitis, die Ulzeration blieb bestehen und die Schmerzen nahmen zu. Nur in einem Falle entstand am 6. Tage eine erhebliche Nachblutung. Bei fast allen an Karzinom leidenden Patienten wurde eine sehr erhebliche Besserung erzielt. Am längsten dauerte der Erfolg bei einem alten Manne mit Karzinom der Tonsille und Zunge, bei dem die Diathermie fünfmal angewandt wurde und der noch 2 Jahre ohne wesentliche Störungen bis auf die letzten 3 Monate lebte. Nach der ersten Behandlung trat erst nach 12 Monaten Rezidiv ein und 9 Monate später wurden die Zervikaldrüsen affiziert.

Verf. hält die Diathermie für inoperable Geschwülste besonders wertvoll, wenn Dyspnoe, Dyspepsie, Blutauswurf oder konstante Expektoration besteht. Die Vorteile vor der blutigen Operation ist die Leichtigkeit und Schnelligkeit des Eingriffs, die Möglichkeit, auch gefährliche Geschwülste ohne Blutverlust zu entfernen.

FINDER.

5) **Wm. Hill. Die Behandlung inoperabler Geschwülste der Nase und des Halses mittels Radium. (The treatment of inoperable growths of the nose and throat by radium.)** *Journ. of laryng., rhin. and otol. Bd. 29. No. 10. Oktober 1914.*

Die primäre Geschwulst darf nicht zu weit vorgeschritten und zu ausgedehnt sein, die sekundären Tumoren und die Metastasen dürfen keine Kontraindikation bieten und der Allgemeinzustand muss einigermassen gut sein; ist letzteres nicht der Fall, so können infolge der Ueberschwemmung des Kreislaufes mit den Zerfallsprodukten des Tumors Toxämie und bisweilen Thrombosen an entfernten Körperstellen auftreten. Bei Karzinomen des Larynx und Pharynx bilden Drüsentumoren

sowie das Uebergreifen auf die Trachea eine Kontraindikation. Rundzellensarkome, besonders Lymphosarkome und Lymphadenome, ebenso wie die meisten Endotheliome reagieren schnell und andauernd auf Radium; Spindelzellen- und Fibrosarkome reagieren ziemlich gut, während dies bei Plattenzellkrebsen und Drüsenkarzinomen nicht so der Fall ist. Viele Beobachter stimmen darin überein, dass auch bei operablen Kiefer- und Nasenrachensarkomen man dem Patienten zunächst die Chancen der Radiumbehandlung geben soll; wird nachträglich doch die Operation beschlossen, so wird dieselbe jedenfalls weniger umfangreich sein. Zungensarkome reagieren so gut auf Radium, dass in jedem Fall zuerst Radium anzuwenden ist. Bei operablen Epitheliomen und Drüsenkarzinomen ist das umgekehrte der Fall; lässt die Operation im Stich, so sollte zuerst Diathermie angewandt und Radium nur zur Unterstützung gebraucht werden.

Verf. bespricht ausführlich die Technik der Anwendung; erörtert die Frage, ob metallisches Radium oder Radiumemanation vorzuziehen sei und wie die das Radium enthaltende Tube am besten anzubringen sei. FINDER.

6) **John Macintyre. Die Behandlung inoperabler Fälle mittels Röntgenstrahlen. (The treatment of ineperable cases by means of x-rays.)** *Journ. of laryng., rhin. and otol. Bd. 29. No. 10. Oktober 1917.*

Verf. kommt zu folgendem Schluss: Wenn er auch bei frühzeitigen Fällen mit Röntgenbehandlung Erfolge erzielt und die Patienten noch lange Zeit hinterher am Leben blieben, so muss er doch eingestehen, dass für inoperable Fälle die Röntgenbehandlung keine Heilung, aber Stillstand oder Verminderung des Wachstums, Nachlassen der Schmerzen, Aufhören der Blutung herbeiführt. FINDER.

7) **Loch** (Düsseldorf). **Ueber das Absaugen von Sekreten.** *Münchener med. Wochenschr. No. 46. 1917. Feldärztl. Beil. S. 1509.*

Durch dieses Verfahren wird nicht nur das beim Gebrauch von Gaze- oder Wattetupfern nicht zu vermeidende Verschmieren des Sekretes und die durch den mechanischen Insult bedingte Reizung ausgeschaltet, sondern auch der heutigen Verbandstoffknappheit Rechnung getragen. Es bewährt sich in der Sprechstunde zur Säuberung des Gehörgangs und des Mittelohrs, der Nase und der Nebenhöhlen, bei Operationen sowohl endonasaler Art, als auch bei Aufmeisselungen der Nebenhöhlen und des Warzenfortsatzes und dergl. aufs beste und ist wohl auch für die grosse Chirurgie aussichtsreich. Da es eine ständige gute Uebersichtlichkeit des Operationsgebiets ermöglicht, erleichtert es das Arbeiten wesentlich. Die Benutzung von Gummiballons und der Potain'schen Flasche ist nicht zweckmässig. Am besten eignet sich eine einfache Wasserstrahlpumpe, die an jede Wasserleitung angeschlossen werden kann. Hierzu gehört ein Vorschaltglas, eine Sammelflasche und an einem nicht zu kurzen Schlauch das für das jeweils in Frage kommende Gebiet passende Saugröhrchen. KOTZ.

8) **C. van Hoogenhuyze** und **A. de Kleyn** (Utrecht). **Ueber einige klinisch-bakteriologisch seltene Befunde.** *Arch. f. Ohrenheilk. Bd. 101. H. 3. S. 178.*

1. 2 Fälle von Ethmoiditis caseosa tuberculosa. Beide Male war der Herd aus dem Siebbein nach der Kieferhöhle durchgebrochen, so dass sich in ihr käsige

Massen vorfanden. Ihre Schleimhaut war zwar entzündet, nicht aber tuberkulös verändert.

2. Laryngitis ulcero-membranacea (Plaut-Vincent) mit Holzphlegmone. Die ganze linke Larynxhälfte war mit einem Ulkus mit diphtherieähnlichen Membranen bedeckt. Aussen am Hals ein bretthartes Infiltrat vom Zungen- bis zum Brustbein reichend. Im Ausstrich fusiforme Bazillen und Spirochäten.

3. Ein Fall von im Anschluss an chronische Mittelohrentzündung mit Sinusthrombose aufgetretener Septikämie verursacht durch den Bacillus coli communis.

KOTZ.

b) Nase und Nasenrachenraum.

9) **M. Grossmann** (Wien). **Die Verwendung des Ichthyols bei Nasenkrankheiten.** *Med. Klinik. No. 49. 1917.*

Zur Behandlung der Ozaena werden erst die Borken mit lauwarmem Wasser ausgespült, dann durch beide Nasenhöhlen zwei bis drei grosse Spritzen einer 5proz. wässerigen Ichthyollösung durchgespritzt, die gereinigte Nasenhöhle mit der gleichen Lösung ausgepinselt und zum Schluss in die Nasenhöhlen mit 25—30-proz. Ichthyollösung imprägnierte Wattebäuschchen eingeführt und für zwei bis drei Stunden belassen. Bei akutem Schnupfen werden für ein bis zwei Stunden mit 20—25proz. Ichthyollösung getränkte Wattebäuschchen in beide Nasenlöcher eingelegt. Anfangs heftiger Niessreiz, dann aber Erleichterung.

SEIFERT.

10) **J. van der Hoeven Leonhard. Bi-submuköse Resektion der Nasenscheidewand. (Bi-submucous resection of septum nasi.)** *Journ. of laryng., rhin. and otol. Bd. 29. No. 8. August 1914.*

Verf. empfiehlt für Fälle von starker Leisten- oder Spinabildung, wo es bisweilen sehr schwer sein dürfte, eine Perforation zu vermeiden, folgendes Verfahren, wobei er als Beispiel einen Fall wählt, wo eine scharfe Knickung dicht über dem Nasenboden nach rechts besteht: 1. Vertikaler, etwas bogenförmiger Knopflochschnitt auf der linken Seite, aber ganz weit nach vorn am Rand der Epidermis. 2. Ablösung von Schleimhaut und Perichondrium links, die sich etwas weiter erstreckt als die ganze zu entfernende Septumpartie. 3. Inzision auf der anderen (in dem gewährten Beispiel der rechten) Seite und zwar eine vertikale, jedoch mindestens 1 cm hinter der vertikalen auf der linken Seite und eine horizontale dicht über dem Nasenboden, die sich etwas weiter erstreckt als die Septumdeformation. 4. Ablösung von Schleimhaut und Perichondrium, die einen Lappen bildet, der sich gewöhnlich nach oben rollt. 5. Inzision des Knorpels auf der rechten Seite in dem Vertikalschnitt, Entfernung der deformierten Partie mit dem Doppelmesser, Entfernung des Vomers mit Meissel und Zange bis zum Niveau des Nasenbodens, so dass schliesslich die ganze deformierte Septumpartie entfernt ist bis auf die schmale Partie, die zwischen den beiden Vertikalinzisionen gelegen ist. 6. Inzision des Knorpels in dem ersten Knopflochschnitt auf der linken Seite, wobei man sorgfältig darauf zu achten hat, dass man nicht in die andere Nasenhöhle eindringt. 7. Sorgfältige Ablösung der schmalen Mukosaportion auf dieser Seite und Entfernung des schmalen, jetzt entblössten Knorpelrestes zwischen den beiden Vertikalinzisionen.

FINDER.

11) **A. Réthi** (Budapest). **Fälle von Nasenkorrekturen.** *Verhandl. des k. Aerztevereins in Budapest. No. 6. 1917.*

Das Wesen dieser Operationen ist, dass wir intranasal die Haut des Nasenrückens von der knorpeligen und knöchernen Unterlage ablösen, die deformierenden Teile mit der Säge und dem Messer entfernen und eine gerade, regelmässige oder verkürzte Nase erzielen. Verf. arbeitet nach Joseph's Methode mit eigenen Modifikationen und demonstriert mehrere Fälle. Traumatische oder luetische Einsenkungen der Nase sind aus der Tibia ersetzt worden, die eingeheilten Knochenstücke werden an Röntgenbildern demonstriert.

Polyak: Diese Operationen sind aus dem Werke von Joseph bekannt. Ich selbst habe diese Operationen bei Halle in Berlin gesehen und von ihm erlernt, habe auch dieselben vor dem Kriege ausgeführt; das jetzige Material, es handelt sich ja um junge Leute, welche nie wissen, wie lange sie noch leben, eignet sich meiner Auffassung nach nicht zu kosmetischen Operationen. Bei Höckerabtragungen ist es sehr zu beachten, dass der neugebildete Nasenrücken nicht zu flach sei. Die demonstrierten Fälle liefern ein schönes kosmetisches Resultat.

POLYAK.

12) **L. Pólya** (Budapest). **Fälle von Nasenplastik nach Schussverletzungen.** *Verhandl. des k. Aerztevereins in Budapest. No. 4. 1917.*

1. Längliche, granulierende Wunde am Nasenrücken, Bulldognase. Exzision, Naht. Guter Erfolg.

2. Bohnengrosser, penetrierender Defekt am linken Nasenflügel infolge Explosion einer Ekrazitbombe, welche dem Patienten 19 Verletzungen verursachte. Ein dreieckiger Lappen aus dem linken Ohre wurde nach König frei transplantiert. Heilung per primam. Kosmetischer Erfolg gut.

3. Verwundung nach Granatexplosion. Am linken Nasenflügel nahe zur Mittellinie ein keilförmiger Defekt, Nasenöffnung verengt, der narbige Flügel ist dem Septum angewachsen. I. Operation: Plastik des Nasenflügels aus dem linken Ohre. II. Operation: Korrektion der Stellung des Nasenflügels. III. Operation: Exzision aus dem Septum, Hebung der Nasenspitze. Kosmetischer Erfolg zufriedenstellend.

POLYAK.

13) **L. Pólya** (Budapest). **Eine einfache Art der Nasenplastik.** *Verhandl. des k. Aerztevereins in Budapest. No. 4. 1917.*

Die fehlende Hälfte der Weichteile der Nase wird aus dem Nachbargebiete der Wange auf die Weise gebildet, dass dieselbe nach Aufpräparierung eines dreieckigen Hautlappens, welcher mit der Basis nach oben in der Axe des Sulcus nasolabialis liegt, in Zusammenhang mit dem letzteren mobilisiert wird. Mit dem dreieckigen Lappen wird die Schleimhaut der Nase ersetzt, die Hautwunde in einer vertikalen Linie nahe der Medianlinie der Nase vereinigt, der sekundäre Defekt in der Richtung des Sulcus nasolabialis vereinigt und so günstig liegende Narben erzielt, dass diese einige Wochen nach der Operation kaum mehr sichtbar sind.

A. Réthi: Die Resultate der freien Transplantation nach König sind besonders bei vorhandener Lues nicht sicher. Die Mutter'sche Methode führt selbst

dann zu Schrumpfungen, wenn wir Thiersch'sche Lappen anwenden, und deshalb ist die Methode von Polya nachahmenswert.

POLYAK.

14) **J. Keppich** (Budapest). **Nasenplastik nach Schussverletzung.** Wiss. Konferenz des XVI. Garnisonspitals. *Orvosi Hetilap. No. 7. 1917.*

Operation nach Schimmelbusch.

POLYAK.

15) **J. P. Haberern** (Budapest). **Partielle Nasenplastik mit freier Transplantation eines Teiles der Ohrmuschel.** *Orvosi Hesilap. No. 44. 1917.*

Vollständiger Erfolg.

POLYAK.

16) **Oppikofer** (Basel). **Ueber den Wert des Glas'schen Symptoms bei akuter und chronischer Nebenhöhleneiterung.** Aus der oto-laryng. Univ.-Klinik (Prof. Siebenmann) Basel. *Korr.-Blatt für Schweizer Aerzte. No. 35. 1917.*

Dr. Glas in Wien hat 1911 zweimal öffentlich auf das nach ihm benannte Symptom hingewiesen. Dasselbe besteht darin, dass analog dem Weber'schen Versuch der Schall einer Stimmgabel (C 64), die man auf den Scheitel des Schädeldachs aufsetzt, bei einer grossen Zahl („mehr als 100 Fällen von Empyem") sonst normal hörender Patienten deutlich nach der Seite der erkrankten Höhle hin geleitet werden. Dadurch soll z. B. leicht entschieden werden können, ob es sich nur um Neuralgiekranke handelt. Fälle, bei welchen nach Entleerung der Höhle das Symptom verschwindet, hätten eine bessere Prognose. Von drei anderen Spezialisten wurden diese Erscheinungen an einer grossen Anzahl, etwa 70 Fällen, bestätigt.

Oppikofer, der diese Angaben an 69 typischen Fällen nachprüfte, konnte dieselben nur 4 mal, also in 5,8 pCt. der Fälle nachweisen und schliesst daraus selbstverständlich, dass die Stimmgabel zur Diagnose und Prognose der Nebenhöhleneiterungen der Schädelhöhlen nicht verwertbar sei.

Oppikofer erklärt sich die Meinungsverschiedenheit teilweise durch die Möglichkeit, dass bei diesen Versuchen je nach der Fragestellung Suggestion massgebend sein könne.

JONQUIÈRE.

17) **M. Paunz** (Budapest). **Ueber die Behandlung der eiternden Fisteln der Nebenhöhlen der Nase nach Schussverletzungen.** *Gedenkschrift anlässlich des 2jähr. Bestehens des k. u. k. Augusta-Barackenspitals in Budapest. S. 25. 1917.*

P. berichtet über 3 Kieferhöhlen- und 2 Stirnhöhlenfisteln. Bei den Stirnhöhlenverletzungen wurden in den 2 mitgeteilten Fällen bei der Operation beide Stirnhöhlen eitrig entzündet gefunden, weil offenbar, trotz der einseitigen Eröffnung der Stirnhöhle durch die Schusswirkung von vorne, auch das Septum interfrontale zertrümmert oder vielleicht erst später usuriert wurde.

POLYAK.

18) **H. Beyer. Plastischer Verschluss von Stirnhöhlenfisteln.** *Passow's Beiträge. Bd. 10. H. 1—3.*

Verf. empfiehlt, ähnlich dem Verfahren der Passow'schen Plastikoperation bei schlecht heilenden Antrumfisteln, das Einlegen eines Periosthautlappens in die Stirnhöhle.

SCHLITTLER.

19) **Oliver St. John Gogarty. Latente Empyeme der Nasennebenhöhlen. (Latent empyemata of the nasal accessory sinuses.)** *Journ. of laryng., rhin. and otol. Bd. 30. No. 1. Januar 1915.*

Verf. teilt sechs Fälle mit, in denen weder atypische Hypertrophien, Schleimabsonderung noch ein Schatten bei der Durchleuchtung vorhanden war, noch irgend ein subjektives Symptom auf eine Erkrankung der Nase oder ihrer Nebenhöhlen hinwies und doch ein Antrumempyem vorhanden war. Verf. erachtet keine Untersuchung der Nase für vollständig, die nicht eine Ausspülung der Kieferhöhle in sich schliesst. Verf. behauptet ferner, niemals ein Empyem der Stirnhöhle gefunden zu haben, das nicht von einem Antrumempyem begleitet gewesen wäre. Er hat gefunden, dass die Menge des ausgespülten Eiters im umgekehrten Verhältnis steht zu den degenerativen Veränderungen in der Höhle. In Fällen, wo nach der Operation die Neuralgie anhält, rät er eine Röntgenaufnahme der Zahnwurzeln machen zu lassen. Er hat in 2 oder 3 Fällen Wurzelabszesse auf diese Weise gefunden. Verf. weist noch auf ein Symptom hin, das er als Verlust des „Luftgeschmacks" bezeichnet, ein Trockenheitsgefühl in der Nase, bedingt durch Störung in der Funktion der Muschel. Dadurch wird das Gefühl der Verstopfung bei Rhinitis atrophicans bedingt; es tritt ungefähr 7 Jahre nach Verletzungen der unteren Muschel auf, und Verf. protestiert daher energisch gegen Eingriffe an dieser oder gar ihre Entfernung.

FINDER.

20) **A. Brown Kelly. Schwierigkeiten und Gefahren bei der Probepunktion der Highmorshöhle. (Difficulties and dangers of exploratory puncture of the antrum of Highmore.)** *Journ. of laryng., rhin. and otol. Bd. 21. No. 12. Dezember 1914.*

Was zunächst die Schwierigkeiten bei der Probepunktion der Kieferhöhle anbetrifft, so finden sich solche bei Kindern unter 12 Jahren, da bei ihnen gewöhnlich der Boden der Höhle noch hoch liegt; bei Patienten mit prominenter Nase und eingesunkener vorderer Antrumwand muss die Punktion etwas weiter nach hinten gemacht werden, da sonst die Gefahr besteht, vor der Kieferhöhle in die Wange zu kommen oder die Höhle an einer engen Stelle zu durchbohren (nachfolgendes Emphysem der Wange oder Phlegmone). Bei Ozaena besteht die Schwierigkeit gewöhnlich dadurch, dass die naso-antrale Wand sehr dick oder die Höhle sehr klein ist.

Nicht selten entstehen zuerst Schwierigkeiten beim Durchblasen oder Durchspülen der Höhle. In akuten Fällen kann das Ostium verschwollen, oder es kann durch einen Polyp verlegt sein, oder wenn die Antrumschleimhaut geschwollen und verdickt ist, so kann die Spitze der Kanüle in dem ödematösen Gewebe eingebettet sein. Ferner kann eine Zahnzyste die ganze Höhle oder nur ihren unteren Teil ausfüllen, oder es kann käsiger oder sehr eingedickter Inhalt Widerstand leisten. Verf. warnt nachdrücklichst davor, wenn beim Versuch Luft durch die Höhle zu blasen sich ein Hindernis zeigt, dass man versucht, dieses mit Gewalt zu überwinden. Er führt einen Fall aus seiner Erfahrung an, wo ein Patient nach einem solchen Versuch bewusstlos wurde und 14 Stunden später starb. Er hat in einer Anzahl von Fällen beobachtet, dass bei wiederholten vergeblichen

Versuchen Luft durch die Höhle zu blasen, die Patienten anfingen zu husten, über kitzelndes Gefühl im Kehlkopf oder Druck auf der Brust klagten, in Schweiss ausbrachen und ohnmächtig wurden.

Verf. führt auch einen Fall von Exitus nach Ausblasen der Stirnhöhle an. Er rechnet in diese Kategorie auch einen von Neuenborn (Münchener med. Wochenschr., 13. August 1907) als Kokainvergiftung beschriebenen Fall. Weitere üble Zufälle sind: Epileptische Anfälle nach Antrumausspritzung (Henrici, Diskussion zu Neuenborn's Mitteilung), tödliche Apoplexie nach Antrumpunktion (Hajek, Gesellschaft deutscher Laryngologen, 1907), Schwellung der Wange und Augenlider (Moritz Schmidt), vorübergehende Hemiplegie nach Ausblasung des Siebbeins (Moritz Schmidt), Schwellung und Abszess der Wange, vorübergehende Hemiplegie nach Lufteinblasung in die Stirnhöhle (Kümmel), hysteroepileptischer Anfall nach Antrumpunktion (Kayser), Zyanose und Dyspnoe, Bewusstlosigkeit, Paralyse und Aphasie, Kollaps (vier Fälle von Claus), Temperatursteigerungen nach Probeausspülung der Kieferhöhle (Killian), Sehstörungen in dem Auge der gleichen Seite (Killian), Amaurose (Streit), Luftembolie mit tödlichem Ausgang (Bowen). Verf. berichtet selbst noch über einen ohne Schaden verlaufenen Fall von Lufteintritt in die Vena jugularis. Von sämtlichen berichteten Fällen nahmen 9 einen tödlichen Verlauf. Verf. gibt einen Ueberblick über die verschiedenen für das Zustandekommen der üblen Zufälle gegebenen Erklärungen und weist schliesslich auf die Aehnlichkeit dieser Vorkommnisse mit den bei der Pleurapunktion beobachteten hin.

FINDER.

21) **Gerber. Mukozele des Keilbeins.** Verein für wissenschaftl. Heilkde. zu Königsberg i. Pr., Sitzung vom 7. 5. 1917. *Deutsche med. Wochenschr. No. 31. S. 989.*

Zögling des Königsberger Blindeninstituts mit gleichzeitiger Nasenverstopfung und Hörstörung. Die Augenstörungen begannen vor vielen Jahren. Das Leiden wurde nicht diagnostiziert oder jedenfalls nicht in Angriff genommen. Es besteht jetzt beiderseitige Amaurose. Durch Entleerung der Zyste ist die Nasenatmung wiederhergestellt, eine Infektion ist nicht eingetreten.

R. HOFFMANN.

22) **A. Erdélyi** (Budapest). **Ein in Heilung begriffener Fall von Akromegalie.** *Verhandl. des k. Aerztevereins in Budapest. No. 12. 1917.*

Leutnant W., 29 Jahre, bot nach 17 Monaten Felddienst akromegalische Erscheinungen. Temporale Gesichtsfeldverminderung links. Sella hochgradig erweitert. Eröffnung der linken Keilbeinhöhle, in welche 24 mg reines Radiumsalz in einer Bleihülle eingeführt und 2 × 24 Stunden = 1152 mg/Stunden liegen gelassen wurde; nach 5 Wochen, 1728 mg/Stunden Bestrahlung, sehr heftige Kopfschmerzen, deshalb 4 Wochen später Lumbalpunktion mit Entleerung von 25—30 g Liquor. Die Besserung stellte sich 1 Monat später (vor 4 Monaten) ein, Pat. kann wieder ohne Hilfe gehen, Gelenkschmerzen geschwunden, Extremitäten kleiner, Gelenke beweglicher, Gesichtsausdruck gründlich verändert, Mimik gut, keine Kopfschmerzen, Sehvermögen kaum geändert.

POLYAK.

19) **Oliver St. John Gogarty. Latente Empyeme der Nasennebenhöhlen. (Latent empyemata of the nasal accessory sinuses.)** *Journ. of laryng., rhin. and otol. Bd. 30. No. 1. Januar 1915.*

Verf. teilt sechs Fälle mit, in denen weder atypische Hypertrophien, Schleimabsonderung noch ein Schatten bei der Durchleuchtung vorhanden war, noch irgend ein subjektives Symptom auf eine Erkrankung der Nase oder ihrer Nebenhöhlen hinwies und doch ein Antrumempyem vorhanden war. Verf. erachtet keine Untersuchung der Nase für vollständig, die nicht eine Ausspülung der Kieferhöhle in sich schliesst. Verf. behauptet ferner, niemals ein Empyem der Stirnhöhle gefunden zu haben, das nicht von einem Antrumempyem begleitet gewesen wäre. Er hat gefunden, dass die Menge des ausgespülten Eiters im umgekehrten Verhältnis steht zu den degenerativen Veränderungen in der Höhle. In Fällen, wo nach der Operation die Neuralgie anhält, rät er eine Röntgenaufnahme der Zahnwurzeln machen zu lassen. Er hat in 2 oder 3 Fällen Wurzelabszesse auf diese Weise gefunden. Verf. weist noch auf ein Symptom hin, das er als Verlust des „Luftgeschmacks" bezeichnet, ein Trockenheitsgefühl in der Nase, bedingt durch Störung in der Funktion der Muschel. Dadurch wird das Gefühl der Verstopfung bei Rhinitis atrophicans bedingt; es tritt ungefähr 7 Jahre nach Verletzungen der unteren Muschel auf, und Verf. protestiert daher energisch gegen Eingriffe an dieser oder gar ihre Entfernung.

FINDER.

20) **A. Brown Kelly. Schwierigkeiten und Gefahren bei der Probepunktion der Highmershöhle. (Difficulties and dangers of exploratory puncture of the antrum of Highmore.)** *Journ. of laryng., rhin. and otol. Bd. 21. No. 12. Dezember 1914.*

Was zunächst die Schwierigkeiten bei der Probepunktion der Kieferhöhle anbetrifft, so finden sich solche bei Kindern unter 12 Jahren, da bei ihnen gewöhnlich der Boden der Höhle noch hoch liegt; bei Patienten mit prominenter Nase und eingesunkener vorderer Antrumwand muss die Punktion etwas weiter nach hinten gemacht werden, da sonst die Gefahr besteht, vor der Kieferhöhle in die Wange zu kommen oder die Höhle an einer engen Stelle zu durchbohren (nachfolgendes Emphysem der Wange oder Phlegmone). Bei Ozaena besteht die Schwierigkeit gewöhnlich dadurch, dass die naso-antrale Wand sehr dick oder die Höhle sehr klein ist.

Nicht selten entstehen zuerst Schwierigkeiten beim Durchblasen oder Durchspülen der Höhle. In akuten Fällen kann das Ostium verschwollen, oder es kann durch einen Polyp verlegt sein, oder wenn die Antrumschleimhaut geschwollen und verdickt ist, so kann die Spitze der Kanüle in dem ödematösen Gewebe eingebettet sein. Ferner kann eine Zahnzyste die ganze Höhle oder nur ihren unteren Teil ausfüllen, oder es kann käsiger oder sehr eingedickter Inhalt Widerstand leisten. Verf. warnt nachdrücklichst davor, wenn beim Versuch Luft durch die Höhle zu blasen sich ein Hindernis zeigt, dass man versucht, dieses mit Gewalt zu überwinden. Er führt einen Fall aus seiner Erfahrung an, wo ein Patient nach einem solchen Versuch bewusstlos wurde und 14 Stunden später starb. Er hat in einer Anzahl von Fällen beobachtet, dass bei wiederholten vergeblichen

Versuchen Luft durch die Höhle zu blasen, die Patienten anfingen zu husten, über kitzelndes Gefühl im Kehlkopf oder Druck auf der Brust klagten, in Schweiss ausbrachen und ohnmächtig wurden.

Verf. führt auch einen Fall von Exitus nach Ausblasen der Stirnhöhle an. Er rechnet in diese Kategorie auch einen von Neuenborn (Münchener med. Wochenschr., 13. August 1907) als Kokainvergiftung beschriebenen Fall. Weitere üble Zufälle sind: Epileptische Anfälle nach Antrumausspritzung (Henrici, Diskussion zu Neuenborn's Mitteilung), tödliche Apoplexie nach Antrumpunktion (Hajek, Gesellschaft deutscher Laryngologen, 1907), Schwellung der Wange und Augenlider (Moritz Schmidt), vorübergehende Hemiplegie nach Ausblasung des Siebbeins (Moritz Schmidt), Schwellung und Abszess der Wange, vorübergehende Hemiplegie nach Lufteinblasung in die Stirnhöhle (Kümmel), hysteroepileptischer Anfall nach Antrumpunktion (Kayser), Zyanose und Dyspnoe, Bewusstlosigkeit, Paralyse und Aphasie, Kollaps (vier Fälle von Claus), Temperatursteigerungen nach Probeausspülung der Kieferhöhle (Killian), Sehstörungen in dem Auge der gleichen Seite (Killian), Amaurose (Streit), Luftembolie mit tödlichem Ausgang (Bowen). Verf. berichtet selbst noch über einen ohne Schaden verlaufenen Fall von Lufteintritt in die Vena jugularis. Von sämtlichen berichteten Fällen nahmen 9 einen tödlichen Verlauf. Verf. gibt einen Ueberblick über die verschiedenen für das Zustandekommen der üblen Zufälle gegebenen Erklärungen und weist schliesslich auf die Aehnlichkeit dieser Vorkommnisse mit den bei der Pleurapunktion beobachteten hin.

FINDER.

21) **Gerber. Mukozele des Keilbeins.** Verein für wissenschaftl. Heilkde. zu Königsberg i. Pr., Sitzung vom 7. 5. 1917. *Deutsche med. Wochenschr. No. 31. S. 989.*

Zögling des Königsberger Blindeninstituts mit gleichzeitiger Nasenverstopfung und Hörstörung. Die Augenstörungen begannen vor vielen Jahren. Das Leiden wurde nicht diagnostiziert oder jedenfalls nicht in Angriff genommen. Es besteht jetzt beiderseitige Amaurose. Durch Entleerung der Zyste ist die Nasenatmung wiederhergestellt, eine Infektion ist nicht eingetreten.

R. HOFFMANN.

22) **A. Erdélyi** (Budapest). **Ein in Heilung begriffener Fall von Akromegalie.** *Verhandl. des k. Aerztevereins in Budapest. No. 12. 1917.*

Leutnant W., 29 Jahre, bot nach 17 Monaten Felddienst akromegalische Erscheinungen. Temporale Gesichtsfeldverminderung links. Sella hochgradig erweitert. Eröffnung der linken Keilbeinhöhle, in welche 24 mg reines Radiumsalz in einer Bleihülle eingeführt und 2 × 24 Stunden = 1152 mg/Stunden liegen gelassen wurde; nach 5 Wochen, 1728 mg/Stunden Bestrahlung, sehr heftige Kopfschmerzen, deshalb 4 Wochen später Lumbalpunktion mit Entleerung von 25—30 g Liquor. Die Besserung stellte sich 1 Monat später (vor 4 Monaten) ein, Pat. kann wieder ohne Hilfe gehen, Gelenkschmerzen geschwunden, Extremitäten kleiner, Gelenke beweglicher, Gesichtsausdruck gründlich verändert, Mimik gut, keine Kopfschmerzen, Sehvermögen kaum geändert.

POLYAK.

23) **Gerber. Die klassische Operationsmethode des juvenilen Rachenfibroms.** Verein für wissenschaftl. Heilkde. zu Königsberg i. Pr., Sitzung vom 7. 5. 1917. *Deutsche med. Wochenschr. No. 31. S. 989.*

Schilderung des modernen Verfahrens mittelst Kuhn'scher pulmonaler Narkose. Schürzung des Segels usw. Ein so operierter, rund nach 8 Tagen geheilter Fall wird demonstriert. R. HOFFMANN.

c) Mundrachenhöhle.

24) **Fr. Lesser** und **Witkowski** (Berlin). **Spirochätenbefunde und Salvarsan bei Alveolarpyorrhoe.** *Med. Klinik. No. 98. 1917.*

In 20 Fällen von reiner Alveolarpyorrhoe, bei denen Wassermann negativ war, konnte durch intravenöse Salvarsaninjektionen (zwei im Zwischenraum von 8 Tagen) der Prozess zur Heilung gebracht werden. Die mikroskopische Untersuchung des Sekretes nach dem Tuscheverfahren von Burri zeigte massenhafte Spirochätenanhäufungen von verschiedener Länge und Beschaffenheit der Windungen.

SEIFERT.

25) **K. Stüdemann. Ueber Beteiligung der Zunge bei Morbus maculosus Werlhofii.** *Passow's Beiträge. Bd. 10. H. 1—3.*

Verf. beschreibt einen Fall von Morbus maculosus Werlhofii bei einem 19jähr. Mädchen. Es fanden sich ausnahmsweise neben den Blutungen in der Haut auch solche auf der Zungenoberfläche, mehrere Flecke von dunkelroter bis dunkelblauschwarzer Farbe, stecknadelkopf- bis linsengross (Abbildung); aus der Literatur hat Verf. noch 10 weitere ähnliche Fälle zusammengestellt. SCHLITTLER.

26) **J. F. S. Esser. Mundwinkelplastik.** *Münchener med. Wochenschr. No. 41. 1914. Feldärztl. Beil. S. 1343.*

Das kosmetische Ergebnis von Operationen, welche die durch Verletzung entstandene Vergrösserung des Mundes beseitigen, war meist dadurch schlecht, dass an dem neugebildeten Mundwinkel kein Lippenrot sichtbar war. Verf. vermeidet diesen Uebelstand durch plastische Anordnung der Mundschleimhaut. Die Methode ist ohne die beigegebenen Skizzen nicht gut verständlich, daher empfiehlt es sich, sie im Original nachzulesen. KOTZ.

27) **P. W. Philipp** (im Felde). **Submuköses Hämatom der Uvula.** *Deutsche med. Wochenschr. No. 44. S. 1394. 1917.*

Submuköses Hämatom der Uvula, durch Platzen einer kleinen Vene an der Vorderseite des Zäpfchens entstanden. Am Abend des Beobachtungstages platzte dasselbe und entleerte ohne weitere Nachblutung seinen rein blutigen Inhalt. In den nächsten 4—5 Tagen wurde auf der Zäpfchenmitte ein etwa linsengrosses Geschwür bemerkt, in dessen Grund das thrombosierte Gefäss in etwa Pferdehaarstärke zu sehen war. Aetiologie unbekannt (wahrscheinlich wohl Verletzung der Schleimhaut nach dem Genuss von Hering mit Kartoffeln. Ref.). R. HOFFMANN.

28) **A. Réthi** (Budapest). **Lösung der Verwachsungen des weichen Gaumens mit der hinteren Rachenwand.** *Orvosi Hetilap. No. 19. 1917.*

Verf. gibt unter den verschiedenen, hier anwendbaren Verfahren der Dilatationsmethode den Vorzug, nur muss der Nachteil, dass diese Apparate durch den Mund angewendet werden müssen, deshalb nur für kurze Zeiträume anwendbar und umständlich sind, beseitigt werden. Zu diesem Zwecke dient Réthi's Dilatator, welcher auf die Art der geburtshilflichen Zangen in zwei Teile zerlegbar ist, in diesem Zustande durch die Nase eingeführt und nach Belieben reguliert werden kann und längere Zeit hindurch liegt, ohne die Patienten wesentlich zu stören. Das Instrument heisst „pernasaler Epipharynx-Dilatator" und kann von der Firma Garai u. Co., Budapest, Kossuthgasse, bezogen werden.

POLYAK.

29) **Dan McKenzi. Otogener Pharynxabszess. (Otogenic pharyngeal abscess.)** *Journ. of laryng., rhin. and otol. Bd. 30. Januar 1915.*

Die Affektion ist selten. M. Guillemin (Thèse de Nancy. 1913) hat 47 Fälle aus der Literatur gesammelt, denen Verf. 13 weitere hinzufügt, darunter zwei von A. Cheatle und einen von ihm selbst beobachteten Fall. Die Wege, auf denen der Eiter vom Mittelohr zum Rachen gelangt, sind vier: durch direkte Ausbreitung vom Mittelohr durch das Os petrosum zum Pharynx; durch Wanderung eines extraduralen Abszesses der mittleren Schädelgrube zur Spitze des Felsenbeins; durch direkte Ausbreitung der eitrigen Erkrankung von den Zellen des Warzenfortsatzes zu der unteren Fläche des Okziput und von da zum Pharynx und viertens durch Wandern eines extraduralen Abszesses der hinteren Schädelgrube ebenfalls zur subokzipitalen Region. Die beiden ersten Formen fasst Verf. zusammen als „subpetrose", die beiden letzteren als „subokzipitale" Form. Er beschreibt nun genau die Art, wie der Eiter in den vier oben beschriebenen Fällen seinen Weg nimmt, ferner die Symptomatologie der verschiedenen Formen von otogenem Pharynxabszess und schliesslich das einzuschlagende Operationsverfahren.

Von den gesamten 60 Fällen verliefen 12 tödlich; in einigen dieser Fälle scheint der Pharynxabszess in vivo übersehen worden zu sein und wurde erst bei der Obduktion gefunden.

FINDER.

30) **A. Réthi** (Budapest). **Durch Operation geheilter Fall von grossem retropharyngealen Lipom.** *Orvosi Hetilap. No. 7. 1917.*

Die 47 Jahre alte Frau litt seit einem Jahre an Atembeschwerden und starkem Schnarchen. Apfelgrosse Hervorwölbung der hinteren Rachenwand, besonders links. Die Geschwulst war leicht beweglich und lag submukös. Operation 1. 7. 1915 auf dem Wege der lateralen Pharyngotomie, jedoch ohne Verletzung der Schleimhaut. Exstirpation der submaxillären Drüse, die Geschwulst wurde in der Tiefe mit Museux gefangen, luxiert und entfernt, sie wog 120 g. Heilung nach 8 Tagen. An der Abbildung ist auch der Stiel sichtbar, welcher unterhalb des Zungenbeinhorns inserierte.

POLYAK.

31) **J. C. Bouty. Angina Vincenti unter den Truppen in Frankreich. (Vincents angina among the troops in France.)** *Brit. med. journ. 24. November 1917.*

Verf. hat unter den englischen und französischen Truppen in Frankreich

während der letzten zwei Jahre eine allmähliche Zunahme von Angina Vincenti gesehen, so dass jetzt in einem britischen Militärhospital in Frankreich unter den Fällen von Halserkrankungen 23 pCt. solche mit Angina Vincenti sind. Verf. bespricht die Symptome, Aetiologie, Komplikationen (Zervikaladenitis, Alveolarpyorrhoe, Stomatitis und Gingivitis, Angina, Gastroenteritis, Nephritis, Otitis media, Kachexie, Endokarditis) und die Behandlung. FINDER.

32) **James J. Healy. Fehlen der rechten Ohrmuschel und der rechten Gaumenmandel nebst rechtsseitiger Fazialislähmung. (Absence of the right pinna and right tonsil with right facial paralysis.)** *Brit. med. journ. 1. Dez. 1917.*

Die rechte Ohrmuschel war nicht entwickelt; die Stelle, wo ihr Sitz sein müsste, war von glatter Haut bedeckt. Es war keine Spur eines äusseren Gehörganges zu konstatieren, an der gewöhnlichen Stelle war ein rudimentärer Tragus zu fühlen. Mittelohr und Tube waren normal. Es bestand rechtsseitige Fazialislähmung, nur am rechten Mundwinkel war etwas Muskelkontraktion bemerkbar; Sensibilität war auf beiden Seiten des Gesichts erhalten. Die rechte Tonsille und der rechte vordere Gaumenbogen fehlten; der Musculus palato-pharyngeus war intakt und die Zunge völlig normal entwickelt. FINDER.

33) **Sauerbruch** (Zürich). **Rachenkrebs. Demonstration.** Gesellschaft der Aerzte in Zürich. *Korr.-Blatt f. Schweizer Aerzte. No. 48. 1917.*

Verf. stellt einen 58jährigen Mann vor, bei dem 1912 ein Rachenkrebs, der auf den Kehlkopf übergegriffen hatte, nach Gluck exstirpiert worden war. Der Mann ist seit 5 Jahren geheilt und schluckt ganz genügend mit dem aus Haut gebildeten Rachen.

Dieser günstige Fall ist in anbetracht der schlechten Prognose der Rachenkrebse erwähnenswert. JONQUIÈRE.

d) Diphtherie und Croup.

34) **Burkhardt** (Basel). **Eine Gruppe von diphtherieähnlichen Stäbchen. Vortrag.** *Korr.-Blatt für Schweizer Aerzte. No. 45. 1917.*

Verf. fand in Ozaenakrusten, im Auswurf einer Lungentuberkulose neben Kochbazillen und einer chronischen Bronchitis, bei drei Fällen von Nasenkatarrhen, in einem Fall von echter Diphtherie im ganzen zwölf Stämme von Bazillen, die durchaus den echten Diphtheriebazillen gleichen und sich in den meisten Kulturmedien sozusagen gleich verhalten. Nur fehlt ihnen gewöhnlich das anaerobe Wachstum in stark alkalischem Zuckeragar. Erst nach längerer Zeit wachsen sie zu langen fadenförmigen Gebilden aus, entgegengesetzt den echten Bakterien. Sie gleichen mehr den echten als den Pseudodiphtheriestäbchen. Sie sind durchaus avirulent und sondern offenbar nur schwache Toxine ab.

Verf. lässt es dahingestellt, ob es sich um eine konstante oder nur um eine umgewandelte Form handelt. Verwechselungen mit echten Diphtheriebazillen aus Originalausstrichen und jungen Kulturen seien kaum zu vermeiden. JONQUIÈRE.

35) **L. Justitz** (Feldspital). **Die Entkeimung von Diphtheriebazillenträgern.** *Med. Klinik. No. 48. 1917.*

Mit einer Lösung von Hydragyrum oxycyanatum 1 : 4000 wird zweimal täglich die Nase und der Nasenrachenraum ausgesprayt, der Rachen und seine Gebilde ausgepinselt. Nach 5tägiger Behandlung waren im Abstrich Diphtheriebazillen nicht wieder gefunden. SEIFERT.

36) **C. C. Ballantyne** und **B. S. Cornell. Bericht über sechs Fälle von Tonsillektomie bei Diphtheriebazillenträgern. (Report on six cases of tonsillectomy in diphtheria carriers.)** *Brit. med. journ. 24. November 1917.*

Von 50 Bazillenträgern wurde bei 6 die Tonsillektomie gemacht; von der ovalen Fläche der enukleierten Tonsillen wurden Abstrichpräparate gemacht. Sodann wurden nach sorgfältiger äusserer Reinigung der Tonsillen mit Alkohol und Aether Schnitte gemacht; gleichzeitig vorhandene Adenoide wurden entfernt und ebenso behandelt. Die Operation erfüllte in allen Fällen ihren Zweck: Obwohl in einigen die Organismen noch einige Tage lang vorhanden waren, verschwanden sie stets mit der Heilung der Wunde. In allen Fällen waren bis zur Operation Gurgelungen usw. ohne Erfolg angewandt worden. Dieser Misserfolg wird verständlich durch die Tatsache, dass in vier von den sechs Fällen sich Bazillen in der Tiefe der Krypten fanden. Wurden lebende Kulturen von Staphylococcus pyogenes albus auf die Tonsillen gesprayt, so war der Abstrich am nächsten Tag gewöhnlich negativ für Diphtheriebazillen, aber reich an Staphylokokken. Verf. erklärt dies so, dass zuerst die Diphtheriebazillen von den Staphylokokken überwuchert wurden, dann aber neue Diphtheriebazillen aus den Krypten nachwuchsen. FINDER.

37) **Körner** (Muskau). **Die bakteriologische Nachuntersuchung bei Diphtherie und die Behandlung der Bazillenträger.** *Deutsche med. Wochenschr. No. 32. S. 1011. 1917.*

Von 50 bakteriologisch untersuchten Fällen K.'s gaben 4 Wochen nach der Seruminjektion noch 18 einen positiven Bazillenbefund, von diesen 18 waren nach zwei weiteren Wochen noch 8 positiv, von diesen 8 nach 8 Wochen 3 positiv. Nach weiteren 3 Wochen ergaben von diesen 3 noch 2 ein positives Resultat und diese 2 blieben auch nach weiteren 4 und weiteren 3 Wochen noch positiv, so dass also nach 18 Wochen von den 50 Fällen immer noch 2 Bazillenträger waren.

In diesen Fällen bestand ein gewisser Grad von Mandelhypertrophie und K. nimmt an, dass diese vielleicht für die Bazillen einen guten Schlupfwinkel bot. Gurgeln mit desinfizierenden Lösungen half nichts. Erst eine 14tägige Bepinselung des Rachens mit 5proz. wässeriger Methylenblaulösung brachte negativen Bazillenbefund und auch Abschwellung der hypertrophischen Mandeln. Die Pinselungen wurden spät abends vorgenommen, damit die Kinder nicht in die Lage kamen, durch Trinken von viel Wasser die Lösung bald wieder zu entfernen.

Seit diesen Beobachtungen untersucht K. jeden Diphtheriefall, ehe er ihn als erledigt ansieht, bakteriologisch und behandelt denselben bei positivem Befund mit Methylenblau. Das Resultat ist so auch weiterhin gut geblieben. R. HOFFMANN.

38) **Scheller. Zur Frage der Bazillenträger.** Hyg. Sektion der schles. Gesellschaft für vaterländ. Kultur zu Breslau, Sitzung vom 6. 12. 1916. *Berliner klin. Wochenschr. No. 27. S. 664. 1917.*

Verf. erörtert die Verhältnisse, welche während des Krieges zu einer Steigerung der Mortalitäts- und Morbiditätskurve bei der Diphtherie geführt haben. Besonders wichtig für die Diphtheriebekämpfung ist die Ausmerzung der Bazillenträger. Die Entkeimung bei diesen muss nicht nur den Rachenraum, sondern auch in erster Linie die Nasenhöhle betreffen. R. HOFFMANN.

e I) Kehlkopf und Luftröhre.

39) **A. Réthi** (Budapest). **Eine indirekte Untersuchungsmethode des Kehlkopfes (Distractio laryngis.)** *Orvosi Hetilap. No. 1. 1917.*

Mitteilung eines Verfahrens, durch welches die Glottis ad maximum erweitert, Stimmlippen fixiert und gespannt werden, die Epiglottis nach vorne gedrückt und das Halten der Zunge überflüssig ist. Das nötige Instrument ist bei Reiner u. Lieberknecht zu beziehen. POLYAK.

40) **G. Himmelreicher** (Tübingen). **Ueber einen Fall von kongenitaler partieller Verwachsung der Stimmbänder.** *Arch. f. Ohrenheilk. Bd. 101. H. 3. S. 169.*

Vierjähriges Kind. Mittels Schwebelaryngoskopie wurde eine Verwachsung der Stimmbänder in den vorderen zwei Dritteln festgestellt. Die Arbeit bringt eine Zusammenstellung der Literatur über Diaphragmabildung im Kehlkopf. Wahrscheinlich handelt es sich um angeborene Hemmungsbildungen, vielleicht auch um Rückstände einer intrauterinen Entzündung. KOTZ.

41) **Sir St. Clair Thomson. Granulom des Stimmbandes. (Granuloma of the vocal cord.)** *Journ. of laryng., rhin. and otol. Bd. 30. No. 11. Nov. 1915.*

Mitteilung eines Falles, in dem ein geheilter, beweglicher Tumor von glatter Oberfläche und roter Farbe am rechten Stirnband dicht vor dem Aryknorpel sass. Am Kieferwinkel einige geschwollene Drüsen. Der Tumor bestand aus Granulationsgewebe, bedeckt von Plattenepithel, keine Anzeichen von Malignität. Diagnose: Granulom. Es liessen sich keine spezifischen Ursachen, weder Tuberkulose noch Syphilis, für die Bildung des Granuloms nachweisen. Verf. weist auf die Seltenheit solcher einfachen Larynxgranulome hin. FINDER.

42) **P. Wichmann. Selbstheilung eines Falles von Lungen-, Kehlkopf- und Hauttuberkulose.** Aerztl. Verein zu Hamburg, Sitzung vom 12. 12. 1916. *Deutsche med. Wochenschr. No. 10. S. 316. 1917.*

Vorstellung einer Kranken, welche ehedem eine beide Oberlappen umfassende Lungentuberkulose mit zahlreichen Bazillen im Auswurf aufwies. Die Tuberkulose aszendierte und die entstandene Kehlkopftuberkulose machte die Tracheotomie notwendig. Die Tracheotomiewunde infizierte sich mit Tuberkulose, diese verbreitete sich konzentrisch in Form eines serpiginösen Lupus über Hals- und Nackengegend, indem die zentralen Partien bis auf den fortschreitenden wallartigen Rand spontan abheilten. Mit dem Abheilen des Hautprozesses ging in auffallender Weise die

Lungen- und Kehlkopftuberkulose zurück, so dass heute an den Lungen ein nennenswerter physikalischer Befund nicht mehr zu erheben ist. Im Kehlkopf ist an Stelle der ehemaligen Ulzeration nur noch eine Schwellung der Stimmbänder nachweisbar. Der nur noch morgens zutage tretende Auswurf erhält auch im Anreicherungsverfahren keine Bazillen mehr. Die Kranke hat sich also selbst mit den Bazillen eigenen Stammes geimpft und durch die hierdurch angeregte Antikörperproduktion der Haut die Abheilung ihrer Haut- und inneren Tuberkulose bewerkstelligt. Der Fall lässt auch den Unterschied von Hautimmunität und Hautdisposition erkennen, insofern als der Lupus an der Nackenhaargrenze Halt machte. Im histologischen Bilde lässt sich erkennen, wie gegen die in der Haut oberflächlich gelegenen Tuberkeln ein gefässreiches Granulationsgewebe vordringt, dessen Zellen hauptsächlich aus Lymphozyten bestehen. Es finden sich also hier bei der Spontanheilung der Tuberkulose analoge histologische Befunde, wie Ribbert sie für die Spontanheilung des Karzinoms beschrieben hat.

R. HOFFMANN.

43) **A. Réthi** (Budapest). **Die Behandlung der Schluckschmerzen bei Kehlkopftuberkulose.** *Orvosi Hetilap. No. 27. 1917.*

Die Beseitigung der Schmerzen geschieht durch Quetschung des M. laryngeus superior. Verf. erweitert den Recessus piriformis mit einem hier näher beschriebenen Dilatator, spannt dadurch die Plica n. laryngei sup. sichtbar aus, fasst den Nerven mit seinem stumpfen Quetscher (zu beziehen bei F. L. Fischer in Freiburg) und kann die Leituug auf unblutigem Wege lediglich durch starke Quetschung für mehrere Monate unterbrechen und die Schmerzen beim Schlucken beseitigen.

POLYAK.

44) **J. Némai** (Budapest). **Ueber Verletzungen des Kehlkopfes.** *Gedenkschrift anlässlich des zweijährigen Bestehens des k. und k. Augusta-Barackenspitals in Budapest. S. 165. 1917.*

Unter 2 Fällen von Kehlkopfverletzungen, durch durchschlagende Geschosse verursacht, war im ersten Falle keine Heiserkeit eingetreten, weil das Geschoss den Schildknorpel im Bogen umkreiste, im Falle 2 war doppelseitige Stimmbandlähmung vorhanden und der linke N. recurrens verletzt. Ein weiterer Fall betraf eine linksseitige Rekurrenslähmung nach Gewehrschuss in der Schultergegend. Röntgenologisch wurde in der Höhe des fünften Brustwirbels unweit vom Aortenbogen ein vertikal stehendes Infanteriegeschoss nachgewiesen, das mit der Pulsation der Schlagader kleine Schwingungen vollzog. Das gelähmte Stimmband hat nach drei Wochen seine normale Beweglichkeit wieder erreicht und die Stimme liess auch nichts zu wünschen übrig.

POLYAK.

45) **Otto Drescher.** **Die Kriegsverletzungen der Luftröhre.** *Inaug.-Diss. Würzburg 1917.*

Wie im Frieden ist die Zahl der direkten und indirekten Kriegsverletzungen der Trachea bis jetzt noch eine sehr geringe. Verf. hat aus der Literatur 17 Fälle von Kriegsverletzungen zusammengetragen, dazu kommt noch ein ihm von anderer Seite zur Veröffentlichung überlassener tödlich verlaufener Fall von isolierter sub-

kutaner Trachealruptur. Ferner berichtet Verf. über 8 an der Seifert'schen Klinik beobachtete Fälle, in denen es sich zum Teil um Kontusion der Trachea durch das an ihrer Vorderfläche vorübergehende Geschoss handelte, zum Teil das Geschoss zwischen Trachea und Oesophagus hindurchgegangen war, ohne diese beiden und die grossen Gefässe und Nervenstämme zu verletzen.

In der gesamten — auch die Friedensverletzungen umfassenden — Literatur hat Verf. 52 Fälle von isolierter subkutaner Trachealruptur und 19 Fälle von komplizierter Fraktur zusammenstellen können; von jenen 52 Fällen betrafen 15 den intrathorazischen Teil der Luftröhre, von den 19 komplizierten einer. Es werden Symptomatologie, Diagnose und Therapie der Trachealverletzungen besprochen.

FINDER.

46) **Max Fischer** (Bingen a. Rh.). **Vorzüge der Tracheotomia inferior.** *Berliner klin. Wochenschr. No. 32. S. 775. 1917.*

Die Vorzüge bestehen vor allem in der kürzeren Operationsdauer, die dadurch bedingt ist, dass man meist ohne Unterbindung bis zur Trachea vordringt und dass das Abpräparieren des Mittellappens der Schilddrüse, wie bei der Tracheotomia superior wegfällt. Die bei eiligem Operieren mögliche Verletzung des Kehlkopfs und der Stimmbänder wie bei der Tracheotomia superior wird vermieden. Die Gefahr des Reibens der Kanüle bei der Tracheotomia inferior auf der Bifurkation ist bei kleinen Kindern sehr gering, da die Trachea gerade beim unteren Luftröhrenschnitt eine sehr tiefe Lage einnimmt und die Kanüle daher etwa mit dem ersten Drittel ihrer Länge noch nicht intratracheal liegt und daher nicht so weit herunterreicht.

Sehr zweckmässig ist es, bei der Tracheotomia superior und inferior nach Eröffnung der Trachea noch vor dem Einführen der Kanüle mit einer sterilisierten zarten Gänsefeder in die Trachea einzugehen. Durch den Reiz derselben auf die Trachealwand werden die Membranen und Schleimmassen durch wenige starke Hustenstösse entfernt.

R. HOFFMANN.

47) **James Adam. Fall von Trachealtumor. (Case of tracheal tumour.)** *Journ. of laryng., rhin. and otol. Bd. 30. No. 2. Februar 1915.*

Der Fall betrifft eine 40jährige Frau. Seit Jahren Klagen über Atemnot bei Anstrengungen, seit einiger Zeit Blutstreifen im Auswurf. Untersuchung der Lungen und des Sputums negativ. Bronchoskopie zeigte einen kleinen blutenden Tumor dicht oberhalb des rechten Bronchus. Es wurde eine tiefe Tracheotomie gemacht, die Trachea vorgezogen und der Tumor teils mit Schlinge, teils mit Zange entfernt, seine Basis kauterisiert. Da die Diagnose des pathologischen Anatomen lautete auf „Epitheliom mit reichlicher Bildung von Zellnestern", so wurde nach einiger Zeit die Tracheotomiewunde wieder geöffnet und mehrmals Radium angewandt. Die längste Sitzung dauerte 12 Stunden. Der Tumor wuchs aber wieder und 5 Monate nach der Operation starb die Patientin, augenscheinlich an Metastasen.

FINDER.

48) **E. Kellermann** (Budapest). **Lebender Blutegel in der Trachea.** *Orvosi Hetilap. No. 30. 1917.*

Verf. ist Oberarzt in einem Feldspitale an der russischen Front. Pat. war

ein 38 Jahre alter Soldat der türkischen Armee, aus Smyrna gebürtig, hat vor 4 Wochen noch auf der Halbinsel Gallipoli aus einem Bache seinen Durst gelöscht und sofort gefühlt, dass etwas in seinem Halse hinabgeglitten ist. Er hatte sich nicht viel darum gekümmert, bis er erfahren hat, dass der Arzt mehreren von seinen Kameraden Blutegel aus dem Munde entfernt hat. Anfangs ist er mit seinen Beschwerden abgewiesen, später zur Konstatierung dem Feldspitale, auf Kellermann's Abteilung zugewiesen worden. Status praesens am 26. August 1916. Dyspnoe, konstanter Hustenreiz, zeitweise blutiger Auswurf, hierauf etwas Erleichterung. Stimme verschleiert, heiser. Innere Organe gesund. Spiegelbefund: Stimmlippen injiziert, angeschwollen. Die linke Stimmlippe bewegt sich kaum bei tiefer Inspiration, in der Luftröhre mehr links ein kleinfingerdicker Fremdkörper von bräunlicher Farbe, welcher nicht nur den Atembewegungen folgt, sondern sich auch aktiv bewegt. Nach Kokainisierung hören die aktiven Bewegungen auf. Der Blutegel schien sich an der unteren Fläche der linken Stimmlippe nahe zum freien Rande angebissen zu haben, wurde mit der Zange gefasst und langsam herausgezogen. War 10 cm lang und $1^1/_2$ cm dick, von der Sorte, welche sich an Pferde anhaften. Das Tier wurde aus Versehen in Alkohol geworfen, doch sofort herausgenommen und, um seine Lebensfähigkeit zu prüfen, ins Wasser gelegt. Es war einige Minuten lang bewusstlos, hat sich aber bald erholt und lebhaft bewegt. Nach einigen Stunden hat es bei einem Versuch schon kräftig am Unterarm eines Kollegen zugebissen. Pat. hat das Spital 2 Tage später geheilt entlassen.

POLYAK.

49) **J. Safranek. Aus den Luftwegen entfernte Fremdkörper.** *Verhandl. des k. Aerztevereins in Budapest. No. 4. 1917.*

1. Vor 5 Monaten aspirierte, in den rechten Hauptbronchus eingekeilte 10 Heller-Münze. 33 Jahre alter Marinesoldat, von Pola auf die Kehlkopfklinik transferiert. Entfernung durch die obere Bronchoskopie.

2. Abgebrochenes Segment einer Kanüle, aus dem linken Hauptbronchus entfernt. 50 Jahre alter Mann, wegen luetischer Kehlkopfstenose vor 16 Jahren tracheotomiert, trägt den Fremdkörper seit 4 Tagen, diffuse Bronchitis mit Fieber bis 38,8 ° C, untere Bronchoskopie durch die Tracheotomiewunde, leichte Entfernung, Heilung.

3. Faustgrosser Fleischklumpen im Kehlkopfeingange, welcher Suffokation verursacht hat. 44 Jahre alter Soldat ist bewusstlos mit Cyanose vom Bahnhofe auf die Klinik gebracht worden. Entfernung, Heilung.

POLYAK.

e II) Stimme und Sprache.

50) **Imhofer. Betrachtungen über die funktionelle Aphonie im Kriege vom laryngologischen Standpunkte.** *Monatsschr. f. Ohrenheilk. H. 3/4. 1917.*

Die Zahl der funktionellen Aphonien ist mit der Dauer des Krieges in auffallender Zunahme begriffen. Während Verf. im April 1915 in seiner Abteilung nur ganz ausnahmsweise einen diesbezüglichen Fall sah, sind es jetzt jede Woche

2—3, wobei auffallend ist, dass unter den zahlreichen Fällen nur ein einziger Offizier sich befindet.

Während fast alle Fälle von Aphasie grob mechanischen und psychischen Störungen ihre Entstehung verdanken, fast ausnahmslos auf Granat- oder Minenexplosion zurückzuführen und mit einem schweren psychischen Shock verbunden waren, findet Verf. unter seinen sehr zahlreichen Fällen von Aphonie höchstens 2—3, welche von einer Granatexplosion her datieren, fast ausnahmslos ist das psychische Trauma ein geringfügiges, und es führen auch die meisten Patienten ihre Aphonie auf Erkältungen zurück.

Der laryngoskopische Befund ist ein typischer, wie wir ihn von der Hysterie her bereits kennen, eine geringe Rötung oder Schwellung der Schleimhaut nichts anderes als ein „Ermüdungskatarrh", Hyperämie infolge Ueberanstrengung. Da die funktionelle Aphonie also dem grossen Symptomengebiet der Hysterie angehört, so erklären sich daraus auch die wechselnden Erfolge bei Anwendung unserer therapeutischen Maassnahmen, — Faradisation, Rauschnarkose, Kompression der Schildknorpel nach Kaess, Anwendung des Flatau'schen Handgriffes — und die grosse Bedeutung der psychischen Beeinflussung, welch letzteres Moment Verf. völlig übergeht.

SCHLITTLER.

51) A. Onodi (Budapest). **Die künstliche Lautbildung und Sprache.** Ungar. Akademie der Wissenschaften, Sitzung vom 19. 2. 1917. *Orvosi Hetilap. No. 8. 1917.*

Verf. berichtet über seit langer Zeit ausgeführte Versuche, um mit einem elektrischen Motor kleineren Umfanges einen Sprachapparat herzustellen, welcher Luft und Ton ungestört im Artikulationsgebiet liefert, die verständliche Sprache ermöglicht und nach Wunsch unterbricht. Der künstliche Ton und die Sprache sind zwar monoton, ohne jede Modulation, aber leicht verständlich und auch in grossem Saale gut hörbar.

POLYAK.

52) H. Zumsteeg. **Uebungsplan zur Sprachbehandlung Hirnverletzter für Arzt und Hilfskraft, mit Erläuterungen und Beispielen.** *Vox. H. 6. S. 191. 1917.*

Die Notwendigkeit Aphasische durch Hilfskräfte unterrichten zu lassen, denen der Arzt auf Grund der Diagnose Richtlinien gibt, war der Anlass zu dem Uebungsplan, der in einzelnen Stufen die Uebungen im Sprechen, Schreiben, Lesen, Rechnen, Zeichnen und Spielen regelt, wobei die amnestischen, agnostischen und apraktischen Störungen berücksichtigt sind. Die für den einzelnen Kranken jeweils nötigen Uebungen werden natürlich vom Arzt angeordnet und zwar ohne Pedanterie und mit Rücksicht auf die Eigenart jedes Falles. Daher ist auch die Erzeugung von Unlustgefühlen durch Uebungen, die sehr schwer fallen, zu vermeiden, und jeder Kranke ist durch persönliche Fühlungnahme, durch Eingehen auf seine Leistungen und Interessen, durch anregende Beschäftigung zu fördern. Jedem Leiter einer Sprachabteilung sind wohl Zumsteeg's Anregungen erwünscht und aus der Seele gesprochen.

NADOLECZNY.

53) **L. Réthi. Die Bedeutung des Zwerchfells für Sprache und Gesang.** *Stimme. 12. Jahrg. H. 1. Oktober 1917.*

Bereits besprochen im Centralblatt. No. 1. S. 24. 1917 (Jahresbericht der österreichischen Gesellschaft für experimentelle Phonetik). NADOLECZNY.

54) **P. Bruns. Missverstandene „Gedanken über Stimmbildung".** *Stimme. 11. Jahrg. H. 12. S. 338. September 1917.*

Polemik gegen den Aufsatz von Meyer-Sanden in Heft 8 der „Stimme", welche einen Teil der Fehler jener Arbeit aufzeigt; jedoch auch der Verwechslung von Begriff und Bezeichnung nicht ganz entgeht. NADOLECZNY.

f) Schilddrüse.

55) **Roux** (Lausanne). **Aetiologie und Prophylaxe des Kropfes.** Klinische Sitzung der Société vandoise de médecine. März 1917. *Korr.-Blatt f. Schweizer Aerzte. No. 35. S. 1136. 1917.*

Verf. liefert in dieser Sitzung an Hand von sechs Kropfpatienten eine geistreiche Besprechung der Aetiologie und der Prophylaxis dieses Uebels. Bei drei Frauen, die fast niemals Wasser tranken, ist, abgesehen von ihrem Geschlecht, der gemeinsame Punkt, dass sie aus der gleichen Gegend stammen, obschon sie lange Zeit nicht in derselben gelebt haben.

Wenn sehr blutgefässreiche grosse Kröpfe, die sogar auf das Herz einwirken, nach einigen Wochen blossen Aufenthalts am Meer verschwinden, sollte man dann nicht zugeben, dass im Wasser nicht die einzige Ursache des Kropfes zu vermuten sei, sondern auch in der Nahrung, im Gemüse, im Obst, in der Bergluft usw. . . .?

Neben den Jodpräparaten habe auch das β-Naphthol prophylaktischen Wert, wenn auch keinen Heilwert bei ausgebildeten Kröpfen. Aber diese Prophylaxe sei schwer durchzuführen, selbst in ärztlichen Familien. Hat je ein Chirurg sich angemaasst, einen Menschen, der bei seinen vorherigen Lebensgewohnheiten verblieb, vom Kropf zu kurieren?

Die Chirurgie kann nur gefährliche Kropfsymptome vermeiden und hässliche Hälse in gewissem Grade verschönern. Der Operierte bleibt zeitlebens ein Kropfkandidat, obschon die Rückfälle niemals echtes Kropfgewebe darstellten. Es bleibe nichts übrig, als eine eingehende volkstümliche Prophylaxe einzuführen, und zwar schon in den Schulen von Kropfgegenden, da der Kropf sich schon im 8.—10. Jahre zu bilden anfängt, viel häufiger aber zwischen dem 12. und 14. Jahre. Es wird aber schwierig sein, nach Bedarf Pastillen zu geben. Sollte es nicht praktischer sein, in den Schulklassen und in den Kasernensälen ein Jodfläschchen mit weitem Hals, geöffnet aufzustellen? JONQUIÈRE.

56) **E. Ehrlich** (Budapest). **Primärer Echinokokkus der Schilddrüse.** Wissenschaftl. Konferenz des XVI. Garnisonspitals. *Orvosi Hetilap. No. 20. 1917.*

Hühnereigrosse Geschwulst, das Bild der cystischen Struma vortäuschend. Operation. Heilung. POLYAK.

57) **Wegelin** (Bern). **Zur Pathologie der Struma nodosa. Demonstration.** *Korr.-Blatt für Schweizer Aerzte. No. 47. 1917.*

a) Grosser knotiger Amyloidkropf, klinische Diagnose „maligner Kropf". Exitus drei Tage nach der Operation. Massenhaft amyloide Interstitien im Stroma der Knoten. Amyloid der Milz, Nieren, Nebennieren, des Endokards, der Darm- und Harnblasen-Schleimhäute, der Kropf war also Teilerscheinung einer allgemeinen Amyloidose.

b) Miliartuberkulose einer Struma nodosa. Miliare Knötchen hauptsächlich in den centralen Teilen der Kropfknoten.

c) Leukämische Infiltration von Knochenmarkzellen im Centrum der Adenomknoten.

d) Metastasen maligner Tumoren von Carcinoma oesophagi, mammae, recti, von Sarkom der Orbita und von Melanosarkom her, alle in dem Centrum der Adenomknoten.

Verf. erklärt sich diese Disposition der Adenomknoten für maligne Metastasen durch sehr mangelhafte Lymph- und Blutzirkulation, was rein mechanisch das Anhaften zirkulierender Bakterien und Amyloidsubstanz begünstigt.

Ferner wird in der gleichen Sitzung von Arnd (Bern) eine thyreoprive Tetanie bei einem Patienten vorgestellt.

JONQUIÈRE.

g) Oesophagus.

58) **L. v. Bakay** (Pozsony, Ungarn). **Vollständiger Ersatz der Speiseröhre.** *Verhandl. des k. Aerztevereins in Budapest. No. 11. 1917.*

Ein ganz beendeter Fall von Plastik der Speiseröhre nach Roux-Leser wird demonstriert. Der Fall wurde vor vier Jahren am ungarischen Chirurgentage demonstriert, damals fehlte noch die Verbindung zwischen Speiseröhre und dem unter der Haut plazierten Dünndarmabschnitt. Ein zweiter Fall wird ohne das erwähnte Verbindungsstück demonstriert; in einem dritten hier demonstrierten Falle ist aber vom Jugulum bis zur Gastrostomieöffnung ein Schlauch aus der Haut gebildet worden und, da der Magen sehr geschrumpft und empfindlich ist, wird dieser Kanal mit dem Jejunum verbunden. Alle 3 Fälle von Verschluss der Speiseröhre sind nach Aetzlaugevergiftung entstanden.

POLYAK.

59) **Albu. Beitrag zur Lehre von der idiopathischen Oesophagusdilatation.** Berliner vereinigte ärztliche Gesellschaften, Sitzung vom 16. 5. 1917. *Deutsche med. Wochenschr. No. 23. S. 733. 1917.*

Das Primäre der Erkrankung ist der Spasmus, aus dem die Erweiterung der Speiseröhre und die übrigen krankhaften Veränderungen an ihr erst sich entwickeln. Die Mehrzahl der Kranken ist neurasthenisch. Starke nervöse Reize sind für die Entwicklung und die Rückfälle des Leidens von ursächlicher Bedeutung. Heilung der Spasmen gelingt durch systematische Dehnung mit der Geissler-Gottstein'schen Sonde oft in überraschend kurzer Zeit.

R. HOFFMANN.



III. Kritiken und Gesellschaftsberichte.

a) Oesterreichische Gesellschaft für experimentelle Phonetik.

Sitzung vom 5. Dezember 1916.

Vorsitzender: Prof. Dr. L. Réthi.
Schriftführer: Dr. H. Stern.

Prof. R. Pöch: Technik und Wert des Sammelns von Sprachproben mit dem Phonographen.

Nach einer kurzen Einleitung über die Methode der Aufnahme bespricht P. die Gegenstände und die Auswahl des aufzunehmenden Materials. Wo es sich nicht um Laboratoriumsexperimente handelt, ist es nötig, den Text vor der Aufnahme genau zu fixieren. Der Sprecher muss sich genau an den Text halten, ihn wörtlich auswendig können oder ablesen. Gleichwohl kommen Störungen und Abweichungen vor. Bei unbekannten wenig studierten Sprachen mit analphabetischen Sprechern lässt man einzelne vorher gewählte Worte sprechen, die man „ansagt“, oder kurze Sätze, Begrüssungsformeln, Redewendungen des täglichen Verkehrs, die der Forscher schon kennt. Noch besser ist es, wenn der Aufzunehmende Sprichwörter, Rätsel, Erzählungen auswendig kann. Die Auswahl des richtigen Individuums ist die Hauptsache.

Diskussion: Réthi.

Sitzung vom 9. Januar 1917.

Vorsitzender: Prof. Dr. L. Réthi.
Schriftführer: Prof. Dr. Pöch und Dr. H. Stern.

Prof. K. Ettmayer: Prinzipielle Fragen in der Phonetik.

In diesem sehr lehrreichen, weit ausgreifenden und anregenden Vortrag setzt E. die Grundlagen der Phonetik, Linguistik und der experimentellen Phonetik auseinander: Linguistik = Sprachwissenschaft, Phonetik = Sprechwissenschaft. E versucht die Phonetik zu definieren zunächst als „Lehre vom Sprechen“. Doch Sprechen ist vieldeutig, es kann sein: Sprechen als Mitteilung (Notifikation), Sprechen als Erkenntnismittel (innere Sprache) und Sprechen als reine Artikulation (Phonetik). Man könnte die Phonetik als Lehre von den Sprechlauten definieren, wenn man letztere mit Schallwellen identifizieren dürfte, ihnen individuelle physische Korrelate zuerkennen müsste. Letzteres geht nicht an und eine darauf basierte intermittierende Organbewegung ist mehr als unwahrscheinlich. Die Festsetzung von Sprachlauten ist physikalisch-phonetisch betrachtet ebenso willkürlich wie die irgend eines Alphabets. Dagegen beruht sie auf Sprachempfindungen, deren Apperzeption zur Sprachlauttheorie führt, ist also psychisch und nicht physisch begründet. Dementsprechend empfiehlt E. den Phonetikern (unter Ausschluss der psychologischen Sprachanalyse der Linguisten) als empirische Sprachanalyse: Schallwellen als Elemente der artikulierten Sprachlautreihe, die sich zu Wellensystemen vereinen, in denen wir Wellenperioden erkennen können, von deren Natur die Teilung in Geräusche und Vokale abhängt. Das Ohr beobachtet davon

nur den rhythmischen Wechsel: Silbenrhythmus. Die sich zu Silben zusammenschliessenden Wellensysteme bilden Silbenketten und diese den Redeabsatz (ziemlich dasselbe wie den Satz der Linguisten). Aus physiologischen lautändernden Tendenzen in der ganzen Lautreihe (Redetempo, Artikulationsintensität, Artikulationsbasis, Uebung, Ermüdung usw.) wäre dann der Lautwandel zu erklären: eine dankbare Aufgabe für die experimentelle Phonetik. Hierfür gibt E. am Schluss seiner Ausführungen ein Beispiel.

Diskussion: L. Réthi, Luick.

Sitzung vom 20. März 1917.

Vorsitzender: Prof. L. Réthi.
Schriftführer: Prof. Pöch.

1. Dr. E. Fröschels: Einige phonetische Beobachtungen an einem sprechenden Hunde.

F. hebt hervor, dass der untersuchte Hund das von der Dresseurin gesprochene Wort als Klang erfasst. Durch eine am Hals angebrachte Schreibkapsel registrierte er die Kehlkopfbewegungen und fand, dass der Kehlkopf zu Beginn des „Wortes", das natürlich nicht übermässig deutlich klingt, ruckartig in die Höhe steigt, dann nach oben und unten schwankt und schliesslich zur Ruhelage zurückkehrt. Durch pneumographische Aufnahmen mit dem Gutzmann'schen Gürtelpneumographen stellte F. fest, dass das Tier wesentlich inspiratorisch spricht.

Diskussion: Richter, Herzog, Fröschels und Réthi, der ebenso wie Bagar und v. Exner auf die inspiratorische Stimme näher einging.

2. Dr. E. Fröschels: Einiges über die Sprachentwicklung des Kindes.

Referierender Vortrag über die Ergebnisse von pneumographischen Untersuchungen an Säuglingen, über deren Hörvermögen, über den Unterschied zwischen Tongehör und Apperzeption von Klängen, über das Lallen und die Entstehung des Sprachverständnisses.

Sitzung vom 22. Mai 1917.

Vorsitzender: Prof. L. Réthi.
Schriftführer: Prof. R. Pöch.

Dr. G. Hüsing: Zur Lautlehre toter Sprachen.

H. zeigt, dass „durch dauerndes Vergleichen der Wiedergaben in fremden Texten auch bei entzifferten Sprachen eine immer weiter greifende Genauigkeit im Erfassen der einzelnen Laute möglich ist". Die Sprachgeschichte hat das Experiment gemacht: „Wie wirkt der Laut auf die eine oder andere Schreibung?" oder „Wie reagiert die Schreibung auf den Laut?" Also auch „eine Art Experimentalphonetik".

Nadoleczny.

b) Laryngological Section Royal Academy of Medicine.

Sitzung vom 5. November 1915.

Vorsitzender: J. W. Bond.

Percy Goldsmith: 1. Gewehrschuss; Einschuss hinter dem rechten Warzenfortsatz, Ausschuss in der linken Orbita.

Verwundet am 3. April; gegenwärtiger Zustand: Fazialisparalyse, Taubheit; rechte mittlere Muschel und Siebbein zum Teil zerstört. In der rechten Keilbeinhöhle muko-pus; weit oben in der rechten Nase Eiter, der wahrscheinlich aus der Stirnhöhle stammt. Das linke Antrum enthält stinkenden Eiter. Die vorher vorhanden gewesene Wunde der linken Stirnhöhle ist geschlossen. Ophthalmoskopische Untersuchung: Ablösung der Retina rechts; rechtes Auge blind; Sehvermögen links sehr schlecht infolge grosser Retinaablösung. G. fragt, ob ein operativer Eingriff an den erkrankten Nebenhöhlen ratsam sei im Hinblick auf eine dadurch zu erzielende Besserung des Zustandes der Augen.

2. Traumatische Lähmung des linken Stimmbandes.

Shrapnellwunde am Halse, unmittelbare Heiserkeit, 48 Stunden später wurde das Geschoss entfernt; Lähmung des linken Rekurrens.

Watson Williams empfiehlt in dem ersten Fall Eröffnung und Drainage der infizierten Höhlen, er hat davon niemals Nachteil und in einem grossen Teil Wiederherstellung des Sehvermögens gesehen.

Jobson Horne und Dundas Grant widerraten in dem zweiten Fall, wenn nicht gerade die Röntgenaufnahme einen Geschosssplitter ergeben sollte, der auf den Nerven drückt, jeden Eingriff, da erfahrungsgemäss in diesen Fällen die Stimme sich oft mit der Zeit wiederherstellt.

J. W. Bond: Eingekapselter Tumor der Region der linken Mandel, des weichen Gaumens usw.

Der Tumor erstreckte sich nach oben in den Nasenrachenraum, nach unten bis zum Zungengrund. Nach vorausgegangener Laryngotomie wurde der Tumor per vias naturales entfernt. Aus dem Bericht der Pathologen ist hervorzuheben: „Die allgemeine Struktur ist die eines Endothelioms, wie es im Gaumen oder einer Speicheldrüse entsteht. Wir halten es, genau genommen, nicht für einen Tonsillartumor."

George Badgerow: Gaumentumor.

Pat. ist ein 38jähriger Mann. Der Tumor wurde enukleiert.

St. Clair Thomson: Karzinom des Larynxinnern, ein Jahr nach Laryngofissur.

Der 70jährige Pat. wurde am 6. November 1914 vor der Operation und am 4. Dezember 1914 nach der Operation vorgestellt. Pat. hat eine kräftige Stimme und erfreut sich guter Gesundheit.

Herbert Tilley warnt davor, diese Fälle als „geheilt" zu bezeichnen, wenn ein Jahr seit der Operation ohne Rezidiv verflossen ist. Er berichtet über Fälle von lokalem Rezidiv nach 9, 13, 7 und 2 Jahren.

Dundas Grant eröffnet den Larynx von innen nach aussen; er empfiehlt die Blutung nach Entfernung des Stimmbandes durch den Galvanokauter zu stillen, dessen Anwendung auch zur Vorbeugung von Rezidiven anzuraten ist.

St. Clair Thomson empfiehlt, nachdem die Trachea freigelegt ist, mittels einer Subkutanspritze 15 Tropfen einer $2^1/_2$ proz. Kokainlösung durch die Trachealwand in die Trachea einzuspritzen, wartet man dann 10 Minuten, so tritt bei Eröffnung der Trachea und Einlegung der Kanüle kein Reflexhusten ein. Nach Spaltung des Kehlkopfes legt er einen mit Kokain-Adrenalinlösung getränkten Wattetupfer ein. Die Entfernung des Stimmbandes geschieht mittels submuköser Resektion. Er versucht, das Stimmband mit dem Tumor abzuheben, indem er das Perichondrium loslöst, so dass die Innenfläche des Schildknorpels frei liegt. Dann trennt er oben und unten durch und lässt das Schwerste, nämlich die Abtrennung rings um den Aryknorpel bis zuletzt. Hier befinden sich viele Muskelansätze und ein kleines Gefäss, das bisweilen spritzt. Redner steht auf dem Standpunkt, dass, wenn die Geschwulst im Laufe eines Jahres wiederkehrt, sie unvollkommen entfernt worden ist, wenn sie nach dieser Zeit wiederkehrt, man von einem Rezidiv sprechen kann.

Hunter Tod: 1. Fall von kongenitaler Fistel der Nase.

Erwachsener Patient. Im unteren Teil des Nasenrückens eine kleine Oeffnung, aus der, solange Pattient denken kann, etwas Sekret ausgedrückt werden kann. Während der letzten 2—3 Jahre sind hin und wieder Schwellungen des Nasenrückens aufgetreten, die auf Retention des Sekrets zu beruhen scheinen. T. möchte Meinungsäusserungen über einzuschlagende Therapie hören.

Kelson hat zwei solche Fälle beobachtet, die verschiedentlich operiert wurden; der eine von beiden heilte, der andere entzog sich weiterer Beobachtung.

Rose hat einen Fall behandelt, wo nach der Operation sich die Fistel geschlossen, aber eine Zyste gebildet hatte, durch deren Druck Resorption eines Teiles der Nasenknochen und eines Stückes von der Cartilago triangularis eingetreten war.

2. Maligne papillomatöse Geschwulst der linken unteren Muschel und des Siebbeins.

Der Fall, eine 62jährige Frau betreffend, wurde Januar 1911 von E. W. Bano vorgestellt; die Geschwulstkommission hatte den Tumor für ein harmloses Papillom erklärt. Oktober 1914 kam Pat. wieder, die ganze linke Nasenhälfte war ausgefüllt mit einem weichen, leicht blutenden Tumor; Antrum bei Durchleuchtung dunkel. Ein zur Probe entnommenes Stück wurde vom Pathologen erklärt als „papilläres Zylinder- und Polygonalzellenkarzinom der Schleimhaut der unteren Muschel". Nach Unterbindung der Karotis wurde durch einen vom inneren Augenwinkel bis zum Naseneingang reichenden Schnitt und Ablösung der Weichteile das Naseninnere mit dem Tumor freigelegt, der vordere alveolare und nasale Teil des Oberkiefers entfernt und die Geschwulst stückweise entfernt nebst der unteren Muschel und den Siebbeinzellen. Die Nasenhöhle war danach in eine glatte Höhle umgewandelt. März 1915 kleines Rezidiv in der hinteren Siebbein- und Keilbein-

gegend; Entfernung desselben und Einlegen von Radium. Pat. ist rezidivfrei geblieben.

J. L. Irwin Moore: 1. Fall von chronischer Eiterung der linken Stirnhöhle, Siebbeinzellen und Kieferhöhle.

Der Fall war 1911 vorgestellt worden, um die guten Resultate der Killian-schen Operation zu zeigen. Es erwies sich nachher noch nötig, die Caldwell-Luc'sche Operation zu machen. Pat. leidet an atrophischer Rhinitis der betreffenden Seite, mit Eiter, Borkenbildung und Schmerzen über der Wange. In dem Eiter fand sich der Friedländer-Bazillus; Pat. ist zeitweise mit Erfolg mit Vakzine behandelt worden. Oktober 1913 wurde wegen starker Infraorbitalneuralgie die Kieferhöhle wieder eröffnet und der den N. infraorbitalis umgebende Knochenkanal zum Teil entfernt, was für eine Zeitlang grosse Erleichterung brachte.

O'Malley meint, es könne eine unter dem Boden der Orbita bis zum Infraorbitalkanal reichende Siebbeinzelle sein, die die intermittierenden Schmerzen in dieser Region verursacht.

Dan McKenzie: Atrophische Rhinitiden nach Nebenhöhlenoperationen sind nicht selten; wenn der vorgestellte Fall ohne weitere Behandlung gelassen wird, so wird wahrscheinlich von selbst Besserung eintreten.

2. Choanalpolyp im rechten Antrum entspringend.

Pat., 42 Jahre alt, ist in der Maisitzung 1915 vorgestellt. Juni 1915 hatte Pat. wieder eine Schwellung über dem rechten Antrum mit Oedem des unteren Augenlides. Ein Versuch, den in den Nasenrachenraum hängenden Teil der Geschwulst von vorn her mit der Schlinge zu entfernen, misslang, da sie fest mit dem Choanalrand verwachsen war. Der Tumor wurde nun stückweise vom Munde aus mit der Luc'schen Zange entfernt, wobei sich ergab, dass er mit dem Choanalrand und dem Recessus spheno-ethmoidalis fest verbunden war; ebenso wurde der intranasale Teil des Tumors entfernt; der antrale Teil der Geschwulst füllte fast die ganze Höhle aus, war weich und nekrotisch; die antro-nasale Wand war teilweise resorbiert, ebenso die Muscheln und die Siebbeinzellen. Es war keine postoperative Blutung vorhanden und keine Tamponade nötig.

Der Bericht des pathologischen Anatomen (Dr. Shattock) über den Tumor lässt sich dahin zusammenfassen, dass es ein weiches Fibrom war, in dem Oedem vorhanden war.

3. Schlussbemerkung über einen Fall von maligner Oesophagusstriktur.

Er betrifft den Fall, der am 6. November 1914 und 7. Mai 1915 vorgestellt wurde, um die Vorzüge der Hill'schen Futtertube zu demonstrieren. Pat. fühlte sich so wohl mit der Tube, dass er nicht überredet werden konnte, sich eine neue einführen zu lassen. Ein paar Tage nach dem letzten Bericht wurde die Tube verstopft; sie musste daher entfernt werden. Es fand sich, dass der Gummi verdorben war und das Rohr durch den Druck der Geschwulst glatt gedrückt war. Ein neues Rohr war nicht möglich einzuführen; es wurde die Gastrostomie gemacht, die Pat. nur 18 Tage überlebte.

Pat., der eine maligne Striktur gehabt hatte, die nur für einen dünnen Katheter passierbar war, hatte mit dem Rohr 8 Monate lang gelebt und sich mit halbweicher Nahrung per vias naturales ausreichend nähren können mittels dieser Tube, die mit Hilfe des Oesophagoskops durch die Striktur hindurchgeführt war. Er hatte während dieser Zeit sein Geschäft als Reisender ausüben können.

W. Stuart-Low: Schusswunden des Gesichts und Halses.

Fall 1. Schussverletzung des Antrums.

Fall 2. Durchschuss durch den Hals mit nachfolgender Diaphragmabildung in der Glottis.

Dan McKenzie: Linksseitige Stimmbandlähmung durch Schussverletzung des Halses.

Der Schuss drang hinten in Höhe des vierten Halswirbels ein, Ausschuss vor dem vorderen Rand des Sterno-cleido in der Mitte zwischen dem oberen Schildknorpelrand und dem Zungenbein. Es liegt augenscheinlich eine Verletzung des linken Vagus vor ohne wahrnehmbare Verletzung der Karotis und der Jugularis oder des Sympathikus. Sehr wichtig ist in diesem Fall die Frage der Prognose, da Pat. im Zivilberuf Rechtsanwalt ist; es ist vorgeschlagen worden, eine operative Wiedervereinigung der durchschossenen Nervenenden vorzunehmen.

Andrew Wylie: Schussverletzung des Gesichts.

Der Geschoss drang nahe dem Aussenwinkel des Auges ein, er zertrümmerte das rechte Nasenbein, kam hier heraus und liess eine grosse Oeffnung, die es trotz mehrmaliger Versuche nicht gelang, zu schliessen. W. schnitt die mittlere Muschel an ihrem hinteren Ende ab und drängte sie nach oben in die Oeffnung, indem er sie nur zu einem kleinen Teil an ihrem Ansatz liess. Nach aussen wurde ein Stück Haut vom Oberarm transplantiert. Es trat vollständiger Erfolg ein.

L. H. Pegler: Schrapnellwunde der Nase.

Das Geschoss drang von hinten nach vorn, riss ein Gewebsstück unterhalb des rechten unteren Augenlids ab und ging durch die Nase. Verschiedene plastische Operationen wurden vorgenommen. Die rechte Nasenhöhle ist verlegt.

Douglas Harmer: Fälle, die das Resultat der Behandlung mit Simpsonlicht illustrieren; tuberkulöse Erkrankung der Füsse.

1. Lupus des Gesichts und harten Gaumens. 45 Bestrahlungen mit Simpsonlicht brachten erhebliche Besserung herbei.

2. Lupus der Nasenlöcher. Schnelle Bessernng unter 16 Bestrahlungen.

3. Ulcus rodeus der Nase und des Gesichts. Die Erkrankung bestand seit 5 Jahren; ein grosser Teil des Gesichts war zerstört; die Ulzeration hat sich verkleinert und der gegenwärtige Zustand zeigt erhebliche Besserung.

4. Nasenpolypen und Asthma. Die Polypen wurden 1913 und 1914 entfernt. Unter Simpson-Bestrahlungen hat sich das Asthma wesentlich gebessert.

Cumberbatch hat an St. Bartholomew's Hospital Erfahrungen mit der Simpsonlampe gesammelt. Bei dem Simpsonlicht werden die ultravioletten Strahlen hervorgebracht durch einen Lichtbogen zwischen Wolframelektroden und



diese ultravioletten Strahlen sind weit wirksamer als die zwischen gewöhnlichen Kohlenelektroden erzeugten; Untersuchung hat gezeigt, dass ihre Wellenlänge kürzer ist als die Kohlenelektroden. Es hat sich ergeben, dass ultraviolette Strahlen verschiedener Wellenlänge verschiedenen Bekterienarten gegenüber von verschiedener Wirkung sind. (Nach dem offiziellen Sitzungsbericht.)

---

c) Dänische oto-laryngologische Gesellschaft.

Sitzung vom 29. November 1916.

Vorsitzender: Holger Mygind.
Schriftführer: Blegvad.

Schmiegelow: 1. Fall von Stenosis tracheae.

3 Monate altes Kind, eingeliefert am 22. November 1916, war am 4. November wegen angeblichen Croup tracheotomiert worden. 4 Tage später wurde vergeblich Dekanulement versucht. Die Stenose nahm zu und das Kind wurde deswegen nach Kopenhagen in das Hospital geschickt. Bei der Einlieferung ist die Respiration trotz der Kanüle erschwert. Am nächsten Tage Dyspnoe stärker. Temperatur 39—39,7°. Fortwährend Dyspnoe. Keine Erstickungsanfälle. Gesichtsfarbe bleich, cyanotisch. Exitus. Sektion: Stenose im unteren Teil der Trachea, hervorgerufen durch Kompression einer extratrachealen Lymphdrüse.

2. Fall von chronischem doppelseitigem Empyem der Stirnhöhlen, der Siebbeinzellen und der Kieferhöhlen.

16jähriges Mädchen von den Farö-Inseln, wo sie in den letzten $2^1/_2$ Jahren wegen rechtsseitiger Stirnhöhleneiterung mehreremale operiert wurde. Es besteht eine Fistel über dem rechten Auge; beide Nasenhöhlen sind voll Eiter. Es wird in peroraler Intubation Radikaloperation der rechten Stirnhöhle, des Siebbeins und der Kieferhöhle gemacht; ein Monat später die linken Siebbeinzellen und die linke Kieferhöhle operiert. Probeeröffnung der linken Stirnhöhle zeigt diese mit fibrösem Gewebe erfüllt. Erst nach $^1/_2$ Jahr war die Fistel ganz geschlossen und die Pat. als geheilt entlassen. Vortr. stellt folgende Forderungen für die Behandlung der chronischen Stirnhöhleneiterungen auf: Man muss 1. die ganze vordere Wand der Höhle entfernen; 2. nach der Nase eine fingerdicke Oeffnung machen; 3. bei der Nachbehandlung eine Druckbandage anlegen.

Holger Mygind: Nachblutungen nach Tonsillektomie.

Nachblutungen nach Tonsillektomie sind häufiger als nach Tonsillotomie, weil es keine bedeutende Arterien im Parenchym der Mandel gibt. In der Ohren- und Halsklinik des Kommunehospitals zu Kopenhagen ist in den Jahren 1910 bis 1916 die Tonsillektomie bei 171 Patienten ausgeführt worden. Die Operation wird nach der von Blegvad 1910 (Arch. f. Laryngol.) beschriebenen Methode ausgeführt. Die Tonsillen werden mittels scharfen Messers losgelöst und mit der Schlinge abgeschnürt. Die Operation wird in Lokalanästhesie (Novokain-Adrenalin mit Zusatz von Kal. sulfur.) ausgeführt. Nach der Operation Bettruhe und kühle

flüssige Nahrung. Die operierten Patienten standen im Alter zwischen 8 und 41 Jahren, nur 9 waren unter 15 Jahre alt. Unter den 171 Fällen trat in 14 eine Nachblutung auf, d. h. in ca. 8 pCt. Alle diese Patienten waren über 15 Jahre alt, und zwar meist zwischen 20 und 30 Jahre alt. Die Blutung war in 4 Fällen eine leichte, in 5 Fällen eine mittlere und in 4 Fällen eine schwere. Nur bei 6 Patienten konnte die Quelle der Blutung festgestellt werden. Es war eine Arterie, welche in 3 Fällen im vorderen Gaumenbogen, in 3 Fällen in der Fossa tonsillaris (zweimal nach oben, einmal nach unten) sass. Die Blutung konnte immer durch Fassen der Arterie mit Péan und Unterbindung gestillt werden.

Nach M.'s Erfahrungen ist die Gefahr der Nachblutung nicht so gross, dass dadurch die Indikation der Tonsillektomie wesentlich eingeschränkt werden müsste. Zur Vermeidung der Nachblutung empfiehlt es sich, die Gaumenbögen nicht zu verletzen. Eine subkutane Injektion von Extr. secalis cornuti hat gewöhnlich eine gute Wirkung auf die Blutung. Da die Blutungen gewöhnlich in den ersten Stunden nach der Operation auftraten, müssen die Pat. in dieser Zeit besonders überwacht werden. Die Tonsillektomie darf nie ambulant und nie unmittelbar nach Ablauf einer akuten Tonsillitis gemacht werden.

Diskussion:

Schmiegelow operiert immer am liegenden Patienten nach vorhergehender Morphiuminjektion. Zur Lokalanästhesie wird 0,08 Novokain verwandt. Die Operation wird mit Zange, Messer und Peters' Schlinge gemacht. Schmerzen nach der Operation traten auf, wenn der vordere Gaumenbogen verletzt ist.

Waller hat früher ein paar Fälle von Blutung nach Tonsillektomie veröffentlicht, die sich aber als Magenblutungen herausstellten.

Wald. Klein operiert immer an ambulatorischen Patienten. In vielen Fällen kann die Tonsillektomie durch eine tiefe Tonsillotomie nach Sluder ersetzt werden. Adrenalinlösung muss immer langsam und sehr verdünnt eingespritzt werden. Die Tonsillen können grösstenteils mit einem stumpfen Elevatorium herausgeschält werden.

Jörgen Möller operiert auch gewöhnlich ambulatorisch. Er hat nur zweimal eine Nachblutung erlebt. Vortr. verwendet zur Loslösung der Mandel eine stumpfe Schere; er empfiehlt die Zange von Tetens Hald zum Fassen der Mandel.

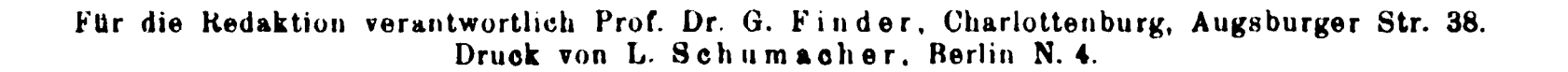
Strandberg macht die Tonsillektomie auch bei Patienten mit Polyarthritis und operiert niemals ambulant. (Nach dem offiziellen Sitzungsbericht.)

IV. Briefkasten.

Personalnachrichten.

Professor Barth (Leipzig) ist zum Obermedizinalrat ernannt worden.

Hofrat Dr. Ludwig Mader (München) hat den Titel Geheimer Sanitätsrat erhalten.



Für die Redaktion verantwortlich Prof. Dr. G. Finder, Charlottenburg, Augsburger Str. 38.
Druck von L. Schumacher, Berlin N. 4.



Jahrgang XXXIV. Februar 1918. No. 2.

Internationales Centralblatt

für

Laryngologie, Rhinologie

und verwandte Wissenschaften.

Unter ständiger Mitarbeiterschaft

von

herausgegeben

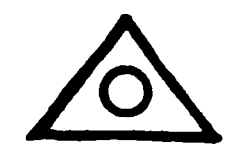
von

GEORG FINDER

Berlin.

Monatlich erscheint eine Nummer,
am Schlusse des Abonnementsjahres Titel, Namen- und Sachregister.
Preis des XXXIV. Jahrgangs (Januar—Dezember 1918) **15 Mark.**

Berlin 1918.
Verlag von August Hirschwald.
NW., Unter den Linden 68.



MACKENZIE, Dr. Morell, **Die Krankheiten des Halses und der Nase.** Deutsch herausgegeben und mit Zusätzen versehen von Dr. F. Semon. I. Bd.: Die Krankheiten des Pharynx, Larynx und der Trachea. gr. 8. Mit 112 Holzschn. 1880. 18 M. — II. Bd.: Die Krankheiten des Oesophagus, der Nase und des Nasenrachenraums. gr. 8. Mit 93 Holzschn. 1884. 18 M.

MIKULICZ, Prof. Dr. J., u. Priv.-Doz. Dr. P. MICHELSON, **Atlas der Krankheiten der Mund- und Rachenhöhle.** 44 Buntdrucktaf. mit erläut. Text. 1892. 80 M.

MOST, Dr. Aug., **Die Topographie des Lymphgefässapparates des Kopfes und Halses.** 1906. gr. 8. Mit 11 Tafeln und 2 Textfiguren. 9 M.

NAVRATIL, v., Prof. Dr. Emerich, **Entstehung und Entwicklung der Laryngoskopie.** Erinnerungen aus meiner ärztlichen Tätigkeit. 1858—1913. gr. 8. 1,60 M.

OTABE, Dr. S., **Tiefatmen für unsere Gesundheit.** gr. 8. Mit 1 Tafel und 3 Abbildungen im Text. 1914. 1 M. 60.

ROSENTHAL, Dr. Carl, **Die Erkrankungen der Nase, deren Nebenhöhlen und des Nasenrachenraumes.** Ein kurzgefasstes Lehrbuch für Aerzte und Studierende. Zweite vermehrte und verb. Auflage. 1897. gr. 8. Mit 41 Fig. 6 M.

— — **Die Erkrankungen des Kehlkopfes.** Ein kurzgefasstes Lehrbuch für Aerzte und Studierende. gr. 8. Mit 68 Fig. 1893. 8 M.

SCHREIBER, Prof. Dr. Julius, **Ueber den Schluckmechanismus.** gr. 8. Mit 22 Figuren und 2 Doppeltafeln. 1904. 3 M.

SEMON, Prof. Dr. Sir Felix, **Forschungen und Erfahrungen 1880—1910.** Eine Sammlung ausgewählter Arbeiten. gr. 8. 2 Bde. mit 5 Taf. u. zahlr. Textfig. 1912. 32 M.

SOKOLOWSKI, Primararzt Dr. A., **Klinik der Brustkrankheiten.** gr. 8. Zwei Bände. 1906. 32 M.

TRAUTMANN, Geh. Med.-Rat Prof. Dr. F., **Chirurgische Anatomie des Schläfenbeins,** insbes. für Radikaloperation. 4. Mit 2 Taf. u. 72 Stereoskopen. 1898. 60 M.

— — **Anatomische, pathologische und klinische Studien über Hyperplasie der Rachentonsille,** sowie chirurgische Behandlung der Hyperplasie zur Verhütung von Erkrankungen des Gehörorgans. Folio. Mit 7 Tafeln und 12 stereoskop. Photographien nach Sektionspräparaten. 1886. 40 M.

— — **Leitfaden für Operationen am Gehörorgan.** Mit 27 Textfiguren. 1901. (Bibliothek v. Coler-v. Schjerning. IV. Bd.) 4 M.

Verhandlungen des III. Internationalen Laryngo-Rhinologen-Kongresses Berlin, 30. August bis 2. September 1911. Teil I: Referate. Herausg. im Auftrage des internat. Komitees für die Laryngo-Rhinologen-Kongresse von Prof. Dr. G. Finder: Sekretär des Komitees. Mit 6 Kurven im Text. gr. 8. 1911. 4 M. — Teil II. Verhandlungen. Herausg. vom Generalsekretär Prof. Dr. A. Rosenberg, gr. 8. Mit dem Porträt B. Fraenkel's und Abbildungen im Text. 1912. 10 M.

WOELFLER, Prof. Dr. A., **Die chirurgische Behandlung des Kropfes.** gr. 8. 1887. 2 M. 40.

— — — **Die chirurgische Behandlung des Kropfes.** II. Teil. gr. 8. Mit 4 Tafeln und 37 Holzschnitten. 1890. 8 M.

— — — III. Teil. **Die Behandlungsmethoden des Kropfes,** mit besonderer Berücksichtigung der vom Hofrath Billroth 1878—84 an der Wiener Klinik und vom Verf. 1886—90 an der Grazer Klinik behandelten Fälle. 1891. gr. 8. Mit 2 Tafeln und Holzschn. 9 M.

— — **Ueber die Entwickelung und den Bau des Kropfes.** gr. 8. Mit 19 lithogr. Tafeln. 1883. (Sonderabdruck aus dem Archiv für klin. Chir.) 22 M.

Internationales Centralblatt

für

Laryngologie, Rhinologie

und verwandte Wissenschaften.

Jahrgang XXXIV. Berlin, Februar. 1918. No. 2.

I. Peter Tetens Hald †

geboren am 25. Oktober 1873, gestorben am 20. September 1917.

Die Skandinavische Oto-Laryngologie hat durch Peter Tetens Hald's unerwarteten Tod einen von ihren tüchtigsten und begabtesten Repräsentanten verloren. Von der Natur mit glänzenden Geistesgaben ausgestattet, im Besitz eines unermüdlichen Forschungsdranges, widmete er sich dem oto-laryngologischen Studium, nachdem er die akademische Doktorwürde mit einer pharmakologischen Arbeit erlangt hatte. Von Januar 1905 bis zum März 1914 arbeitete er als Assistent in Kommunehospitalets otologischer Abteilung bei Professor Mygind und die zahlreichen Arbeiten, die er während dieser neun Jahre publiziert hat, zeigten seine Lust und Fähigkeit, neue Bahnen in der oto-laryngologischen Wissenschaft zu betreten.

Er war von rechtschaffenem Charakter, exklusive, aber treu in seiner Freundschaft, in hohem Grade vornehm in seiner Gesinnung. Kränklichkeit machte, dass er sich die letzten Jahre von den wissenschaftlichen Kreisen, wo er früher wirkte, zurückzog. Die Kunde von seinem Tod wird überall bei den Otologen Wehmut hervorrufen, weil wir alle wissen, dass wir mit Peter Tetens Hald einen braven und tüchtigen Kollegen verloren haben.

E. Schmiegelow.

II. Referate.

a) Allgemeines, obere Luftwege.

1) **Schlittler** (Basel). **Ohrenärztliche Fürsorge in den Volksschulen von Basel-Stadt mit besonderer Berücksichtigung der Spezialklassen.** *Korr.-Blatt für Schweizer Aerzte. No. 4. 1918.*

Die vorwiegend ohrenärztliche Schrift ist zum Referat in unserem Centralblatt berechtigt durch folgende Angaben: Hypertrophie der Rachenmandel wurde in den Spezialunterrichtshilfsklassen bei durchschnittlich 52 pCt., in Normalklassen bei 21 pCt. der Kinder gefunden, bei Idioten sogar in 75 pCt. Bei der Hälfte der Kinder der Hilfsklassen waren bei 63 pCt. vergrösserte Zervikal- und Retromaxillardrüsen, teilweise mit Drüsennarben, Kröpfe in 20 pCt., Rachitis, Caries aller Zähne oft nachzuweisen. Interessante Angaben sind ferner beigegeben über die Diensttauglichkeitsverhältnisse bei diesen Kindern, welche sich als für die Zukunft sehr ungünstig zeigen.

JONQUIÈRE.

2) **Schönemann** (Bern). **Ohr, Nase und Nasennebenhöhlen durch Rekonstruktionsplatten dargestellt. Monographie.** *Druck und Verlag K. J. Wyss' Erben. Bern 1918.*

Der als Schädelforscher und plastischer Künstler und Erfinder bekannte Verfasser gibt in der genannten Monographie in Quartformat auf 36 Seiten Text, 16 Tafeln mit 31 schönen grossen photographischen Abbildungen den Abschluss seiner drei grösseren anatomisch-technischen, auf Tafeln genau dargestellten Arbeiten von 1904—1907 über die Topographie des menschlichen Gehörorgans, des Schläfenbeins und der Schädelbasis mit besonderer Berücksichtigung der chirurgischen Verhältnisse der oben genannten Organe.

Diese lehrreichen Darstellungen sind wie schon frühere durch die sog. Rekonstruktionsanatomie zustande gekommen. Feine, 0,05 mm dünne, aus den genannten Knochengebieten mikrotomierte Schnitte werden in 15 facher Vergrösserung auf Bromsilberpapier projiziert und diese Bilder scharf photographisch aufgenommen. Verf. wählte dazu jeweilen den zweiten der in der Serie sich folgenden Schnitte. Danach findet die Pausierung der Bilder auf 1,5 mm dicke Platten statt, für die Verf. nach langen mühsamen Versuchen eine Masse aus Glyzerin, Gelatine, Mehl und Kreide erfinden musste. Diese Platten wurden mit Natronwasserglas aufeinander geklebt, ungefähr wie es bei geographischen Reliefmodellen gemacht wird. Auf diese Weise können die wirklichen Lageverhältnisse in idealer Weise nachgebildet werden. Alle diese Vornahmen erfordern natürlich grosse technische Erfindungsgabe und minutiöses Arbeiten.

Die Mehrzahl der so entstandenen exakten Modelle gehören dem Gehörorgan an, aber drei Tafeln zeigen in 6 grossen Bildern von Modellen den inneren Bau des Oberkiefers mit der Nase und ihren Nebenhöhlen von allen Seiten in prächtiger Plastik. Die einzelnen plattenförmig abgeteilten Knochenkomplexe können aneinander befestigt und wieder auseinandergenommen werden, so dass man einen sukzessiven Einblick in die verschiedenen Tiefen des Gesichtsgerüstes erhält, was

man nicht nur aus dem Modell selbst, sondern auch an den ausgezeichneten Photobildern ersieht, z. B. bei der Heraushebung und Wiedereinsetzung des Siebbeinkomplexes.

Es ist klar, dass diese Modelle für den Unterricht von ausserordentlichem Nutzen sein müssen. Sie haben deshalb schon in Universitätsinstituten der ganzen Erde Eingang gefunden. JONQUIÈRE.

3) **C. Hart** (Berlin-Schöneberg). **Ueber die Funktion der Thymusdrüse.** *Jahrb. f. Kinderheilk. Bd. 86. S. 318. 1917.*

Die vorliegende Skizze stellt das Resumé der Arbeiten des um die Physiologie und Pathologie des Thymus verdienten Forschers dar. Leider kommt er zu einem Ignoramus, soweit dies die menschliche Pathologie betrifft und wir hören eigentlich mehr von Experimenten an Kaulquappen und Axolotl. Sicher ist, dass die Thymusdrüse das Wachstum des jugendlichen Organismus fördert und dass das Organ sehr fein mit Veränderungen, die wir als pathologische Involution bezeichnen, reagiert auf Schädigungen des Organismus. Es wird in höchstem Grade atrophisch bei chronischen, mit allgemeiner Abzehrung einhergehenden Krankheiten. H. regt an zu Versuchen mit der von Merck hergestellten pulverisierten Kalbsthymus bei Kindern mit eng lokalisierter und klinisch latenter Tuberkulose und vielleicht auch bei kongenitaler Lues. DREYFUSS.

4) **Curschmann** (Rostock). **Zur Pathogenese der pseudospastischen Parese mit Tremor und der hysterischen Taubstummheit.** *Med. Klinik. No. 9. 1917.*

Für die Pathogenese der kriegstraumatischen Taubstummheit eine organische Schädigung des verlängerten Markes (v. Sarbo) anzunehmen, liegen keine ausreichende Beweise vor. Derartige Fälle können rascher und vollständiger Heilung zugeführt werden durch milde Suggestion, wie das an einem einschlägigen Falle gezeigt wird. SEIFERT.

5) **Thost** (Hamburg). **Ueber Quincke'sches Oedem.** *Münchener med. Wochenschr. No. 42. 1917.*

Verf. gibt seine eigene Krankengeschichte. Er litt seit seinen Knabenjahren periodenweise an Quincke'schem Oedem. Die erste Periode fiel in das neunte bis zehnte Lebensjahr, die zweite in das 36. Lebensjahr, und zwar glaubt Verf. konstatieren zu können, dass die Oedeme des Morgens auftraten, wenn er am Abend zuvor reichlich Obst gegessen hatte. Während die Oedeme in der ersten Periode nur Stellen am Oberschenkel, Skrotum und Nates befielen, traten sie in der zweiten Periode vorzugsweise an Lippen, Kinn und Wange auf. In dieser Periode trat einmal während eines Spazierritts ein Oedem der linken Zungenhälfte auf, das innerhalb einer Stunde so stark wurde, dass der Zungenrücken dem Gaumen fast anlag und Pat. eilig zurückritt, da er glaubte, auf eine Tracheotomie sich gefasst machen zu müssen. Das Oedem ging jedoch in kurzer Zeit zurück. Auch in der dritten Oedemperiode, die ins 54. Lebensjahr fiel und mit einer Magen-Darmstörung in Zusammenhang gebracht wird, trat ebenfalls ein vorübergehendes Oedem der rechten Zungenhälfte auf. FINDER.

6) **Ciro Caldera. Kasuistik oto-laryngologischer Fälle bei Soldaten. (Rassegna di casuistica oto-laringoiatrica militare.)** *Arch. ital. di otologia. Bd. 28. Oktober 1917.*

Es wird unter anderem ein Fall berichtet, bei dem ein Granatsplitter in die Weichteile des Halses eingedrungen war in unmittelbarer Nähe der grossen Gefässe und Nerven, ohne dass diese verletzt wurden. Bei Geschossen mit glatter Oberfläche (Infanteriegeschossen, Schrapnellkugeln) kommt es sehr oft vor, dass sie die Gefässe und Nerven streifen, ohne sie zu verletzen; sehr viel seltener ist dies der Fall bei den Granatsplittern mit ihrer unregelmässigen Oberfläche.

Einen zweiten Fall erachtet Verf. darum für mitteilenswert, weil durch den Granatsplitter ein Wundkanal gebildet wurde, der nach den vorhandenen Symptomen notwendigerweise zwischen Trachea und Oesophagus hindurchgegangen sein muss, indem er die erstere verletzte und eine Kontusion der letzteren verursachte, dagegen den Rekurrens nur zerrte. Es bestand nur eine gewisse Trägheit in den Bewegungen der Stimmbänder, die nach einigen Tagen ebenfalls verschwand.

FINDER.

7) **v. Eicken** (Giessen). **Stereoskopie in der Oto-Laryngo-Rhinologie.** *Med. Klinik. No. 3. S. 76. 1918.*

Im Verein mit der Firma Zeiss u. Leitz gelang es, einen stereoskopischen Apparat herzustellen, der zwei Prismen trägt, zwischen denen der Beleuchtungskörper sitzt. Den Strom liefert ein Kontakt oder eine kleine Taschenbatterie für den so leicht gebauten Apparat, dass er auch bei stundenlanger Benutzung nicht auf die Stirn drückt.

SEIFERT.

b) Nase und Nasenrachenraum.

8) **E. Louis Backman. Experimentelle Untersuchungen über die Physiologie des Geruchssinnes. (Experimentella undersökningar öfver luksiments fysiologi.)** *Upsala Läkaretförenings förhandlingar. Bd. 22. H. 5/6. 1917.*

Der 140 Seiten langen Arbeit ist eine zusammenfassende Uebersicht in deutscher Sprache angefügt. Es seien nur die hauptsächlichsten Punkte hier wiedergegeben: Durch die Untersuchungen ist die Anwendbarkeit des Overtonschen Verteilungsgesetzes für den Geruchssinn bewiesen worden. Die Gültigkeit desselben ist jedoch auf Homologen und Isomeren beschränkt worden. Für derartige Stoffe organischer Gruppen gilt, dass die Geruchsintensität gleichzeitig mit verminderter Wasserlöslichkeit und gesteigerter Lipoidenlöslichkeit, sowie mit gesteigertem Verteilungskoeffizient Lipoiden: Wasser gesteigert wird.

Die von Passy nachgewiesene Periodizität in der Geruchsintensität innerhalb der Fettsäureserie hat auch Verf. wiedergefunden; sie stimmt jedoch nicht völlig mit der von Passy gefundenen überein.

Durch Wiederaufnahme der Aronsohn'schen Nasenduschentechnik hat Verf. beweisen können, dass viele unter normalen Verhältnissen geruchlose Substanzen, die der Geruchsschleimhaut in körperwarmer, physiologischer Kochsalzlösung zugeführt werden, doch die Fähigkeit besitzen, gerade die charakteristischen Ge-

ruchsarten hervorzurufen, die erwartet werden konnten. Sie haben also die geruchserzeugende Eigenschaft nicht verloren, sie gelangen unter normalen Verhältnissen nur nicht in genügender Konzentration zu den Geruchszellen.

Verf. hat ferner Aronsohn's Experimente betreffs unorganischer Salze durchaus bestätigen können.

Die vom Verf. gemachten Versuche beweisen, dass wir auch mit den unseren Geruchszellen auf dem Wege der Flüssigkeitsdiffusion zugeführten Substanzen Geruchsempfindungen erzielen können. Es ist der Beweis für die prinzipielle Zusammengehörigkeit von Geruch und Geschmack gegeben, insofern als beide in eminenter Bedeutung als chemische Sinne bezeichnet werden. Beide werden durch in Wasser gelöste Substanzen, die auf dem Wege der Feuchtigkeitsdiffusion in die bzw. reagierenden Endorgane eindringen, gelöst.

Die sogenannten Müdigkeitsphänomene sind in Wirklichkeit — wenigstens in eigentlicher Bedeutung — keine solchen. Wenn in bezug auf eine gewisse Konzentration einer Substanz Müdigkeit eingetreten ist, so ist zur Erzielung einer neuen Empfindung für dieselbe Substanz das Zuführen einer gewissen neuen Menge erforderlich.

Auch der zweite Typus der sogenannten Müdigkeitsphänomene, d. h. die herabgesetzte Geruchsschärfe für verschiedene Stoffe bei Müdigkeit für eine gewisse Substanz, erwies sich ebenfalls nicht als ein Müdigkeitsphänomen in eigentlicher Bedeutung. Die Versuche haben bewiesen, dass, wenn die Konzentration des müdigkeitsinduzierenden Stoffes gesteigert wird, so nimmt die Geruchsschärfe für andere Substanzen in Proportion zur Steigerung ab.

Es ist bewiesen worden, dass Zwaardemaker's Kompensationsgesetz sowohl für Homologen und Isomeren als auch für chemisch verschiedenartige, geruchsphysiologisch aber fast gleichartige Substanzen gilt. STANGENBERG.

9) **Richard Landsberger. Das Breitenwachstum des Oberkiefers, der Vomer und die Crista septi.** *Arch. f. Anat. u. Physiol. 1917.*

1. Das Breitenwachstum des Oberkiefers wird durch die Entwicklung der Zähne und durch die des Vomers gefördert.

2. Eine anormale oder mangelhafte Entwicklung dieser beiden Kräfte oder einer dieser Kräfte kann vorübergehend oder dauernd das Breitenwachstum beeinträchtigen.

3. Beeinträchtigtes, d. h. verlangsamtes oder behindertes Breitenwachstum kann zur Bildung einer Knochenbrücke zwischen der seitlichen Nasenwandung und dem Septum führen.

4. Durch das Breitenwachstum derjenigen Seite, an der die Knochenbrücke ihren Sitz hat, wird dieselbe gelöst.

5. Die Crista septi ist als Knochenrest einer gelösten Knochenbrücke aufzufassen.

6. Ist eine Crista septi gleichzeitig mit einer Deviation des Septums vorhanden, so kann angenommen werden, dass diese Deviation dadurch zustande kam, dass das Breitenwachstum der einen Seite durch die vorhandene Knochenbrücke behindert wurde, während das Breitenwachstum der anderen Seite unbe-



hindert vor sich gehen konnte, so dass der Vomer, der nach dieser Seite gezogen wurde, sich in schiefer Richtung entwickeln musste. FINDER.

10) **J. P. McGowan. Ueber den Perezbazillus und die angebliche Beziehung der Ozaena zu einem bestimmten Zustande beim Hunde, speziell zur Staupe. (On the Perezbacillus and the alleged relationship of ozaena to a certain condition in the dog, and more especially to distemper.)** *The journal of laryng., rhinol. and otol. Februar 1915.*

Gegenstand der Arbeit ist nicht die Frage, ob der „Coccobacillus foetidus“ von Perez die Ursache der Ozaena ist oder nicht; Verf. beschäftigt sich nur mit dem von Perez behaupteten Vorkommen des Bazillus beim Hunde und der angeblichen Uebertragbarkeit von diesem auf den Menschen. Verf. findet es zunächst auffallend, dass man nicht, wie man es nach Perez' Arbeiten annehmen sollte, die Ozaena besonders häufig bei Leuten findet, die sich viel mit Hunden beschäftigen (Jäger, Hundezüchter usw.). Verf. hat früher einen Mikroorganismus als Ursache der Staupe beschrieben, der sich häufig in der Nase anscheinend (aber nicht wirklich) gesunder Hunde und in grossen Mengen in der Nase staupekranker Hunde findet. Verf. zeigt, dass dieser von ihm beschriebene Mikroorganismus in den wesentlichsten Merkmalen dem Perez'schen Coccobacillus foetidus gleicht. Nur durch das Wachstum auf gewissen Nährböden unterscheiden sie sich.

Verf. hat ebenfalls in einer früheren Arbeit nachgewiesen, dass Staupe verbunden mit der Anwesenheit des Bazillus bei verschiedenen Tieren vorkommt, so auch besonders bei Kaninchen. Wenn nun Perez nach Injektion seines Organismus in die Ohrvene von Kaninchen in der Nase der Tiere den Bacillus foetidus fand, so ist nach Ansicht des Verf.'s die Annahme gerechtfertigt, dass hier eine Verwechslung mit dem von ihm bei Staupe beschriebenen Organismus stattgefunden hat. Er kommt zu dem Schluss, dass, bevor man zugibt, die Ozaena sei eine vom Hund auf den Menschen übertragbare Krankheit, man zunächst den Fragen nachgehen müsse, die sich aus der Aehnlichkeit des Perezbazillus und des Staupebazillus ergeben. FINDER.

11) **G. M. McBean. Variationen der Keilbeinerkrankung. (Variations of sphenoidal sinus disease.)** *Annals of otol. etc. Bd. 23. S. 419.*

Verf. beschreibt 9 Fälle. Er hält Keilbeinhöhlenerkrankungen für viel häufiger, als man gewöhnlich annimmt. Seine 9 Fälle beobachtete er im Verlauf von 6 Jahren. Das häufigste Symptom waren Kopfschmerzen, am häufigsten okzipitale und retrookulare. Ohrsymptome waren variabel oder fehlten ganz. Verlust des Sehvermögens trat einmal auf. Drei Fälle starben, zwei akute Fälle genasen, drei wurden durch Operation gebessert, einer blieb ohne Behandlung. FINDER.

12) **D. Embelton** und **E. A. Peters. Zerebrospinalfieber und Keilbeinhöhle. (Cerebro-spinal fever and the sphenoidal sinus.)** *Lancet. 22. Mai 1915.*

Verff. zeigen an der Hand einiger Fälle, dass Empyem der Keilbeinhöhle eine Beziehung und wahrscheinlich eine ätiologische Beziehung zur Meningitis cerebrospinalis habe. Sie kommen zu folgenden Ergebnissen:

1. Keilbeinhöhlenempyem ist mit Zerebrospinalfieber in ätiologischer Weise verbunden. 2. Zerebrospinalfieber ist eine Meningitis, die zurückzuführen ist auf das Eindringen von Mikroorganismen in die Meningen von der Keilbeinhöhle aus auf dem Lymphwege. 3. Erwachsene sind weniger empfänglich, da bei ihnen die Schleimhaut der Keilbeinhöhle nicht so zu exzessiver Schwellung und dadurch bedingter Verschliessung des Höhlenostiums neigt, wie bei jungen Menschen. Es kann ratsam sein, in allen Fällen die Keilbeinhöhle zu eröffnen. FINDER.

13) **Kümmel. Nasen- und Kieferverletzungen.** Naturhistorischer Verein Heidelberg, Sitzung vom 24. 7. 1917. *Deutsche med. Wochenschr. No. 37. S. 1182. 1917.*

Zwei äusserst schwere Granatverletzungen mit ausgedehnten Knochen- und Weichteildefekten im Gebiete der Nase, der Wangen und des Unterkiefers, die teilweis plastisch teils durch Prothesen gedeckt werden. R. HOFFMANN.

14) **Veyrossat** (Genève). **Von einer Entstellung der Nase durch ein Explosionsgeschoss, geheilt durch eine Knochenprothese aus der Tibia (von aussen). (A propos d'une mutilation du nez par balle explosive, traitée par la prothèse osseuse tibiale [voie externe]).** *Revue méd. de la Suisse romande. No. 12. 1917.*

Der ganze obere Teil der Nase war zerstört, so dass nur ein kleiner, narbig angeheilter Höcker der Nasenspitze übrig blieb und diese arge Entstellung dem Pat. unerträglich vorkam. Auch ein Auge war verloren.

Nach den nötigen Hautschnitten und Loslösungen der Hautlappen wurde sofort eine genau abgemessene Knochenlamelle aus dem oberen Teil der Tibiaschiene samt Periost losgemeisselt und unter die Lappen eingenäht. Die gänze Wunde heilte per primam. Die transplantierten Knochenstücke wuchsen solid an. Das plastische Endergebnis ist sehr befriedigend, wie die Photographien zeigen.

Verf. hält darauf, dass die Transplantationsstücke ohne weiteres, ohne vorgängige desinfizierende Präparation eingelegt werden und dass allgemeine Narkose in Anwendung komme, da die subkutanen Anästhesiemethoden die Hautlappen infiltrieren und deren Anheilung erschweren. Diese äusserliche Einpfropfmethode von Knochen wird vom Verf. für alle Fälle empfohlen, wo man es mit narbig veränderten Operationsgebieten zu tun hat. JONQUIÈRE.

15) **MacKee. Röntgenstrahlen bei Rhinosklerom. (X-rays in rhinoskleroma.)** *Amer. journ. of roentgenol. April 1917.*

Verf. betrachtet das Rhinosklerom als ein typisches Beispiel der Dermatosen, bei denen Röntgenstrahlen oder Radium das beste Mittel für die Erzielung einer dauernden Heilung darstellt. Da eine grosse Totaldosis von X-Strahlen erforderlich ist, ausser wenn die Krankheit im frühen Stadium ist, so ist eine intensive Technik angezeigt. Auch ist Tiefenbestrahlung nötig, so dass Filtration erforderlich ist. Ist die Krankheit auf die Nasenflügel beschränkt, so können die Röntgenstrahlen ohne Filter direkt in die Nasenlöcher geleitet werden; 2 bis 3 Dosen von $^3/_4$—1 Holzknecht werden gewöhnlich genügen. In ausgedehnteren

Fällen ist es ratsam, die Nase in verschiedene Bezirke zur kreuzweisen Bestrahlung einzuteilen, deren jeder $1^1/_2$—2 H. filtriert durch 3 mm Aluminium 4—6 Wochen erhalten soll. Die Härte der Strahlen soll Benoist 9—10 betragen. Ausserdem kann Radium gegen den harten Gaumen gelegt werden und eine Dosis γ-Strahlen angewandt werden. Erkrankungen in der Nase, im Nasenrachenraum oder im Pharynx werden gewöhnlich nach Tiefenbestrahlung der Nase verschwinden. Wenn nötig, soll das Verfahren verstärkt werden durch Anwendung von Radium auf die Rachenwand oder es können X-Strahlen auf diese Teile appliziert werden durch ein metallenes Mundrohr. FINDER.

16) **Gunnar Holmgren. Versuche mit Radiumtherapie bei einigen rhinologischen Fällen. (Försök med radiumterapi: nagra rhinologiska fall.)** *Die Verhandlungen der schwedischen Gesellschaft der Aerzte.*

1. Ein 50jähr. Offizier litt seit ein paar Jahren an einem exsudativen Katarrh eines Mittelohrs, der trotz gewöhnlicher Behandlung mit Lufteinblasung nicht heilen wollte; im Nasopharynx fand Verf. einen nussgrossen Tumor in unmittelbarer Nähe der Tube. Die Probeexzision zeigte Sarkom. Da der Patient, der sich sonst wohl und gesund fühlte, sich nicht operieren lassen wollte, wurde er mit Radium behandelt und schon nach der ersten Sitzung waren die Ohrensymptome vollständig verschwunden und der Tumor etwas verkleinert; nach zwei Jahren erlag er doch der malignen Neubildung im Epipharynx.

2. Ein 40jähr. Landwirt zeigte dieselben subjektiven und objektiven Ohrensymptome wie der erste Patient; auch bei ihm die gewöhnliche Behandlung ohne Erfolg; im Nasopharynx war die Schleimhaut an beiden Seiten stellenweise verdickt, bleich und oberflächlich ulzeriert. Die mikroskopische Untersuchung ergab die überraschende Diagnose Sarkom. Da die Neubildung nicht operabel war, wurde sie mit Radium behandelt und nach zwei Sitzungen waren sowohl die Ohrensymptome wie die Neubildung verschwunden; noch nach dreiviertel Jahren war der Patient in jeder Beziehung gesund. E. STANGENBERG.

c) Mundrachenhöhle.

17) **Beyer** (Kiel). **Die Alveolarpyorrhoe, ihr Erreger und die weiteren Erfahrungen über die Behandlung mit Neosalvarsan.** *Med. Klinik. No. 3. 1918.*

In annähernd 200 Fällen von Alveolarpyorrhoe bzw. Stomatitis ulcerosa leichterer und schwererer Art, frischen und veralteten Fällen, bei denen der Erreger die Spirochäte war, konnte mit Neosalvarsan Heilung erzielt werden.

Die Zahl der Injektionen und damit die Dauer der Behandlung ist verschieden je nach der Schwere des betreffenden Falles, jedoch spielen bei der Heilung das Alter und die körperliche Beschaffenheit wie auch die Ernährung und sonstige Lebensbedingungen eine verschiedene Rolle. Von Wichtigkeit ist die Feststellung, ob die Affektion durch Spirochäteninfektion bedingt ist. SEIFERT.

18) **Jadassohn** (Bern). **Ein Fall von schwarzer Zunge.** Vorstell. in der Sitzung der schweizer. Ges. für Dermatol. u. Venerol. in Bern am 15. 7. 1917. *Revue méd. de la Suisse romande. No. 12. 1917.*

Das Uebel besteht auf dem hinteren Drittel der Zunge eines 72jähr. Mannes

seit 2 Jahren ohne Unterbrechung. In der Umgebung der haarförmigen Zellen finden sich wie gewöhnlich viele und vielartige Bakterien und Fadenpilze, aber auch dieser Fall führte nicht zur Kenntnis des noch unbekannten eigentlichen Erregers dieser ganz eigenartigen Hyperkeratose. JONQUIÈRE.

19) **Jadassohn** (Bern). **a) Zungentuberkulose in Form eines oberflächlichen, nicht charakteristischen derb infiltrierten Geschwürs nahe der Zungenspitze bei einem 18 jährigen jungen Mann mit Lungentuberkulose. b) Tuberculosis luposa des hinteren Zungendrittels bei einem 28 jährigen Mann, welcher Lupus der Nase und des Fusses gehabt hatte.** Vorstell. von Zungenkrankheiten am klinischen Aerztetag in Bern am 16. 6. 1917. *Korr.-Blatt für Schweizer Aerzte. No. 5. S. 168/9.*

Bezüglich a) bemerkt Verf. die sehr instruktive Tatsache der allergischen Reaktionsfähigkeit der verschiedenen Organe, indem sich der Lungenprozess des gleichen Individuums sehr bazillenreich und akut, aber der Granulationsprozess sehr arm an Bazillen und chronisch verhalten kann.

Der seltene Zungenlupus b) reagiert in letzter Zeit sehr gut auf Behandlung mit Mesothorium. JONQUIÈRE.

20) **V. Babes** (Bukarest). **Beobachtungen über Skorbut.** Sitzung der Académie roumaine vom 14. 9. 1917.

Verf. hatte bereits im Jahre 1893 bei skorbutkranken Soldaten und in den Geschwüren des Zahnfleisches massenhafte Spindelzellen nebst Streptokokken gefunden; denselben Spindelbazillus hatte er noch früher bei geschwüriger Angina gefunden. Verf. leugnet, dass die durch das Vorhandensein von spindelförmigen Bazillen und Spirochäten charakterisierte Angina Vincenti eine Krankheit sui generis sei. Verf. konnte ferner feststellen, dass die Spindelzellen in der zuerst von ihm beschriebenen Angina von jenen bei Skorbut auftretenden verschieden sind; der Unterschied besteht in der Hauptsache darin, dass die Spindelbazillen beim Skorbut gekrümmt sind und aerob wachsen, allerdings im Beginn bloss bei Gegenwart von Streptokokken oder ihrer Produkte, während die Anginabazillen gerade oder kaum gekrümmt und streng anaerob sind.

Verf. teilt nun seine Beobachtungen über eine Anzahl von Skorbutfällen während des jetzigen Krieges mit. Er kommt zu dem Schluss, dass wenn es sich beim Skorbut auch um eine durch mangelhafte und abnorme Ernährung erzeugte Stoffwechselkrankheit handelt, es doch nicht auszuschliessen ist, dass sich zu derselben eine spezifische Schädigung, namentlich des Zahnfleisches, der Blutgefässe und des Blutes gesellt, welche zum Teil wenigstens durch eine Fernwirkung von Bakterien ausgelöst wird, die gewöhnlich durch das Zahnfleisch eindringen (besonders Spindelbazillen und Streptokokken). FINDER.

21) **L. Disqué** (Allenstein). **Entstehung und Verlauf des Skorbuts im Jahre 1916 unter den deutsch-österreichischen Kriegsgefangenen in Taschkent (Turkestan).** *Med. Klinik. No. 1. 1918.*

Unter 504 Fällen von Skorbut fand sich nur ein Fall mit starker Stomatitis ulcerosa, auf die Gingiva lokalisiert, bei dem sich unter Schwellung und Ge-

schwürsbildung die Schleimhautnekrosen in grossen, weissen Fetzen ablösten, starker aashafter Fötor. Kleine Ekchymosen entwickelten sich am weichen Gaumen und Rachen. Grossartiger Erfolg mit Calcium lacticum, 2,0—3,0 pro die, soweit solches in den Apotheken von Taschkent erhältlich war. SEIFERT.

22) **Ernst Knorr. Beiträge zur primären Zahnfleischtuberkulose und zu den Infektionswegen der Halsdrüsentuberkulose.** *Diss. Breslau 1917.*

Fall 1. 8jähriges Mädchen. Rötliche Verfärbung der Zahnfleischränder im Bereich der beiden mittleren oberen Schneidezähne mit dunkleren stecknadelkopfgrossen Flecken. Eindrücken mit der Sonde erzeugt geringe Blutung. Auskratzung des Herdes am Zahnfleisch, das sich als Tuberkulose erweist, mit Totalexstirpation der verkästen rechtsseitigen submaxillaren sowie der tiefen zervikalen Halsdrüsen. Lediglich Weichteiltuberkulose.

Fall 2. $2^1/_2$jähriger blühend aussehender Knabe. Am Halse rechts grosse und ausgedehnte Drüsenpakete, auch die Submaxillardrüsen infiltriert und die Haut darüber verdünnt. Das Zahnfleisch ist rechts an den beiden letzten Molaren geschwollen, gerötet und auf Sondierung blutend. Operation der Drüsen, Extraktion der beiden letzten Molaren und Auskratzung des Zahnfleisches. — Die mikroskopische Untersuchung ergibt Tuberkulose des Zahnfleisches und der Drüsen. Tod an tuberkulöser Meningitis nach 1 Monat. DREYFUSS.

23) **Egon Michalczyk. Beiträge zur Statistik und Behandlung von Hasenscharten.** *Diss. Breslau 1917.*

Zusammenfassung der von Melchior an der chirurgischen Universitätspoliklinik Breslau gemachten Erfahrungen:

1. Passende Auswahl der Kinder für die Operation. 2. Keine Narkose. 3. Weite Ablösung. 4. Wenig Nähte. 5. Kein Verband. 6. Ambulante Behandlung (Pflege der Mutter).

Von 50 poliklinischen Fällen starben 2 an Bronchopneumonie bzw. an Körperschwäche. Ungeheilt 2 entlassen. 92 pCt. Heilungen. DREYFUSS.

24) **Macloid Yearsley. Abnormer Processus styloideus Reizung der Tonsille verursachend. (Abnormal styloid process causing tonsil irritation.)** *The journal of laryng., rhinol. and otol. März 1915.*

Verf. beschreibt den Fall einer Dame, die seit 11—12 Jahren über ein Fremdkörpergefühl im Halse klagte, als ob sie einen Knochen darin stecken hätte. Sie bezeichnete mit dem Finger eine Stelle in der linken Tonsille als Sitz des Gefühls. Man konnte an dieser Stelle im unteren Pol der Tonsille deutlich einen Knochenvorsprung fühlen. Die linke Tonsille wurde ausgeschält und dabei eine vorspringende Knochenspitze freigelegt, die nur die gebogene Spitze des Proc. styloides sein konnte. Diese wurde mit der Knochenzange abgekniffen. Alle Erscheinungen, über welche Pat. vorher geklagt hatte, verschwanden. FINDER.

25) **Alban Evans. Langer Processus styloideus. (Long styloid process.)** *The journal of laryng., rhinol. and otol. März 1915.*

In einem offenen Brief an den Herausgeber teilt Verf. einen dem im vorher-

gehenden Referat beschriebenen völlig analogen und gleichfalls operativ mit Erfolg behandelten Fall mit.

FINDER.

26) **v. Eicken** (Giessen). **Fremdkörper im Hypopharynx.** *Med. Klinik. No. 3. S. 76. 1918.*

Nach gründlicher Kokainisierung gelingt es mittels einer Knopfsonde unschwer, den Kehlkopf an der vorderen Kommissur nach vorne zu ziehen und Fremdkörper aus dem so freigelegten Hypopharynx zu entfernen.

SEIFERT.

d) Diphtherie und Croup.

27) **E. Seligmann** (Berlin). **Fortschritte in der Diphtheriebekämpfung.** *Berliner klin. Wochenschr. No. 23. S. 545. 1917.*

Die Berliner Diphtheriebekämpfung umfasst jetzt nicht nur die Schulkinder, sondern die ganze Berliner Bevölkerung. Das wurde ermöglicht durch die Einstellung von besonderen Diphtherie-Fürsorgeschwestern. Als Ergebnis dieser Massnahme liess sich eine Abnahme der Letalität der Diphtherie feststellen. Sie setzte schon im ersten Vierteljahr der Schwesterntätigkeit ein, um dauernd niedriger zu bleiben als vorher.

Bezüglich der weiteren Einzelheiten des ausführlichen Berichts sei auf das Original verwiesen.

R. HOFFMANN.

28) **A. Reiche. Postdiphtherische Neuritis mit Schlucklähmung.** Aerztl. Verein zu Hamburg, Sitzung vom 10. 4. 1917. *Berliner klin. Wochenschr. No. 25. S. 618. 1917.*

Demonstration von Röntgenbildern eines Falles obiger Affektion. Der Konstrastbrei drang beim Schluckakt tief in die Bronchien hinein, ehe er wieder ausgehustet wurde. Trotzdem keine Aspirationspneumonie und Ausgang in Heilung.

R. HOFFMANN.

29) **Münzberg** (Breslau). **Die Gramfestigkeit der Diphtherie- und Pseudodiphtheriebazillen und ihre differentieldiagnostische Bedeutung.** *Deutsche med. Wochenschr. No. 34. S. 1069. 1917.*

Diphtheriebazillen halten zwar niemals einer 15 Minuten langen Entfärbung stand, andererseits lassen hier und da Pseudodiphtheriebazillen die von Langer und Krüger beschriebene, einer 15 Minuten langen Entfärbung trotzende Grambeständigkeit vermissen. In der Praxis kann diese Methode, namentlich wenn es sich um Differenzierung von Reinkulturen handelt, gelegentlich gute Dienste leisten. Hier wird eine Grambeständigkeit, die eine Entfärbung von länger als 15 Minuten überdauert, Diphtherie mit Sicherheit ausschliessen lassen. Bei den alltäglichen diagnostischen Untersuchungen hingegen wird der Langer'schen Methode nur ein sehr beschränkter Wert zuerkannt werden können, da sie höchstens für 6—8 Stunden Präparate, wenn in diesen die Diphtheriebazillen verhältnismässig rein enthalten sind, einen Erfolg verspricht, also in Fällen, wo an sich nicht allzu oft Zweifel vorhanden zu sein pflegen.

R. HOFFMANN.



30) **H. Kleinschmidt** (Berlin). **Zur spezifischen Therapie und Prophylaxe der Diphtherie.** Aus der Univ.-Kinderklinik in Berlin. *Jahrb. f. Kinderheilkunde. Bd. 86. S. 263. 1917.*

Die Arbeit beschäftigt sich mit verschiedenen Punkten der Diphtheriefrage. Im 1. Kapitel wird über Versuche berichtet, die Verf. mit französischem Serum anstellte. Bekanntlich ist das in Frankreich verwandte Serum des Institut Pasteur nicht identisch mit dem deutschen; zunächst ist der Antitoxingehalt des ersteren geringer, und zwar 200—250 Antitoxineinheiten gegen 400—500 in 1 ccm des deutschen.

Ferner wird in Deutschland nur der antitoxische Wert des Serums bestimmt, während in Frankreich der antibakterielle Titer des Serums im Schutzversuch gegen virulente Diphtheriekultur ermittelt wird.

Das französische Serum ist kein eigentliches Blutserum, sondern ein Zitronensäureplasma ohne jeden konservierenden Zusatz. Das französische Serum wird nur als 200- oder 250faches Serum stets in Füllung von 10 ccm abgegeben, während wir in Deutschland Sera der verschiedensten Stärken von 400 bis 1000 in 25 verschiedenen Abfüllungen von $^1/_2$ bis 18 ccm zur Verfügung haben.

Es wurden 24 Kinder im Alter von 10 Monaten bis 12 Jahren mit französischem Plasma behandelt und eine ähnliche Zahl mit der gleichen Menge (2500 I.-E.) deutschem Serum. Ein Unterschied in den Erfolgen bezüglich Heilung und Verschwindens der Bazillen wurde nicht konstatiert.

Das 2. Kapitel beschäftigt sich mit Versuchen mit dem gereinigten Diphtherieheilserum Ruppel, welches kein Blutserum im eigentlichen Sinne mehr ist, sondern das auf elektroosmotischem Wege aus dem Serum gewonnene reine antitoxische Eiweiss, aufgelöst in Karbol-Kochsalzlösung. Es wurden unter anderen eine Reihe schwerer Fälle damit behandelt, die Erfolge waren durchaus günstige. Serumkrankheitserscheinungen traten vielleicht etwas häufiger auf.

Im 3. Kapitel bespricht Verf. das Diphtherieimmunserum Behring; dasselbe ist ein Citratplasma vom Pferd ohne den Proteinanteil, der im Gerinnungsprozess durch die Auflösung der Blutplättchen in das Serum hineingelangt. Es hat eine geringe anaphylaktische Giftigkeit und soll, da es nur zur Prophylaxe bestimmt ist, bei später notwendigen Heilseruminjektionen das Auftreten von Anaphylaxie verhüten. Da Verf. kein so grosses Menschenmaterial zur Verfügung stand, um zu statistisch verwertbaren Schlüssen bezüglich des Auftretens von anaphylaktischen Erscheinungen zu gelangen, verwandte er das Immunserum als Therapeutikum in 50 Erkrankungsfällen. 4 davon zeigten Serumkrankheitssymptome, also relativ viel, aber in keinem dieser Fälle handelte es sich um primäre Serumkrankheiten, sondern sämtliche waren Reinjektionen.

Den 4. Abschnitt bildet die Frage der spezifischen Behandlung der Bazillenträger. Es wurden Versuche mit Tribrom-β-Naphthol (Providoform) und mit Eucupin angestellt, ersteres in Form einer 5 proz. alkoholischen Lösung auf 100 ccm Wasser mittels Spray in den Mund gestäubt und damit getränkte Tampons in die Nase eingelegt. Das Resultat war übereinstimmend ungünstig.

Das Eucupin wurde in 2 proz. Lösung auf die Gaumenmandeln und hintere Rachenwand aufgepinselt, ferner in 2 proz. Salbe in die Nase eingeführt.

Auch hiermit waren die Resultate sehr bescheiden, und es bleibt die Tatsache bestehen, dass die weit überwiegende Zahl von Kindern als Bazillenträger aus der Klinik entlassen werden müssen.

Verf. kommt zum Schluss, dass der Schwerpunkt der Diphtheriebekämpfung in der Verhinderung der Weiterverbreitung der Erkrankung zur Zeit ihrer akuten Erscheinungen liegt und ferner in der möglichst ausgedehnten Verwendung des antitoxischen Serums bei der gefährdeten Umgebung der Diphtheriekranken. Verf. stellt diesbezüglich eine Reihe von Mindestforderungen auf, die im Original eingesehen werden mögen.

DREYFUSS.

31) **Esther Harding. Sterilisation des Rachens nach Diphtherie und bei Bazillenträgern. (Sterilization of the throat after diphteria and in carrier cases.)** *Brit. med. journ. 5. Januar 1918.*

Von Fällen mit positiven Kulturen nach akuter Diphtherie wurden 70 pCt. durch einmalige Applikation einer 12,5 proz. Silbernitratlösung steril gemacht; weitere 20 pCt. wurden sterilisiert durch eine zweite Pinselung mit einer 25 proz. Lösung. Die restierenden 10 pCt. waren resistenter, konnten jedoch nichtsdestoweniger mit Silbernitrat in Lösungen von nicht mehr als 25 pCt. sterilisiert werden.

FINDER.

32) **A. Peters. Acidosis als mögliche Ursache von gewissen Symptomen bei Diphtherie. (Acidosis as a possible cause of certain symptoms in diphteria.)** *Brit. med. journ. 5. Januar 1918.*

Wenn schwere Fälle vor dem 3. oder 4. Tag kein Antitoxin erhalten, so kann es am 5.—7. Tage zu Toxämie mit Zeichen von Herzschwäche kommen. In einer grossen Anzahl von Fällen tritt nach Serumanwendung schnell Besserung ein, der Pat. macht den Eindruck eines Rekonvaleszenten. Am 10. bis 12. Tage wird die Gesichtsfarbe schmutzig-blass, die Nahrung wird zurückgewiesen und es setzt Erbrechen ein. Das Erbrochene besteht zuerst aus Nahrung, wird aber später kaffeegrundähnlich. Pat. erbricht 5—6 mal täglich, ganz gleich ob er Nahrung zu sich nimmt oder nicht. Pat. geht allmählich unter Zeichen von Herzschwäche zugrunde.

Auf Grund seiner Untersuchungen in einigen Fällen glaubt Verf. schliessen zu können, dass manche der in obiger Beschreibung geschilderten Symptome auf eine Acidosis zurückzuführen sind, welche ein Versagen der Nebennieren wie bei Addison'scher Krankheit verursacht. Diesen Symptomen wird durch Serum nicht vorgebeugt, wenn der Pat. es nicht bis zum 3. oder 4. Krankheitstag erhält. Grosse Dosen Alkali in Fällen, welche jene Symptome aufweisen, vermindern das Erbrechen oder bringen es zum Stillstand. Gibt man von vornherein, d. h. im denkbar frühesten Moment täglich 10—15 g Alkalien mit reichlichen Antitoxindosen, so scheint es, als ob man dem Auftreten jener Symptome vorbeugen kann.

FINDER.

33) **Kurt Morgenstern. Zur Technik der Intubation bei diphtherischem Croup.** *Ther. Monatshefte. Mai 1917.*

Verf. empfiehlt, einen kleineren Tubus, als für das betreffende Alter des

Kindes vorgeschrieben ist, zu nehmen (den für ein um ein Jahr jüngeres Kind). Es wird dadurch der Tubus häufig samt der obturierenden Membran ausgehustet und der Luftweg frei oder wenigstens die Extubation infolge Ausbleibens der reaktiven Schwellung der Schleimhaut wesentlich erleichtert und die Entstehung von Dekubitalgeschwüren und Narbenstenosen vermieden. FINDER.

c) Kehlkopf und Luftröhre.

34) **Warstat. Nadel im Kehlkopf.** Verein f. wissenschaftl. Heilkde. Königsberg i. Pr., Sitzung vom 21. 5. 1917. *Deutsche med. Wochenschr. No. 39. S. 1244.*

Die verschluckte Nadel lag nach der Röntgenuntersuchung fast horizontal in der Medianlinie des Halses, sie durchquerte Kehlkopf und Speiseröhre, ihre Spitze lag etwa einen halben Querfinger vor der Wirbelsäule, ihr Oehr direkt oberhalb der Incisura cartilaginis thyreoideae. Letzterem entsprach eine von aussen fühlbare unter der Haut gelegene Resistenz direkt oberhalb des Schildknorpels. Inzision an dieser Stelle und leichte Extraktion der 5 cm langen Nadel von hier aus. Primäre Heilung. R. HOFFMANN.

35) **Capelle. Ersatzplastiken am Halsluftrohr und einiges über freie Plastik.** Niederrhein. Gesellsch. f. Natur- u. Heilkde. (Med. Abt.) Bonn, Sitzung v. 16. 7. 1917. *Deutsche med. Wochenschr. No. 38. S. 1213.*

Demonstratfon des Resultates zweier Ersatzplastiken bei Kehlkopf-Luftröhrendefekten, bei denen einmal durch Halsquerschussverletzung, im anderen Falle durch Pferdebiss über die Hälfte des Lichtungsquerschnitts ausgefallen war. Bezüglich der Einzelheiten des Vorgehens sei auf das Original verwiesen.

R. HOFFMANN.

36) **E. Barth** (Charlottenburg). **Die psychogenen Lähmungen der Stimme, Sprache und des Gehörs.** *Med. Klinik. No. 51. 1917.*

Faradischer Strom, Suffokationsmethode Hypnose haben bei der Behandlung funktioneller Stimm- und Sprachstörungen sicher enge Grenzen, während von Regulierung der Atmung und systematischen Sprechübungen mit wenigen Ausnahmen gute Resultate erzielt werden können. SEIFERT.

37) **Kaess** (Giessen). **56 behandelte Fälle von hysterischer Stimmlosigkeit und Stummheit bei Soldaten.** *Deutsche med. Wochenschr. No. 25. S. 785. 1917.*

Das Verfahren des Verf. besteht in der suggestiven Anwendungsweise des alten Kompressionsverfahrens unter gleichzeitigen Lufteinziehungen nach unmittelbar voraufgegangener eingehender Untersuchung der inneren Organe, des Nervensystems und des Kehlkopfs.

Bei 10 Fällen von Mutismus gelang die Heilung innerhalb 5—30 Minuten, während 2 Fälle eine je viertägige Behandlung erforderten. Von den 44 Stimmlosen erlangten 42 ebenfalls in gleich kurzen Zeiträumen von wenigen Minuten bis 2 Tagen die völlige Wiederherstellung der klangvollen Stimme. Bei den beiden Versagern war der Misserfolg einmal in der überaus schweren Erkrankung, in dem anderen Falle in dem bewussten passiven Widerstand begründet, den dieser dem Heilverfahren entgegensetzte.

Ausgesprochene erbliche Veranlagung konnte bei 15 der Stimmlosen ermittelt werden, bei 4 der Stummen. Der Kehlkopfbefund war in vielen der beobachteten Fälle negativ oder wies nur geringfügige Veränderungen auf. Niemals bestand eine wirkliche Stimmbandlähmung. Häufiger war beim Anlauten hinten ein kleiner spitzer, dreieckiger Spalt zu sehen, während im übrigen die Stimmbänder sich gut berührten, in anderen Fällen ein schmaler Längsspalt zwischen den Stimmbändern. Zweimal wurde beobachtet, dass die Taschenbänder sich beim Anlauten vor und über die Stimmbänder wölbten, so dass von diesen kaum etwas zu sehen war.

Bezüglich weiterer Einzelheiten der sehr sorgfältigen Arbeit sei auf das Original verwiesen. R. HOFFMANN.

38) **O. Muck. Ueber Schnellheilungen von funktioneller Stummheit und Taubheit, nebst einem Beitrag zur Kenntnis des Wesens des Mutismus.** *Münchener med. Wochenschr. No. 5. S. 165. 1917.*

Muck hat nunmehr über 100 Aphonien und Mutismen behandelt mit seinem Kugelverfahren. Er unterscheidet zwei Arten von Mutismen. Beim einen ist die Vorstellung, den Atmungsakt willkürlich zu beeinflussen, vorhanden, aber bei der Aufforderung, zu phonieren, benimmt sich der Stumme wie ein total Aphonischer. Im anderen Fall ist die willkürliche Tiefatmung unmöglich und die Stimmlippen machen ungeordnete Hin- und Herbewegungen.

21 Fälle von Stummheit wurden mit dem Kugelverfahren geheilt, 6 waren ganz taub, 5 einseitig taub. Die Hörstörung wurde bei allen mit einer Ausnahme suggestiv beseitigt. NADOLECZNY.

39) **Clara Hoffmann. Die Klangfarbe der Stimmen und der Laute.** *Vox. H. 3. S. 140. 1916.*

Kurze Zusammenfassung eines Vortrags, der an der Hand von Röntgenaufnahmen zeigte, dass „jede menschliche Stimme eine bestimmte Klangfarbe trägt, die nicht allein durch den Bau des Kehlkopfes und der Resonanzräume bedingt ist. Sondern sie ist ausserdem bedingt durch die Gewohnheit, den Stimmapparat in dieser oder jener Weise einzustellen. Unabhängig von der Einstellung für diese oder jene Klangfarbe der Stimme kann aber der Mensch gleichzeitig alle die verschiedenen Einstellungen für Artikulation und Tonhöhe ausführen. Es ist also eine bestimmte Stimmbildung, d. h. ein bestimmter Klangcharakter der Stimme festzustellen, einerlei ob man spricht oder singt, ob man Sopran, Alt, Tenor oder Bass hat, ob man deutsch, griechisch oder hebräisch spricht. Die Klangfarbe der Stimme ist unabhängig einzustellen, gleichzeitig mit den Einstellungen, die durch Tonhöhe und Artikulation hervorgerufen werden". NADOLECZNY.

40) **G. Panconzelli-Calzia. Ueber das Verhalten von Dauer und Höhe im Akzent.** *Vox. H. 4 u. 5. S. 127. 1917.*

Es handelt sich um Untersuchungen über Dauer und Höhe des Akzents in der italienischen Sprache unter besonderen Bedingungen: nämlich wenn er in

einem und demselben Wort verschoben wird (Bedeutungsänderung) oder wenn im Wort die Anzahl der Laute vor oder nach dem akzentuierten Vokal zunimmt. Ferner wurde untersucht das Verhalten der akzentuierten Vokale zu den nicht akzentuierten und letzterer unter sich. Die Untersuchungen wurden an bestimmten Worten gemacht, die durch einen Mundtrichter auf ein Kymographion vermittels einer Schreibkapsel gesprochen wurden. Die Dauer und Höhe der Laute wurde ausgemessen: 11 Seiten Zahlentabellen. Von 9 Schlüssen seien erwähnt: Je länger das Wort und je näher dem Wortende, desto länger der akzentuierte Vokal, ebenso je mehr Laute sich vor ihm häufen. Der akzentuierte Vokal ist länger als andere Vokale, nur der nachakzentuierte Vokal am Ende eines Wortes erreicht beinahe die Länge des akzentuierten. Letzterer ist auch höher als alle anderen. Die Vernachlässigung der Tonhöhe charakterisiert die früheren Arbeiten über diesen Gegenstand.

NADOLECZNY.

41) **O. Zeisler. Psychische Indisposition bei Rachenmandelentzündung.** *Zeitschrift f. Kinderforschung. 21. Jahrg. H. 5/6. Februar-März. S. 279. 1916.*

Natürlich handelt es sich nicht um Entzündung der Rachenmandel, sondern um Hyperplasie und die bekannten Ermüdungserscheinungen, sowie um den Erfolg der Operation, über den sich Z. wundert. — Ref. wundert sich noch mehr über das Erscheinen einer so nichtssagenden Mitteilung in einer sonst ernsthaften Zeitschrift.

NADOLECZNY.

f) Schilddrüse.

42) **Bernhard** (St. Moritz). **Kurze Mitteilungen zur Aetiologie und Prophylaxis des Kropfes.** *Korr.-Blatt f. Schweizer Aerzte. No. 3. 1918.*

Verf. macht aus interessanten Vorträgen von Kocher und Roux, welche dieselben in der 4. Sitzung der schweizerischen Gesellschaft für Chirurgie hielten, und aus eigenen Erfahrungen folgende Schlussfolgerungen: „Wahrscheinlich liegen auch für den endemischen Kropf mehrere ätiologische Momente vor, und eines davon mag wohl der Lichtmangel mit allen seinen Konsequenzen für die Beschaffenheit der Luft, des Wassers, des Bodens und der Flora und Fauna sein". Das Wasser sei nur ein Faktor und das Abkochen desselben nicht harmlos, da es bei anhaltendem Genuss schwere Darmstörung erzeugen kann. Im Wallis sei der Unterschied der Häufigkeit des Kretinismus zwischen Dörfern an sonnigen und solchen an schattigen Bergabhängen ungeheuer, etwa wie zwei zu hundert. Kocher schlägt vor, auf dem Hofe bei jedem Schulhaus einen Brunnen zu errichten, von welchem die Kinder nach Herzenslust trinken könnten, nachdem das Wasser durch Zusatz von Jod in minimalen Mengen oder durch ultraviolette Strahlen (Quarzlampe) „gereinigt" worden wäre.

JONQUIÈRE.

g) Oesophagus.

43) **Albert E. Stein** (Wiesbaden). **Zur differentialdiagnostischen Anwendung des Papaverins bei Speiseröhrenerkrankungen.** *Berliner klin. Wochenschr. No. 33. S. 811. 1917.*

Verf. stellt gegenüber Immelmann (Die diffuse Dilatation der Speiseröhre

im Röntgenbilde, siehe das Referat des Centralblatts) fest, dass das Papaverin zu obigem Zwecke zuerst von ihm angewandt und empfohlen worden ist.

R. HOFFMANN.

44) **Oppikofer** (Basel). **Die diagnostische Bedeutung der Schaumbildung in den Sinus pyriformes bei Speiseröhrendivertikeln.** Aus der oto-rhinolog. Klinik in Basel. *Korr.-Blatt für Schweizer Aerzte. No. 37. 1917.*

Wagner (Giessen) veröffentlichte 1911 die Erscheinung der Füllung der Sinus pyriformes mit schaumigem Speichel als ein neues Symptom der Oesophagusdivertikel. O. konnte diese Tatsache an 6 Fällen, deren Divertikel durch Sondierung, Röntgen usw. nachweisbar waren, vollauf bestätigen. Er fand sie aber auch, zwar weniger beständig, bei anderen, z. B. entzündlichen Erkrankungen des Hypopharynx, z. B. bei Karzinom der Speiseröhre und bei tuberkulösen Schwellungen der Hinterwand des Kehlkopfes. Er kommt daher zum Schlusse, dass starke Schaumbildung im Hypopharynx allerdings ein für Oesophagusdivertikel verdächtiges Symptom sei.

Ref. sah diese Schaumbildung auffallend deutlich bei zwei Fällen eigener Praxis von Divertikel, einigen Fällen von Karzinom im mittleren Teil der Speiseröhre und bei einem zu Karzinom umgewandelten Gumma syphiliticum des Speiserohrs dicht hinter dem Kehlkopf.

JONQUIÈRE.

45) **Walz. Blindsack des oberen Oesophagus, Mündung des unteren Oesophagus in die Luftröhre bei 10 Tage altem Mädchen.** Stuttgarter ärztlicher Verein, Sitzung vom 7. 12. 1916. *Deutsche med. Wochenschr. No. 14. S. 448. 1917.*

Demonstration des betreffenden Präparats.

R. HOFFMANN.

46) **Walz. Oesophagoplastik.** Stuttgarter ärztlicher Verein, Sitzung vom 7. 12. 1916. *Deutsche med. Wochenschr. No. 14. S. 448. 1917.*

Die Plastik war wegen Striktur nach Laugenverätzung bei einem 20jährigen Manne von Blauel (Ulm) mit Erfolg vorgenommen worden. Tod an interkurrierender Mediastinitis und Emphysem. Demonstration des Präparats.

R. HOFFMANN.

47) **Ledermann. Zwei Fälle von Fremdkörpern im Oesophagus.** Med. Sektion der Schles. Gesellsch. für vaterländ. Kultur. *Deutsche med. Wochenschr. No. 41.*

Fall 1. Soldat hatte erst den einen Teil einer Kautschukplatte mit zwei Zähnen und einer Klammer, dann den anderen mit 4 Zähnen verschluckt. Beide Stücke sassen miteinander verhakt in der Höhe des 5. Brustwirbels. Beide Stücke wurden ohne Läsion durch das Oesophagoskop entfernt.

Fall 2. Eine Schneiderin hatte im ganzen 4 Nähnadeln verschluckt, zwei konnten auf ösophagoskopischem Wege entfernt werden, die beiden anderen gingen per rectum ab, hatten aber einen Periösophagealabszess veranlasst mit Fistelbildung in der hinteren Wand und Ausdehnung in die Lunge, an dem die Patientin zugrunde ging.

R. HOFFMANN.





48) **Ludwig Fuchs. Ueber zwei Fälle von tödlicher Blutung aus Oesophagusvarizen bei Leberzirrhose.** *Diss. Heidelberg 1917.*

Beschreibung zweier Fälle, die Blutungen führten in einem Fall innerhalb einiger Tage, im anderen — der nicht seziert wurde — nach wenigen Stunden zum Tode. Die Literatur der Hämorrhagien bei Leberzirrhose ist in der Arbeit wenig berücksichtigt.

DREYFUSS.

III. Kritiken und Gesellschaftsberichte.

a) Laryngological Section Royal Academy of Medicine.

Sitzung vom 3. Dezember 1915.

Irwin Moore: Die Histologie eines Angiofibroms des Nasenrachens und ihre Bedeutung für die operativen Massnahmen.

Demonstration der histologischen Präparate von den am 5. März und 7. Mai vorgestellten Fällen.

M. kommt zu folgenden Schlüssen: Diese Tumoren sollen auf dem Wege durch den Mund und Nasenrachen entfernt werden, indem der weiche Gaumen durch zwei dünne Gummidrains, die durch die Nase eingeführt werden, nach vorn gezogen wird. Die Basis der Geschwulst und ihre Ausläufer oder Adhäsionen zu den benachbarten Teilen des Nasopharynx sollen mit dem Periost mittels eines scharfen Elevatoriums von dem Knochen abgeschält werden, indem man hinten nahe der Geschwulst anfängt und rund um sie herum geht bis zum Choanalrand. Auf diese Weise werden die grossen Blutsinus im zentralen Teil der Geschwulst vermieden. Es wird am hängenden Kopf operiert, wodurch eine präliminare Tracheotomie erspart wird. Die Geschwulst soll nicht mit der Zange ergriffen werden, damit ihre zentrale Partie nicht zerrissen wird. Mittels starker Zangen wird die Hauptmasse der Geschwulst ergriffen und durch Evulsion entfernt, indem man ihre nasalen oder sich in die benachbarten Höhlen erstreckenden Fortsätze mitzieht; sitzen diese zu fest, um sich auf diese Weise beseitigen zu lassen, so werden sie mittels scharfer gebogener Elevatorien, die durch den Mund oder die Nase zu den Choanen geführt werden, losgetrennt. Die Operation soll schnell und ohne dass man viel Zeit mit der Blutstillung verliert, ausgeführt werden; die Blutung steht spontan sobald die Geschwulst und ihre Ansätze entfernt sind.

Sir William Milligan hält es für eine wichtige Feststellung Irwin Moore's, dass diese grossen Blutgefässe durch fibröses Gewebe gehalten werden und daher unfähig sind, sich zu retrahieren. Er hält es also für geraten, vor der Operation die Carotis externa zu unterbinden. M. hat einen Fall bei einem 16jährigen Knaben operiert, der 24 Stunden danach kollabierte und starb ohne dass eine Blutung eingetreten war. Es war kein Grund für den Tod auffindbar. Nach M.'s Erfahrungen gehen die Geschwülste nicht von der Keilbeinbasis aus, sondern von der seitlichen Pharynxwand in der Gegend der Tuba Eustachii.

Dundas Grant: Es ist sehr verdienstvoll von Moore, gezeigt zu haben, dass die Gefässe in diesen Geschwülsten hauptsächlich in ihrem Innern sich be-

finden und nicht an ihrer Ursprungsstelle. G. empfiehlt die Entfernung von der Nase aus, indem ein Elevatorium von vorn her eingeführt und mit dem Finger vom Nasenrachenraum aus entgegengearbeitet wird. Wohl zu unterscheiden von diesen Geschwülsten sind die aus dem Antrum entspringenden Geschwülste, die durch das Antrum operiert werden müssen.

Stuart-Low hält es für das beste, den Gaumen ausgiebig zu spalten.

Herbert Tilley: Man kann für diese Geschwülste nicht eine einzige Operationsmethode empfehlen. Er weist auf einen mehrmals von ihm demonstrierten Fall hin, wo trotz ausgiebiger Spaltung des Gaumens dreimal Rezidiv eintrat. Schliesslich operierte er durch die Oberkieferhöhle und es fand sich, dass der Tumor der ganzen hinteren Antrumwand fest anhaftete; es ist klar, dass es nicht möglich sein konnte, ihn durch den Mund zu entfernen. Er glaubt, dass die Geschwülste häufiger von dem Recessus spheno-ethmoidalis als von der Keilbeinbasis entspringen.

Lambert Lack hat in einem Fall den Tumor mit der Schlinge entfernen können; Pat. war 12 Jahre rezidivfrei, hat jetzt aber ein Rezidiv; in einem anderen Fall hat er nach Watson Williams operiert, indem er die Nase von vorn eröffnete. Pat. ist seit 6 Jahren ohne Rezidiv.

Irwin Moore: Einige neue Instrumente für die Laryngofissur.

1. Thyreotomieschere zur Spaltung des Schildknorpels in der Mittellinie. Das untere Blatt der Schere wird durch die Membrana crico-thyreoidea eingestochen.

2. Thyreotomiesäge zum Gebrauch in Fällen, in denen teilweise Verknöcherung des Schildknorpels vorhanden ist.

3. Selbsthaltender Retraktor für den Larynx.

4. Intralaryngeale Scheren (gerade, über die Fläche gebogene und in rechtem Winkel gebogene).

F. A. Rose: Lähmung des rechten Stimmbandes nach Schussverletzung.

Das Geschoss drang neben dem linken Sternalrand in den Hals und blieb in der Brusthöhle nahe der dritten rechten Rippe stecken. Es bestand rechtsseitige Pleuritis. Es besteht rechtsseitige Abduktorlähmung des Stimmbandes.

Dan McKenzie hat den in der vorigen Sitzung vorgestellten Fall, bei dem er eine Verletzung des Vagus annahm, inzwischen operiert; es zeigte sich, dass der Vagus nicht durchschnitten, sondern in Verwachsungen eingebettet war. Die Verwachsungen wurden gelöst. Ueber das Resultat kann noch nichts gesagt werden.

D. R. Paterson und Sir William Milligan berichten ebenfalls über Fälle von Rekurrenslähmung infolge Schussverletzung.

Charles A. Parker: Linksseitige Lähmung des Gaumensegels und des Kehlkopfes.

Aetiologie unbekannt; der Zustand ist seit einem Jahre stationär.



Irwin Moore: 1. Maligne (?) Erkrankung der linken ary-epiglottischen Falte und der linken Taschenbandregion.

Ausgesprochenes Oedem der linken ary-epiglottischen Falte und des Taschenbandes mit Parese des linken Stimmbandes.

Herbert Tilley hält den Zustand für einen entzündlichen und nicht für einen malignen.

2. Halfpennystück 5 Tage lang im Oesophagus eines 4 Jahre alten Kindes.

Das Kind wurde erst in ein allgemeines Krankenhaus gebracht, wo vergebliche Versuche zur Entfernung der Fremdkörper mit dem Münzenfänger gemacht wurden; die Extraktion mittels Oesophagoskopie gelang leicht.

Sir William Milligan weist darauf hin, dass diese Münzen immer, wie es auch in diesem Fall war, an der hinteren Oesophaguswand liegen, so dass die Instrumente an ihnen vorübergleiten. Man sollte endlich den Gebrauch des Münzenfängers definitiv aufgeben; M. hat verschiedene tödliche Fälle nach dessen Anwendung gesehen. Die Sektion sollte eine diesbezügliche Resolution fassen und sie den verschiedenen zu medizinischem Unterricht dienenden Hospitälern übermitteln.

Howarth hat einen Fall gesehen, wo das Kind den Münzenfänger durchbiss; das untere Ende wurde verschluckt, blieb im Pylorus stecken und wurde mittels Laparotomie entfernt; die Münze wurde ösophagoskopisch entfernt.

D. R. Paterson: 1. Zinnscheibe aus der Speiseröhre entfernt mittels der direkten Methode.

2. Grosses unregelmässiges Knochenstück im Oesophagus eingekeilt, entfernt mittels direkter Methode; Tod nach 6 Tagen infolge Sepsis.

Der Knochen hatte einen scharfen Vorsprung, mit dem er in der linken Oesophaguswand eingehakt war. Da die Entfernung mittels gewöhnlicher Zangen nicht gelang, so wurde am folgenden Tage mittels einer Irwin Moore'schen Zange die Extraktion durch ein weites ösophagoskopisches Rohr (20 mm) versucht; sie gelang ohne Schwierigkeiten. Dabei zeigte sich, dass mit der rechten scharfen Kante des Knochens die Schleimhaut geritzt war.

Sir St. Clair Thomson weist auf die Gefahren hin, die das Verweilen septischer Knochenstücke im Oesophagus mit sich bringt.

Dan McKenzie: Es wäre in dem Fall Paterson's vielleicht besser gewesen, die Oesophagotomie zu machen; leider ist es oft unmöglich, im voraus zu bestimmen, wann die Operation von aussen mehr indiziert ist.

Hill: Man könnte vielleicht meinen, dass die Anwendung eines so weiten Rohres von 20 mm an dem fatalen Ausgang mit schuld sei. Er glaube das nicht; er verwende seit Jahren Oesophagoskope von 18—20 mm ohne jeden Schaden.

Major Kent Hughes empfiehlt im Anschluss an einen Fall, den er berichtet, bei der Oesophagotomie immer auch die Vena jugularis zu resezieren, da in seinem Fall nachträglich eine Blutung aus der ulzerierten Vene eintrat.

Lambert Lack hat in einem Fall den Fremdkörper — ein Gebiss — in den Magen hinabgestossen und es dann dem Chirurgen überlassen, ihn von dort zu entfernen, was entschieden leichter ist, als durch Oesophagotomie.

Irwin Moore: Die Frage des Gebrauchs grösserer Tuben ist sehr wichtig; das Oesophaguslumen ist viel weiter und dehnbarer als man annimmt.

Herbert Tilley: Fall von chronischer Dakryozystitis, geheilt durch West'sche Operation nach Versagen des Eingriffs von aussen.

Nach der äusseren Operation blieb eine Fistel zurück; Heilung durch die innere Dakryozystotomie.

Howarth hat ein Dutzend Fälle mit befriedigendem Resultat operiert; er nimmt den oberen Teil des Duktus und den Sack fort.

Paterson hat in zwei Fällen Verschluss der Oeffnung nach der Operation folgen sehen; in beiden Fällen handelte es sich um Syphilitiker; er erweiterte dann die Oeffnung mit der von Watson-Williams zur Erweiterung des Eingangs in den Ductus nasofrontalis angegebenen Zange. In zwei Fällen, wo die Lage des Sackes schwer zu bestimmen war (der eine infolge Trauma, der andere infolge syphilitischer Knochenveränderung), hat er die innere Operation mit der äusseren Operation nach Toti kombiniert.

Jobson Horne erinnert sich, dass bereits im 18. Jahrhundert ein englischer Chirurg ausgesprochen hat, man könne die Dakryozystitis erfolgreich durch eine intranasale Operation behandeln.

Tilley erwidert auf eine Anfrage, dass er sich die Lage des Sackes dadurch markiert, dass er die eine Branche einer Zange aussen auf den Tränensack legt, die andere in die Nase einführt und gegen die äussere Branche drückt. Ein kleiner Blutfleck zeigt dann die Lage des Sackes.

Herbert Tilley: Mikroskopische Präparate eines rezidivierenden Carcinoms am Rest des rechten Taschenbandes bei einem vor 9 Jahren wegen Carcinom des rechten Stimmbandes operierten Patienten.

71jähriger Mann; Thyreotomie Mai 1916; im Oktober dieses Jahres eine Schwellung an der Stelle des bei der Operation mitentfernten Taschenbandes; am 18. November Thyreotomie, wobei alle die Innenfläche des rechten Schildknorpels bekleidenden Weichteile entfernt wurden. Mikroskopische Untersuchung ergab Carcinom. T. hat bei seinen mittels Laryngofissur operierten Carcinomfällen Rezidive nach 5, 6, 7, 9, 13 und 15 Jahren gesehen.

W. M. Mollison: 1. Fall von Carcinom des Oberkiefers mit sekundären Drüsen am Hals; Operation; rezidivfrei nach 2 Jahren.

Demonstriert in der Mai-Sitzung 1914.

2. Fall von Sarkom des Siebbeins; Operation.

20jährige Frau. Operation nach Moure Februar 1915; bisher kein Rezidiv.

3. Sarkom (?) der Tonsille; Drüsenschwellungen am Hals; Entfernung der Tonsille.



Mikroskopische Präparate zeigen nur entzündliche Veränderungen. Die Enukleation wurde ausgeführt in intratrachealer Aetherinsufflation.

H. Lambert Lack: Zwei Präparate von Exostose der Stirnhöhlen und Siebbeinzellen.

1. Die Exostose nahm die ganze innere Hälfte der linken Stirnhöhle ein und erstreckte sich nach hinten in fast horizontaler Richtung durch die Siebbeinregion nach der Keilbeinhöhle zu; sie wurde bei der Operation entdeckt. Pat. hatte eine kleine Oeffnung über der Mitte des oberen Augenlids, welche direkt auf blossen Knochen führte. L. betrachtete dies als eine eiternde Stirnhöhle, welche sich selbst geöffnet hatte, obwohl in der Nase keine Anzeichen einer Nebenhöhleneiterung vorhanden waren. Die Stirnhöhle wurde mittels der gewöhnlichen Inzision freigelegt; als L. sie an ihrem inneren Ende eröffnen wollte, traf er nur auf kompakten Knochen und es schien, als ob keine Stirnhöhle vorhanden wäre. Als er jedoch über der äusseren Hälfte der Orbita meisselte, traf er auf eine ziemlich grosse Höhle, die Eiter enthielt. Die Wände der Höhle wurden völlig entfernt, die Schleimhaut ausgeräumt und das Infundibulum erweitert. Die Knochenmasse in der medianen Hälfte der Höhle wurde nun genau untersucht und es schien, dass sie von der Hinterwand der Höhle ausging; sie füllte die Höhle so dicht aus, dass es nicht möglich war, mit der feinsten Sonde zwischen ihr und der Vorder- oder Hinterwand der Höhle einzugehen. Die Nasenbeine wurden nun entfernt, bis der Tumor freilag, und es zeigte sich, dass er lose und leicht zu extrahieren war. Nachdem dies geschehen war, blieb eine sehr grosse Höhle, und es zeigte sich, dass das Septum perforiert und die gegenüberliegende Höhle voller Eiter war; auch diese Höhle wurde in gewöhnlicher Weise operiert. Pat. machte eine ungestörte Heilung durch.

2. Die Siebbeinexostose wurde vor einigen Jahren entfernt. Die Hälfte der Geschwulst sprang in die Orbita vor, und es waren verschiedene Versuche gemacht worden, sie zu entfernen. Die Geschwulst wurde durch eine bogenförmige Inzision an dem inneren Orbitalwinkel freigelegt, und man sah, dass sie durch die Innenwand der Orbita sich in die Siebbeinregion erstreckte. Die innere Orbitalwand wurde fortgemeisselt, bis die Geschwulst lose wurde, dann wurde sie leicht extrahiert und liess eine grosse Perforation nach der Nase zurück. Heilung.

Lambert Lack: Tracheitis sicca bei einem Knaben.

7jähriger Knabe, seit 5 Wochen Stridor und Dyspnoe; es fand sich die Trachea verstopft durch grosse, schwarze Borken, die das Lumen fast ausfüllten. Die Nase ist weit mit Neigung zur Trockenheit, Pharynx und Larynx normal ohne Borkenbildung. Heilung unter Dampfinhalationen und Jodkali.

De Havilland Hill hat einen Fall bei einem 35jährigen Mann gesehen, der in direkter Erstickungsgefahr war; es trat Heilung ein unter Anwendung warmer alkalischer Sprays, Ammoniumchlorid und Jodkali.

Lambert Lack hat einen solchen Fall tödlich verlaufen sehen.

Dan McKenzie: Kehlkopfpapillome bei einem Kind unter Schwebelaryngoskopie behandelt.

7jähriges Kind, vor einem Jahr operiert, seitdem rezidivfrei.

E. D. Davis hat nach Entfernung der Papillome galvanokauterisiert und damit gute Resultate gehabt.

Dan McKenzie rät, mit der Anwendung der Galvanokaustik im kindlichen Larynx äusserst vorsichtig zu sein, erstens wegen der Gefahr der Reaktion, zweitens wegen der Möglichkeit von Adhäsionen und Kontraktionen.

Jobson Horne hat den Galvanokauter bei einem 12 Monate alten Kinde mit befriedigendem Resultat angewandt.

Dan McKenzie: Langdauernder Spasmus des Oesophagus.

27jähriger Mann leidet seit 15 Jahren an grossen Beschwerden beim Schlucken fester und flüssiger Speisen; es trat meist Regurgitieren ein und sehr oft musste er die Mahlzeiten abbrechen. Röntgenstrahlen zeigten allgemeine Dilatation des Oesophagus über der Cardia. Unter Leitung des Oesophagoskops konnte ein festes Bougie mittlerer Grösse leicht durch die Cardia geführt werden; allmählich stieg man zu dickeren Bougies auf, die längere Zeit liegen blieben. Es ist bisher erhebliche Besserung eingetreten.

De Havilland Hall hat zwei solche Fälle von langdauerndem Oesophagusspasmus beobachtet, und zwar beide Male bei Aerzten, die morphiumsüchtig waren. Bei dem einen Fall trat der Spasmus auf, sobald Pat. das Morphium aussetzte; er hielt jedoch seine Entziehungskur durch und wurde geheilt.

E. D. Davis hat einer Sektion beigewohnt von einem ähnlichen Fall, wo die Gastroenterostomie gemacht worden war. Es fand sich eine Dilatation des Oesophagus; die Cardia war so weit, dass sie für den Daumen durchgängig war.

William Hill: 1. Fall von Vergrösserung der Nase bei einem Kinde.

8jähriges Mädchen, seit 3 Monaten rapides Wachstum der Nase, welches Knochen und Weichteile betrifft, so dass eine Deformität vorliegt.

2. Fall von Carcinom des Pharynx und Larynx.

3. Fall von Epitheliom der Epiglottis.

Der Fall wurde März 1914 vorgestellt; die Epiglottis wurde nachher durch ein weites Endoskop so gründlich wie möglich entfernt. Es ist bisher kein Rezidiv eingetreten.

George W. Badgerow: Fall von Ulzeration des Pharynx.

Sitzung vom 4. Februar 1916.

Vorsitzender: J. W. Bond.

J. W. Bond: Tumor in der rechten Tonsillarregion und am weichen Gaumen.

52jährige Frau. Schmerzlose Schwellung in der Gegend der rechten Tonsille wurde vor etwa 6 Monaten bemerkt und hat seitdem an Grösse zugenommen. Die Fauzes sind fast völlig verlegt durch eine glatte, runde mit Schleimhaut bedeckte Geschwulst, die überall umgrenzt ist. Die Masse ist an der rechten Seite

angeheftet und erstreckt sich vom harten Gaumen bis zum Kieferwinkel, nach hinten bis zur seitlichen Rachenwand. Die Tonsille ist nicht sichtbar. B. meint, der Tumor könne enukleiert werden.

J. Edmond: Ausgedehnte Narbenbildung des Gesichts.

Pat. ist während 15 Jahren zweimal kurettiert und verschiedentlich mit Finsen und Röntgenbestrahlungen behandelt worden. Schliesslich heilten die Ulzerationen unter medikamentöser Behandlung, wahrscheinlich Jod. E. fragt an, ob etwas für Korrektur der Deformität geschehen könne.

Norman Patterson: 1. Fischgräte im Oesophagus mit nachfolgendem Halsabszess.

Die Gräte wurde nach 3 Tagen spontan herausbefördert. 2 Tage darauf Schwellung in der Gegend des linken Schilddrüsenlappens, die sich im Laufe der nächsten 5 Tage auf die ganze linke Halsseite ausbreitete. Kehlkopfuntersuchung zeigte Schwellung hinter dem linken Aryknorpel, Schwellung des Aryknorpels selbst und Bewegungsbeschränkung des linken Stimmbandes. Inzision hinter dem Sternocleido ergab einen grossen Abszess. Heilung.

2. Sarkom des Nasenrachens und der Zervikaldrüsen; Resultat der Behandlung.

39jährige Frau. Der Tumor füllte den ganzen Nasenrachenraum aus. Nach 6 Applikationen von Röntgenstrahlen durch den Mund war die Geschwulst völlig verschwunden. Später wurde eine Radiumtube in den Nasenrachenraum eingeführt, obwohl zu dieser Zeit der Tumor völlig verschwunden war. Da die Halsdrüsen auf Röntgenbestrahlung nicht zurückgingen, so wurden zu ihrer Entfernung verschiedene operative Eingriffe ausgeführt und im Anschluss daran Röntgen angewandt. Es ist kein Rezidiv eingetreten.

Lambert Lack: Partielle Exzision des Schildknorpels als Ersatz für Thyreotomie bei malignen Erkrankungen der Stimmlippen.

Larynx und Trachea werden durch den gewöhnlichen Medianschnitt freigelegt und eine Hahn'sche Kanüle eingeführt. In dem Fall, von dem L. das Präparat demonstriert — es handelte sich um ein den grösseren Teil des rechten Stimmbandes einnehmendes Karzinom —, wurde die rechte Schildknorpelplatte freigelegt und das Perichondrium von seiner unteren Hälfte abgelöst. Der Schildknorpel wurde in der Mittellinie gespalten wie bei der Thyreotomie, dann die Schere im rechten Winkel gedreht und die rechte Schildknorpelplatte horizontal ungefähr in ihrer Mitte durchtrennt. Dann wurden die Weichteile sorgfältig in der Mitte durchtrennt und der Schnitt nach hinten durch den Ventrikel hindurchgeführt. Diese Inzision, die mit Haken auseinander gehalten wurde, gab einen guten Ueberblick über den Tumor; sie wurde durch die Membrana crico-thyreoidea und durch die Larynxschleimhaut unterhalb der Geschwulst weitergeführt. Der viereckige aus der unteren Hälfte der rechten Schildknorpelplatte nebst dem anhaftenden Stimmband bestehende Lappen wurde nun stark nach aussen gezogen. Der so gewonnene Ueberblick ist weit besser als bei der Thyreotomie und gewährt

grössere Leichtigkeit für die Entfernung der hinteren Stimmbandportion und die Blutstillung, die oft so störend ist.

L. setzt die Vorteile dieses Verfahrens auseinander: Besserer Zugang, schnellere und gründlichere Operation, leichtere Blutstillung; sollte Tamponade nötig sein, so ist diese leichter. Es fällt die Spaltung der M. hyo-thyreoidea hinweg und das starke Auseinanderziehen der beiden Schildknorpelhälften. In seinem nächsten Fall will L. noch weiter gehen und den Schildknorpel nicht in seiner ganzen Ausdehnung spalten, sondern ein kleines Stück in der Mittellinie stehen lassen. Geht die Geschwulst vorn über die Mittellinie hinaus, so kann sie in einem Stück entfernt werden, ohne dass sie eingeschnitten wird. Was die Stimme anbetrifft, so glaubt L., dass sie besser sein werde als nach der Thyreotomie.

Sir St. Clair Thomson hält die Lack'sche Methode nur für gewisse Fälle anwendbar. Sie ist nicht anwendbar in Fällen, wo die Geschwulst die Mittellinie überschreitet, ausser wenn man darauf vorbereitet ist, ein Stück vom Schildknorpel auf der anderen Seite fortzunehmen. Und es ist schwierig, bevor man den Larynx eröffnet, zu wissen, wie weit die Ausdehnung der Geschwulst geht. Daher hält es T. für richtig, den Larynx erst zu spalten. In einigen seiner Fälle musste er die Geschwulst subglottisch abpräparieren und in zwei Fällen, die nachher noch jahrelang am Leben blieben, musste er den Ringknorpel spalten. T. verwirft die Anwendung der Hahn'schen Kanüle. In dem einzigen Fall, den er an Pneumonie verloren hat, war eine solche Kanüle zur Anwendung gekommen. Die Methode von Lack, obwohl sehr elegant und einen Ueberblick nach hinten zu gewährend, würde doch die Spaltung des Schildknorpels in der Mitte in sich greifen müssen, wenn man so weit nach oben und unten gehen will, wie nötig wäre.

Tilley gibt zu, dass die vorgeschlagene Methode zur Entfernung kleiner umschriebener Geschwülste von Vorteil sein kann. Er ist aber immer mehr zu der Ueberzeugung gekommen, dass man nicht genug von dem gesunden Gewebe fortnehmen kann. Er ist jetzt so vorsichtig, das anscheinend gesunde Gewebe von der ganzen Innenfläche des Schildknorpels zu entfernen. Wenn er die Lack'sche Methode anwenden würde, so würde er die ganze Seite des Schildknorpels fortnehmen und sich nicht auf ein kleines Fenster beschränken.

Broeckaert (Gent) hat vor 2 Jahren in Paris eine Methode demonstriert, die ein Mittelding zwischen Thyreotomie und Hemilaryngektomie darstellt. Er klappt die Haut herüber und schliesst die Wunde sogleich. Er nennt die Operation Fensterexzision eines Teiles des Larynx. Es ist sehr wichtig, den oberen und hinteren Rand des Schildknorpels stehen zu lassen; dies bedingt den grossen Unterschied zwischen dieser Operation und der Hemilaryngektomie, die nach seinen wie nach anderer Erfahrungen ungünstigere Prognose gibt als die Totalexstirpation.

Lack: Die Kritik St. Clair Thomson's und Tilley's beruht auf einem Missverständnis. Der ganze Knorpel, der bei der gewöhnlichen Thyreotomie durch Entfernung der Weichteile an der Innenseite des Larynx entblösst wird, soll fortgeschnitten werden. Die Menge des zu entfernenden Knorpels entspricht der

Menge der entfernten Weichteile, und diese soll so ausgedehnt sein, als es erforderlich ist. Wie Broeckaert zeigte, kann der ganze Schildknorpel bis auf den oberen und hinteren Rand entfernt werden, wie auch der halbe Ringknorpel. Die Entfernung des Knorpels erlaubt einen besseren Zugang und gestattet eine gründlichere Operation. Ob man vorher den Schildknorpel spaltet oder nicht, hat nichts zu tun mit dem Grundprinzip der Operation, nämlich Entfernung des Knorpels sowohl wie der Weichteile.

Dan McKenzie: Totale Larynxexstirpation drei Jahre nach der Operation.

Pat. wurde vorgestellt in der Gesellschaft am 7. März 1913. Er war 14 Tage vor der Operation tracheotomiert worden. Das obere Ende der Trachea war durch Katgutnähte geschlossen und eine Kanüle in der Tracheotomieöffnung gelassen worden. Drei Wochen später begann das obere Ende der Trachea auseinander zu klaffen; die Kanüle wurde von der Tracheotomieöffnung entfernt und in das obere Ende der Trachea eingeführt. Die Tracheotomiewunde schloss sich. Kein Anzeichen von Rezidiv.

Herbert Tilley: Leukoplakie der Stimmbänder.

Pat. ein gesunder Mann ohne sonstige Zeichen von Syphilis. Die Stimmbänder waren leicht kongestioniert, jedoch frei beweglich. In der Mitte ihrer Oberfläche beiderseits je ein weisser Fleck, identisch den Leukoplakien, wie man sie auf der Zunge sieht. Keine Anzeichen von Tuberkulose.

In der Diskussion (Präsident, St. Clair Thomson, Stuart Low) wird die Frage erörtert, ob Tuberkulose, Lues oder maligne Erkrankung vorliegt.

W. M. Mollison: Fall von Karzinom des Hypopharynx; Operation; Hautplastik.

39jährige Frau. Im Hypopharynx eine charakteristische Ulzeration, welche die Hinterfläche des Ringknorpels einnimmt und sich über die rechte seitliche zur hinteren Pharynxwand erstreckt; links war ein schmaler Streifen normaler Schleimhaut erhalten. Keine Drüsenschwellung. Operation in intrachealer Aetherinsufflation. Nach Entfernung der Ulzeration nach lateraler Pharyngotomie (Trotter's Methode) blieb nur ein $^1/_2$ cm breiter Schleimhautstreifen an der linken postero-lateralen Pharynxwand. Es wurde dann ein Hautlappen über dem Sternokleidomastoideus der gegenüberliegenden Seite entnommen und mit dem Schleimhautstreifen vernäht, sodann ein Gummirohr vom Munde zum Magen geführt und einige Tage in dieser Lage belassen, dann entfernt. Nach 6 Wochen wurde die zweite Operation vorgenommen: Es wurde die Basis des Hautlappens durchtrennt, nach innen hinter den Ringknorpel gedreht und mit dem Schleimhautstreifen vernäht. Das Gummirohr wurde vom Munde durch den neugebildeten Rachen geführt und 3 Tage liegen gelassen. Nach dieser Zeit konnte Pat. in normaler Weise schlucken.

Dundas Grant ist aufgefallen, dass er mehrere Fälle von Karzinom an der Rückseite des Ringknorpels gerade bei jungen Frauen gesehen hat, während doch sonst Larynxkarzinom bei Frauen ziemlich selten ist.

Mollison macht auf die Vorzüge der intratrachealen Aetherinsufflation bei dieser Operation aufmerksam. Die Fälle betreffen meist Frauen im Alter von 35 bis 40 Jahren. Er folgte in diesem Fall der von Trotter (Hunterian Lectures) angegebenen Methode, musste jedoch, um den unteren Rand der Ulzeration erreichen zu können, den Seitenlappen der Schilddrüse fortnehmen.

F. A. Rose: Nasenrachenfibrom.

$12^1/_2$jähriger Knabe; runde, feste Geschwulst in der linken Seite des Nasenrachenraums und am hinteren Teil der linken Nase. Protrusio des linken Auges.

In der Diskussion (Watson, Jobson Horne) wird bezweifelt, dass es sich um einen im Nasenrachenraum entspringenden Tumor handelt und nicht vielmehr um eine aus dem Antrum stammende, vielleicht bösartige, Geschwulst.

Jobson Horne: Chronische Bleivergiftung mit passivem Oedem und Verdickung von Uvula, Epiglottis und Aryknorpeln nebst Vergrösserung der Drüsen in der Parotis- und Submaxillargegend.

57jähriger Mann mit chronischer Bleivergiftung. Am 1. September 1915 kam er wegen Schwerhörigkeit ins Hospital und erwähnte, dass er Schwellungen aussen am Hals gehabt habe. 18 Monate früher war eine Schwellung des Uvula und der Aryknorpel vorhanden gewesen, jedoch ohne Beteiligung der Drüsen. November 1915 waren wieder Schwellung aussen am Hals aufgetreten und Januar 1916 suchte er wieder das Hospital auf. Es waren eine Drüsenschwellung über der Parotis, und zwar am Kieferwinkel auf der linken Seite zu konstatieren und eine symmetrische, weniger deutliche über der rechten Parotisgegend. Es bestand Pyorrhoe, Gingivitis und ein Bleisaum. Die Uvula war verdickt bis zur Grösse der Spitze eines kleinen Fingers, die Epiglottis erheblich verdickt und ebenso die Aryknorpel. Stimme normal. Es waren keine Anzeichen von Tuberkulose oder einer spezifischen Erkrankung nachweisbar. Die Behandlung bestand in Chinin und Jodkali, worunter erhebliche Besserung eintrat.

William Hill: Chronische syphilitische Laryngitis nebst ausgesprochener Stenose.

30jähriger Mann. Infektion vor 10 Jahren. Schwere tertiäre Ulzeration und Deformität des Larynx machte im vorigen Jahr die Tracheostomie notwendig. Es wurden hyperplastische Gewebsteile durch ein Autoskop entfernt, jedoch trat wieder Stenose ein.

Dundas Grant rät zur Dilatation mit Thost'schen Bolzen.

Kent Hughes: Lupus der Mund- und Rachenhöhle.

Pat. war wegen Lupus des Kehlkopfs, der Zunge und des Kiefers mit Tuberkulin und Bestrahlungen behandelt worden. In letzter Zeit wieder Verschlechterung. H. hat Spengler's I.-K.-Therapie angewandt mit gutem Erfolg.

(Nach dem offiziellen Sitzungsbericht.)



b) Oto-laryngologische Gesellschaft in Stockholm.

Sitzung vom 27. Oktober 1916.

Vorsitzender: Holmgren.

Holmgren demonstriert einen Patienten, bei dem vor 7 Monaten eine Resektion des Oberkiefers wegen Endotheliom vorgenommen wurde.

Holmgren demonstriert ein Ulcus tonsillae bei einer luetischen Patientin. Bei der mikroskopischen Untersuchung eines probeexzidierten Stückes war die Diagnose Karzinom gestellt worden. Heilung nach Behandlung mit l. K.

Rudberg: Tumor hypophyseos (Sarkom).

32jährige Frau, die im letzten Jahre an Kopfschmerzen, besonders über dem linken Auge gelitten hatte. Es bestand beiderseits starke konzentrische Gesichtsfeldeinschränkung für Rot und Blau. Röntgen ergibt: Bedeutende Vergrösserung der Sella turcica. Therapie bestand in Ausräumung des Keilbeins auf der linken Seite; dieselbe ergab eine Geschwulstmasse (pathol.-anat. Diagnose Sarkom). In die rechte Keilbeinhöhle wurde Radium eingelegt. Pat. wurde entlassen und fühlte sich 14 Tage hindurch wohl. Kam dann von neuem zur Aufnahme mit Anzeichen beginnender Meningitis und starb nach einigen Tagen.

Bei der Obduktion fand man einen apfelgrossen gestielten Tumor, ausgehend von der Sella turcica oder Hypophyse. Der linke Sehnerv lief stark gespannt über dem Tumor. Bemerkenswert ist, dass der Tumor bei Lebzeiten verhältnismässig geringe Symptome gemacht hatte.

Sitzung vom 25. November 1916 (Jahresversammlung).

Vorsitzender: Holmgren.

N. Arnoldson demonstrierte eine 65jährige Frau, die wegen Cancer laryngis durch Hemilaryngektomie operiert war. Bei dieser Gelegenheit zeigte sie noch eine offenstehende Fistel, die durch sekundäre Plastik nach Gluck behandelt werden sollte.

Holmgren erwähnte, dass man nach seiner Erfahrung nur verhältnismässig selten Veranlassung hat, diese Operation zu machen; nur bei zwei Fällen hatte er sie gebraucht. Einmal handelte es sich um einen alten Mann, der an einem einseitigen Larynxkankroid litt; in zwei Sitzungen wurde bei ihm unter Heilung p. p. die Hemilaryngektomie gemacht; ein halbes Jahr später Rezidiv mit Drüsenmetastasen und schlechtem Erfolg. Bei dem zweiten Fall, einer alten Frau, wurde dieselbe Operation wegen eines einseitigen Larynxcancers gemacht; auch hier Heilung p. p.. die Pat. starb indessen 14 Tage später an einer Herzkrankheit. Sonst wird man viel gewöhnlicher gezwungen, die Laryngektomie oder eine Exzision nach Laryngofissur zu machen. Die Prognose hängt von der Art und Ausbreitung des Tumors ab; alle Fälle, bei denen Laryngofissur gemacht worden ist, sind geheilt und sind noch rezidivfrei, der älteste seit 4 Jahren, dagegen sind alle Fälle, die durch totale Laryngektomie oder totale Exzision des Larynx und

Pharynx operiert worden sind, entweder durch Rezidiv in loco oder durch Drüsenmetastasen zugrunde gegangen.

E. Stangenberg hielt einen Vortrag über Stimm- und Sprachstörungen im Kriege; Bericht von einer Studienreise.

E. Knutsson berichtete über zwei Fälle von Eiterung in den Nebenhöhlen der Nase mit intrakraniellen Komplikationen.

(Veröffentlicht Nordisk Tidskrift for oto-rhino-laryngologie. Bd. 1. Heft 2/4. Ref. Centralblatt. S. 144. 1917.)

Sitzung vom 26. Januar 1917.

Vorsitzender: Holmgren.

N. Arnoldson berichtete über einen Fall von Tuberkulosis einer Gaumentonsille bei einem 3jährigen Knaben mit Lymphom an derselben Seite des Halses. Im unteren Pole der entfernten Tonsille fand sich eine gräuliche, verdächtige Partie, die bei der mikroskopischen Untersuchung zahlreiche Tuberkeln zeigte.

Sitzung vom 23. Februar 1917.

Vorsitzender: Holmgren.

Nur Otologisches.

Sitzung vom 31. März 1917.

Vorsitzender: Holmgren.

H. Nordlund berichtete über einen Fall von Arthritis gonorrhoica des Larynx. Nachdem er an 7 in der Literatur publizierte Fälle kurz erinnert hatte, teilte er über seinen eigenen folgendes mit: Ein 17jähriges Mädchen, das an einer akuten Urethritis, Bartholinitis und Vaginitis litt, wurde allmählich heiser mit Schmerzen auch beim Schlucken. Die Palpation des Larynx schmerzhaft, diffuse lebhafte Röte der Larynxschleimhaut, die Gegend über den beiden Krikoarytaenoidgelenken, besonders links, angeschwollen, so dass nur die Hälfte des linken Stimmbandes zu sehen war; dieses Stimmband steht in Adduktionsstellung. Loeffler negativ, kein Zeichen von Tuberkulosis, Wassermann negativ. Therapie: Stimmhygiene, Kodein und feuchtwarme Umschläge. Nach einigen Tagen minderten sich die Infiltration und die Heiserkeit und nach 14 Tagen waren die Larynxsymptome verschwunden. E. Stangenberg.

---

c) Rhino-laryngologische Sektion des königl. ungarischen Aerztevereins in Budapest.

I. Sitzung vom 6. März 1917.

Vorsitzender: A. v. Irsay.
Schriftführer: A. Lipscher.

Der Vorsitzende eröffnet die Sitzung und gedenkt des zwei Jahre langen durch den Krieg verursachten Stillstandes der wissenschaftlichen Arbeit der



Sektion. Es ist die Zeit gekommen, wo wir unsere gesammelten Erfahrungen besprechen und aufarbeiten können, und wir können getrost den Boden für die Arbeit des Friedens vorbereiten.

Die Funktionäre für das Jahr 1917/18 werden gewählt. Vorsitzender: L. Polyák, zweiter Vorsitzender: H. Zwillinger, Sekretär: H. Pollatschek, Schriftführer: A. Réthi, Schatzmeister und Bibliothekar: J. Safranek.

1. A. Onodi: Primärer Krebs der Trachea und des Bronchus.

Der 42jährige Soldat litt bei anstrengender Arbeit schon vor dem Kriege an Atembeschwerden. Untersuchung am 5. Dezember 1915. Kehlkopf intakt, unterer Teil der Luftröhre verengt. Acht Tage später untere Tracheotomie und direkte Untersuchung, wobei eine granulationsartige Masse im unteren Teil der Luftröhre gesehen wurde, welche sich in den linken Hauptbronchus fortsetzte. Die histologische Untersuchung eines exzidierten Stückes wies auf nicht verhorntes Plattenepithelkarzinom hin (Prof. Krompecher). Die Geschwulst wurde wiederholt kurettiert. Tod am 14. Februar 1917. Bei der Sektion zeigte es sich, dass die Wandung der stark verengten Luftröhre in einer Dicke von 1 cm krebsartig infiltriert war, das Geschwulstgewebe infiltrierte mässig die Nachbargewebe, besonders die Gefässe. Der linke Hauptbronchus war von der Geschwulst stark verengt. Das primäre Carcinoma scirrhosum war schon infolge seiner Lage für einen radikalen chirurgischen Eingriff ausgeschlossen.

L. Polyák erinnert sich eines Falles, wo ein Tuberkulom der Luftröhre das Bild eines Karzinoms imitierte. Der Mann kam aus einem Lungensanatorium und hatte bei intaktem Kehlkopfe einen ziemlich starken Trachealstridor. Bei der direkten Tracheoskopie war ungefähr in der Mitte der Luftröhre eine ringförmige von wucherndem Gewebe verursachte weiche Stenose vorhanden, welche mit Kneifzangen entfernt wurde, worauf Pat. frei atmen konnte. Das nächste Mal gelang es mit der 13 mm weiten Röhre die Granulationen abzuschaben. Die entfernten Teile sind wiederholt untersucht worden, weder Krebs noch Tuberkulose konnten nachgewiesen werden, auch Wassermann war negativ. Im Verlaufe eines Jahres waren 3—4 Eingriffe notwendig, nach dem letzten befand sich Pat. 2 bis 3 Tage lang ganz wohl, verliess das Spital, hatte aber bald Schüttelfrost, Schlingbeschwerden und eine Mediastinitis, welche trotz rechtzeitiger Punktion letal verlief. Die Sektion ergab isolierte Tuberkulose der Trachea. Kehlkopf frei, in der Lunge einige verkalkte Herde.

A. Réthi hat im Falle Onodi's die radikale Operation vorgeschlagen, es war aber die grösste Vorsicht geboten, weil der Krebs die Gefässe umgab und die Operation dadurch mit den grössten Gefahren verbunden war.

E. Pollatschek hat Polyák's Fall gesehen, bevor er ins Sanatorium ging. Diese Fälle können nicht ausgeheilt werden, während entzündliche oder luetische Stenosen auf direkte tracheoskopische Behandlung schön ausheilen. Der Luftröhrenkrebs kann nicht total entfernt werden, dagegen kann beim Verschluss des Lumens die retrograde Bronchotomie (Gluck, Guisez) hergestellt werden.

A. Réthi: Killian äusserte sich sehr reserviert über dieses Verfahren.

Lazarus: Durch den Bronchus ist die Luftversorgung der Lungen ungenügend, das Verfahren ist in Deutschland bereits aufgegeben.

A. Onodi: Polyák's Fall von tuberkulösem Tumor ist ziemlich selten. O. erinnert sich an 3 primäre und 5—6 sekundäre Fälle. Irrtum ist leicht möglich, ein Fall wurde für Krebs betrachtet und exstirpiert. Bei dem Bronchialkrebs ist ein Eingriff zwecklos.

2. J. Safranek: Zwei Fälle von Kehlkopfgeschwülsten.

Fall 1 hat sich nach der Operation als Krebs erwiesen. Der 39 Jahre alte Soldat ist an der Front erkrankt, wurde im August 1915 tracheotomiert, von einem Spital ins andere abgeschoben, geriet erst im Januar 1917 in fachärztliche Behandlung. Die obere Tracheotomieöffnung war von wuchernden Gewebsmassen umgeben, bei der Laryngofissur war die vordere knorplige Hälfte des Kehlkopfes ganz nekrotisch, so dass die papillären Massen, welche den Kehlkopf vollständig ausfüllten, zwischen die äusseren Kehlkopfmuskeln und in den Fistelgang auf der rechten Seite des Halses wucherten. Die Masse der exstirpierten Gewebsstücke war ungefähr apfelgross. Seltsamerweise konnte bei den zwei ersten histologischen Untersuchungen nicht mit Sicherheit entschieden werden, ob einfaches Papillom oder verhornter Plattenepithelkrebs vorliegt, nur die dritte Untersuchung ergab sicher Karzinom. Es ist sehr zu bedauern, dass der Pat. nicht im Beginn der Krankheit vor 2 Jahren in fachärztliche Hände geriet, wo ihm leichter hätte geholfen werden können, um so mehr, da wir annehmen dürfen, dass der Prozess im Beginn nur papillomatös war und die krebsige Transformation erst später erfolgte.

Fall 2 weist auf die Schwierigkeiten hin, welche bei der Stellung der Diagnose bei Kehlkopftumoren vorkommen. Der 39 Jahre alte Soldat ist seit sechs Monaten krank, die linke Kehlkopfhälfte ist tumorartig infiltriert, Taschenband geschwollen, die Schwellung geht auch auf den Aryknorpel über, auch auf die hintere Larynxwand und Hypopharynx, auf die Epiglottis und von hier lateral auf die Plicae pharyngoepiglotticae. Die linke Kehlkopfhälfte ist wenig beweglich. Drüsen am Halse. In den Lungen ein aktiver Prozess. Fieber bis 38° C. Vor 12 Jahren Lues, jetzt ohne Symptome. Wassermann negativ. Bei zwei histologischen Untersuchungen war nur Entzündung ohne spez. Charakter nachweisbar, das klinische Bild spricht aber für Karzinom. Zur dritten histologischen Untersuchung sind Gewebstücke von verschiedenen Stellen exzidiert worden. Die Untersuchung ist noch im Gange.

3. A. Erdélyi: Operierter Fall von Schädelbasisfibrom.

Pat., 18 Jahre alt, litt seit vier Jahren an linksseitiger Nasenverstopfung und starken Blutungen. Wurde bereits einmal intranasal operiert mit vorübergehendem Erfolge. Aufnahme auf die rhino-laryngologische Abteilung des St. Johannisspitals (Doz. Polyák) am 10. Januar 1917 mit folgendem Befunde: Faustgrosse Geschwulst der linken Wange, welche sich vom Munde aus teigig anfühlt, sich mit der Haut bewegt, an der Basis mit dem Kiefergelenk zusammenzuhängen scheint. Im Nasenrachen eine sehr harte, die linke Choane gänzlich ausfüllende Geschwulst. Histologischer Befund (Prof. Krompecher): Bindegewebe reichlich vaskularisiert, wenig Rundzellen, an anderen Stellen ödematös durchtränkt, arm

an Zellen und blutig infiltriert. An den zellenreichen Stellen kein Polymorphismus. Diagnose: Fibrom ohne Malignität.

Operation am 19. Januar 1917 (Doz. Manninger) in Novokainanästhesie. Schnitt nach Dieffenbach-Velpeau. Der Wangenlappen wurde nach rückwärts präpariert und es fand sich, dass in der Bucca ein apfelgrosser Tumor auf einem mächtigen Stiele sitzt, welcher die laterale Wand der Kieferhöhle von aussen umgehend hinter die Höhle im Pharynx führt. Fortsetzung der Operation auf permaxillarem Wege, Entfernung der vorderen und lateralen Kieferhöhlenwand, wobei sich herausstellt, dass die hintere Wand fast vollständig zugrunde gegangen ist. Ein Fortsatz des Tumors wuchs zwischen den Proc. Coronoideus und den Proc. articularis, die Hauptmasse des Tumors nimmt seinen Ursprung von der Fibrocartilago basilaris, füllt den Nasenrachen aus und dringt durch die Choane in den unteren Nasengang. Die Geschwulst wurde von der Schädelbasis mit einem scharfen Raspatorium im Rausch abgelöst, mittelstarke Blutung, welche auf Tamponade sistierte. Heilung am 4. Februar 1917.

4. M. Hornik: Polyp in der Muschelzelle.

Bei der im Januar letzten Jahres vorgenommenen Polypoperation drang die Schlinge schwieriger als sonst durch den Polyp. Es hat sich herausgestellt, dass die Ursache eine Muschelzelle war, in der sich von dem äusseren Polyp unabhängig ein auf einem kleinen Stiel stehender besonderer Polyp befand.

A. Onodi fand, dass in der mittleren und auch oberen Muschelzelle die Oeffnung der Zelle sich stets oben befindet. Dieser Umstand ist wichtig, weil sich bei Mukozelen daraus die Retention erklären lässt, welche auch die Nasenhöhle ausfüllen kann und eventuell wie in einem Falle von Polyák Deformation des Gesichts verursachen kann.

5. A. Réthi: Pansinuisitis, durch Schuss verursacht.

Es werden zwei infolge Schussverletzung erblindete Soldaten demonstriert; beide litten an bilateraler Pansinuisitis. Sämtliche Nebenhöhlen je einer Seite wurden durch einen Schnitt eröffnet, welcher aus der Verlängerung des Killianschen Schnittes bis zur Mitte der zwischen Jochbein und Mundwinkel gezogenen Linie bestand. Zugänglichkeit und Uebersicht waren ganz zufriedenstellend und der kosmetische Erfolg, sofern davon hier die Rede sein kann, ist auch tadellos. Vollständige Heilung.

6. A. Réthi: Nachweis der Blutungsstelle bei okkulten Nasenblutungen.

Dieser Nachweis stösst auf Schwierigkeiten, wenn sich die Patienten erst nach Aufhören der Blutung melden. In solchen Fällen kann der Muck- oder Sondermann'sche Saugapparat gute Dienste leisten, da der produzierte negative Druck zum Abstossen des verschliessenden Blutgerinnsels und so zur neuen Blutung führen kann.

II. Sitzung vom 24. April 1917.

Vorsitzender: Zunächst habe ich die traurige Pflicht, Ihnen mitzuteilen, dass wir in der verflossenen Zeit drei Mitglieder durch den Tod verloren haben.

Es sind das die Herren K. Morelli, Z. Donogány und F. Gebhardt. Um das Andenken an die Verstorbenen, unter denen wir treue, alte Anhänger unserer Sektion betrauern, zu ehren, bitte ich Sie, sich von ihren Plätzen zu erheben. (Geschieht.)

1. L. Polyák: Zwei Fälle von Schussverletungen der Nase, mit Verletzung des Tränensackes und Nebenhöhleneiterung.

Fall 1. Leutnant R., 29 Jahre, bekam November 1914 gleichzeitig einen Schuss der Nasenwurzel und in die Lunge. Der Nasenwurzeldefekt wurde im Januar 1915 in Breslau mit Knochentransplantation bedeckt, das linke Auge ist infolge Chorioiditis erblindet, beide Augen tränten und eiterten, Pat. hatte starke Kopfschmerzen und Schwindel. Status praesens am 17. April 1915: Nasenwurzel fehlt, an ihrer Stelle ein sattelförmiger, vernarbter Defekt. Bilaterale Dakryozystitis. Enge Nase, ausgebreitete Synechien zwischen Septum, lateraler Wand und mittleren Muscheln. Operation: Fensterresektion des Septums, Exzision der breiten, massiven Synechien und rechtsseitige Dakryozystostomie, welche, wie es sich nachträglich herausstellte, nur partiell war. Am 18. Mai linksseitige Dakryozystostomie, wegen schweren Knochenverhältnissen ebenfalls nicht vollständig. Am 29. Juni Entfernung der Granulationen rechts, links aber Herstellung eines grossen knöchernen Fensters entsprechend dem Sacke. Dieses Auge ist seither in Ordnung. Am 22. Oktober dieselbe Operation rechts, es fanden sich in der narbigen Innenwand mehrere Knochensplitter und Lamellen noch von der Schussverletzung herrührend. Seither ist auch dieses Auge geheilt. 11. November radikale Operation der linken Kieferhöhle nach Sturmann, am 10. Dezember geheilt entlassen. Von Februar bis Mai 1916 litt Pat. wieder an Kopfschmerzen und Schwindel, wir dachten an eine latente Siebbeineiterung, zu einer Operation ist es aber nicht gekommen.

Wiederaufgenommen am 10. Februar 1917 wegen Kopfdruck und zeitweise auftretendem Fieber und Kopfschmerzen. Die Schmerzen gaben auf Kokain nach, Eiter liess sich nicht nachweisen, Röntgenbefund negativ, Narben am oberen Teile der Nase, diese haben wir am 13. März gründlich entfernt, seither keine Kopfschmerzen.

Fall 2. Leutnant M., 31 Jahre. Kugelverletzung am 1. November 1916. Die Kugel drang neben dem inneren Winkel der Augenbraue in die Nasenwurzel ein und trat am Nacken 2 cm links von der Mittellinie aus. Pat. war 10 Minuten lang bewusstlos, blutete durch Mund und Nase 3 Stunden lang, ist bereits in drei Spitälern gepflegt worden. Anfang Dezember ist das rechte Auge zugeschwollen und die Wunde hat stark geeitert, nach einigen Wochen ist das Auge zwar abgeschwollen, die Eiterung bestand aber weiter und starke rechtsseitige Kopfschmerzen gesellten sich dazu. Aufgenommen am 6. Februar 1917. Augenlider rechts geschwollen, ebenso die Gegend des rechten Sakkus und Stirnhöhle. Oberhalb des Sakkus, wo die Kugel eindrang, eine eiternde Fistel, Septum stark nach rechts deviiert, untere Muscheln stark hypertrophisch und ebenso wie die mittleren Muscheln breit mit dem Septum verwachsen. Rechter mittlerer und oberer Nasengang wegen der Septumdeviation nicht übersichtbar. Am 21. Februar Resektion beider unteren Muscheln, Entfernung der Synechien links. Glatter Verlauf, die Kopfschmerzen rechts bestehen aber weiter. Eiternde Fistel und Oedem

unverändert. Die Kopfschmerzen geben auf Kokain kaum nach (28. Februar). Operation am 14. März: Submuköse Septumresektion, dann Entfernung der narbigen Verwachsungen rechts zwischen Septum, mittlerer Muschel und Siebbein. Das vordere und teilweise auch das hintere Siebbeinlabyrinth wurden eröffnet und ausgeräumt, worauf sich viel Eiter entleerte. Der rechte Ductus nasofrontalis, welcher auch narbig verwachsen war, wurde befreit und erweitert, von der Stirnhöhle kam nur wenig Eiter. Jetzt kam die Reihe an den Sakkus. Der gebildete Schleimhautlappen wurde mit Rücksicht auf seinen narbigen Zustand und die vielen Synechien nicht behalten. Das Knochenfenster wurde recht gross gebildet. Processus maxillaris des Nasenbeins und Tränenbeins sind in Stücke gebrochen gefunden worden. Ein grösserer kallöser Knochensplitter war mit der Sakkuswand narbig verwachsen, und auch innerhalb des Sackes ist ein kleinerer Splitter gefunden worden. Die Sakkuswand ist nach der Entfernung der Knochensplitter mit Konchotom reseziert worden und die Nase wurde mit Rücksicht auf die Synechien mit Mikulicz'schem Tampon versehen, dieser wurde nach 5 Tagen entfernt. Die Eiterung und Kopfschmerzen haben aufgehört, das Oedem ist geschwunden, die Fistel ist ausgeheilt, Tränenableitung ganz normal.

In diesen demonstrierten Fällen, ferner in weiteren 10, zusammen also in 12 Fällen gelang es mir, die infolge von Schussverletzungen entstandene Eiterung des Tränensackes mit meiner intranasalen Dakryozystostomie vollständig auszuheilen. Dieses Operationsresultat ist zweifellos wertvoller als jene, welche durch einen Eingriff von aussen erreicht werden, weil bei Bildung eines grossen Knochenfensters — und dies ist das wichtige — wir die ganze Sakkusgegend von innen gut überblicken, gebrochene Knochenteile und in den Sakkus verirrte oder mit dessen Wand verwachsene Knochensplitter aufsuchen und entfernen können, und selbst im Falle, wenn später die gebildete Oeffnung durch Granulationen oder Narbe sich verschliessen sollte, wir sie durch einen kleinen Eingriff, so oft es nötig ist, wieder herstellen können. All dies könnte von aussen nur durch wiederholten grösseren Eingriff versucht werden zu erreichen, und dies bei solchen Fällen, wo die sonstigen durch Schuss verursachten Verletzungen der Nasenhöhle ohnedies einer intranasalen Korrektion bedürfen.

L. Liebermann ist als Augenarzt der Meinung, dass wenn irgendwo, dann in erster Reihe bei Schussverletzungen der Nase und des Sackes, die Polyák'sche intranasale Dakryozystostomie indiziert ist, weil eine doppelte Indikation vorhanden sei. Auch bei sonstigen Erkrankungen des Sackes sind die Erfolge der Polyák'schen Operation besser als jene von Toti, nicht nur was das Aufhören der Eiterung, sondern auch die dauernde Herstellung der Tränenableitung betrifft.

2. L. Polyák: Fall von Fibrom der Schädelbasis auf intranasalem Wege entfernt.

Der 23 Jahre alte Soldat ist am 14. März 1917 vom Garnisonspitale XVI wegen Operation transferiert worden. Die linke Nase war von einer grauweissen, dichten, polypförmigen Geschwulst ausgefüllt, welche am Dache des Nasenrachenraumes in Nussgrösse ebenfalls sichtbar war. Operation am 18. März. Es gelang nicht, die Geschwulst in eine Schlinge zu fassen, nur ein kleiner Teil konnte so

mit ziemlicher Kraftanwendung abgeschnitten werden, worauf heftige Blutung erfolgte. Um diese zu stillen, haben wir die Geschwulst mit der Luc'schen und Brünning'schen Zange gefasst und in drei Stücken mit starker Drehung abgerissen. Der letzte Teil, welcher an dem Rachendache, der unteren Wand des Keilbeins und dem hinteren oberen choanalen Rand des Septums inserierte, brachte bei der Entfernung einen Teil der unteren Keilbeinhöhlenwand und ein grosses Stück der Septumschleimhaut mit. Die Blutung war während der Operation sehr stark, hat sich aber nach der Entfernung und auf Druck schnell reduziert. Prof. Krompecher hat die entfernte Geschwulst untersucht und als lymphagiektatisches Fibrom bezeichnet. Es kommt selten vor, dass wir ein Schädelbasisfibrom unter solch günstigen anatomischen Verhältnissen und am Beginn seines Wachstums zur Beobachtung bekommen, bevor es Fortsätze gebildet hat, wo eine intranasale radikale Entfernung noch innerhalb der Grenzen der Möglichkeit liegt.

E. Pollatschek hat den Fall im Garnisonspital gesehen und dort auf einer militärärztlichen Konferenz demonstriert. Er hat die Geschwulst mit dem Messer punktiert und eine riesige Blutung bekommen, weshalb er die Diagnose auf ein kavernöses Fibroangiom gestellt hat. Die Transferierung geschah aus Mangel an Zeit und Einrichtung.

K. Láng hält den Fall für kein Schädelbasisfibrom, sondern für einen solitären Choanalpolypen, welchen er im Gegensatze zu Killian nicht für antralen Ursprungs betrachtet; zur Entfernung soll deshalb nicht die Kieferhöhle eröffnet werden, sondern es genügt, den Polyp mit seinem sichelförmigen Messer abzuschneiden. Redner hat dies schon beschrieben, man hat es aber vergessen. Ein Schädelbasisfibrom kann intranasal nicht operiert werden.

L. Polyák beruft sich auf Prof. Krompecher's Befund und darauf, dass die Geschwulst breit auf der Schädelbasis inserierte und nur schwer ablösbar war. Láng's Ansichten über die Choanalpolypen sind ihm bekannt, haben aber mit diesem Falle nichts zu schaffen.

3. J. Némai: Beiträge zur Kenntnis des Kehlkopfmechanismus.

Wird an einem frischen Kehlkopfpräparat der Kehldeckel sanft angezogen oder sei es auch, dass der Kehldeckel mit einer Pinzette gefasst wird, so dass Schild- und Ringknorpel freihängend durch das Eigengewicht einen Zug ausüben, so tritt dabei eine Erweiterung der Stimmritze in Erscheinung. Lässt man mit dem Zuge nach, so wird die Stimmritze enger.

Wieso kommen diese Stimmritzenbewegungen zustande? Offenbar wird der Zug auch den Seitenteilen des Kehlkopfes mitgeteilt, so dass durch Vermittelung des Keilknorpels die Stimmfortsätze nach der Höhe gehoben werden. Hand in Hand damit vollzieht sich ein Auswärtsdrehen derselben. Es lässt sich feststellen, dass infolge der Beschaffenheit der kriko-arytänoidealen Gelenkflächen die Erhebung der Stimmfortsätze stets mit dem Auswärtsdrehen verbunden wird, was sich durch einen Versuch, und zwar viel besser an einem grossen Kehlkopf, z. B. beim Rinde zeigen lässt. Wird der Giessbeckenknorpel nach auswärts gedreht, so neigt er sich mit seiner Höhenachse nach hinten, das Gegenteil vollzieht sich beim

Einwärtsdrehen. Der Versuch läst sich am besten ausführen, wenn das Stimmband abgeschnitten und statt dessen in derselben Richtung eine Nadel in den Knorpel eingestochen wird. Zur tiefen Einatmung weichen die Stellknorpel weit auseinander, dadurch, dass sie gleichzeitig ihre Höhenachsen rückwärts neigen, erweitern sie das Strombett für die Inspirationsluft nicht bloss der Quere nach, sondern auch von vorn nach hinten.

Wird es bei einer Narkose nötig wegen Atemnot die Zunge hervorzuziehen, so wird dadurch nicht bloss das Hindernis ausgeschaltet, sondern auch die Stimmritze erweitert sich dabei gleichzeitig und die Atmung wird erleichtert.

Vortr. beleuchtet hierauf diese Einrichtung in der Stammesgeschichte: die Stellknorpel sind hauptsächlich zum Schutze des Kehlkopfeinganges eingerichtet, bei den Urfängern sogar in ihrem hinteren Anteil durch eine Knorpelbrücke verwachsen, offenkundig in der für die Atmung günstigen Stellung. Aehnliches findet sich auch bei manchen Wiederkäuern und auch, wie Kallius fand, beim frühen menschlichen Embryo.

Polyák.

IV. Briefkasten.

Personalnachricht.

Auf den durch Massei's Tod frei gewordenen Lehrstuhl für Oto-Laryngologie in Neapel ist Professor Gradenigo — bisher in Turin — berufen worden.

Für die Redaktion verantwortlich Prof. Dr. G. Finder, Charlottenburg, Augsburger Str. 38.
Druck von L. Schumacher, Berlin N. 4.

Jahrgang XXXIV. März 1918. No. 3.

Internationales Centralblatt
für
Laryngologie, Rhinologie
und verwandte Wissenschaften.

Unter ständiger Mitarbeiterschaft

von

W. Albrecht (Tübingen), **L. Bayer** (Brüssel), **G. Bradt** (Berlin), **Calamida** (Mailand), **O. Chiari** (Wien), **R. Dreyfuss** (Strassburg), **O. T. Freer** (Chicago), **W. Freudenthal** (New York), **v. Gilse** (Haarlem), **Gontier de la Roche** (Toulon), **F. Hanszel** (Wien), **H. Hecht** (München), **R. Hoffmann** (Dresden), **G. Jonquière** (Bern), **R. Kotz** (München), **Ino Kubo** (Fukuoka), **Lautmann** (Paris), **E. J. Moure** (Bordeaux), **Nadoleczny** (München), **Polyak** (Budapest), **Schlittler** (Basel), **O. Seifert** (Würzburg), **W. Sobernheim** (Berlin), **A. von Sokolowski** (Warschau), **E. Stangenberg** (Stockholm), **R. Steiner** (Prag), **Tapia** (Madrid)

herausgegeben

von

GEORG FINDER

Berlin.

Monatlich erscheint eine Nummer,
am Schlusse des Abonnementsjahres Titel, Namen- und Sachregister.
Preis des XXXIV. Jahrgangs (Januar—Dezember 1918) **15 Mark.**

Berlin 1918.
Verlag von August Hirschwald.
NW., Unter den Linden 68.



Internationales Centralblatt

für

Laryngologie, Rhinologie

und verwandte Wissenschaften.

Jahrgang XXXIV. Berlin, März. 1918. No. 3.

I. Referate.

a) Allgemeines, obere Luftwege.

1) **J. C. G. MacNab. Aus der Hals-Nasen-Ohrenabteilung des Johannesburg General Hospital. (From the ear, nose and throat department of the Johannesburg General Hospital.)** *The journal of laryng., rhinol. and otol. Sept. 1915.*

1. Modifikation der „präturbinalen" Kieferhöhlenoperation nach Skillern (Laryngoskope, November 1911).

Nach Vollendung der Operation, wie sie Skillern beschreibt, wird die Höhle 5 Minuten lang mit einer Mischung von Jodoform, Menthol, Eukalyptol, Perubalsam in Aether angefüllt, dann mittels Kurette die Schleimhaut des Höhlenbodens, soweit sie an den Nasenboden angrenzt, angefrischt und die Schleimhaut der lateralen Nasenwand als Lappen hineingeschlagen.

2. Drei Fälle mit Schulter-Arm-Handschmerzen bei Nebenhöhlenerkrankungen geheilt durch Operation.

Bliss (Washington) hat Schmerzen in Schulter, Arm und Händen, verursacht durch Nebenhöhlenerkrankungen, beschrieben. Verf. beschreibt drei Fälle, in denen diese Symptome durch Operation der hinteren Siebbeinzellen und der Keilbeinhöhle gebessert wurden.

3. Fall von monokularer Diplopie von dreijähriger Dauer geheilt durch Ausräumung des hinteren Siebbeins und der Keilbeinhöhle.

Alle Arten der Behandlung des Augenleidens seitens der Ophthalmologen hatten sich als nutzlos erwiesen; nachdem Verf. auf der betreffenden Seite ein Empyem der hinteren Siebbeinzellen gefunden und operiert hat, ist die Diplopie verschwunden.

4. Akute Streptokokkeninfektion der Trachea bei einem fünfzehn Monate alten Kinde.

Das Kind erkrankte plötzlich eines Abends schwer mit erheblichen Atembeschwerden und blieb in diesem Zustande einige Wochen. Da der Zustand nicht schlechter wurde, so wurde von den behandelnden Aerzten die in Erwägung ge-



zogene Tracheotomie aufgeschoben. Verf. führte in leichter Narkose ein dünnes bronchoskopisches Rohr ein und sah in der Tiefe an der Bifurkation eine dicke schmutzig-gelbliche zähe Membran, welche das ganze Innere der Röhre umgab und ihr Lumen auf die Hälfte einengte. Ein direkt entnommener Abstrich ergab Streptokokken in Reinkultur. Unter Urotropin und Kalomel trat Heilung ein.

5. Pseudoankylose des rechten Kriko-arytänoidgelenks.

Patientin wurde von einem Moskito an der Nase gestochen; es trat ein intensives Erysipel des Gesichts und später eine toxische Polyarthritis auf. Während der Höhe der Polyarthritis verlor sie ihre Stimme. Nach schwerer Erkrankung, die 8 Wochen währte, genas sie, hatte aber ihre Stimme nicht wiedererlangt. Untersuchung nach drei Monaten ergab Fixation des rechten Stimmbandes. Verf. wirft die Frage auf, ob es sich um eine Arthritis desselben Ursprungs handelte, wie bei den anderen Gelenken.

6. Kongenitaler (?) Verschluss des Laryngopharynx.

Patientin, 17 Jahre alt, wurde vom Verf. zuerst gesehen, als sie ein vierzehnjähriges Mädchen war. Sie wurde damals zu ihm geschickt wegen einer seit 5 Jahren sich allmählich immer stärker bemerkbar machenden Atemnot; sie konnte immer nur ein paar Schritte gehen und musste dann Atem schöpfen. Keine frühere Erkrankung; Wassermann negativ. Laryngoskopische Untersuchung zeigte ein Diaphragma, das sich von der Zungenbasis über die Epiglottis erstreckte, mit den glosso-epiglottischen Falten verschmolzen war und sich seitwärts in die laterale Rachenwand verlor. Das Diaphragma erstreckte sich gerade nach hinten über die Aryknorpel, welche man bei der Phonation sich darunter bewegen sehen konnte.

Nach vorhergehender Tracheotomie wurde die Pharyngo-Laryngotomia subhyoidea gemacht, von unten her die auffallend kleine Epiglottis entfernt; die Stimmbänder waren so dünn und schmal wie Seidenfäden; das Diaphragma erwies sich als ein dickes fibröses Gewebe. Verf. entfernte so viel von den ary-epiglottischen Falten, wie er für notwendig fand und liess eine Oeffnung, durch die er einen Finger in den Oropharynx einführen konnte. Naht der Wunde. Heilung per primam. Sechs Monate blieb alles gut, dann stellten sich wieder Atembeschwerden ein; die Tracheotomiekanüle musste wieder eingeführt werden. Eine Zeitlang wurde die schmale Oeffnung mit Bougies offen gehalten, später durchtrennte Verf. das Diaphragma mit einem Diathermiemesser.

FINDER.

2) **G. Rivier. Einige französische Vorkämpfer der Heliotherapie. (Quelques précurseurs français de l'héliothérapie.)** *Lyon médical. S. 552. 1917.*

Schon 1776 legte der Chirurg Lapeyre der königlichen medizinischen Gesellschaft seine ausgezeichneten Erfolge vor, die er bei der Behandlung atonischer Geschwüre durch Sonnenstrahlen erzielt. 1778 berichten Faure und Lecomte in der chirurgischen Akademie über eine grosse Zahl von ähnlichen Krankheitsfällen, bei denen sie mit bestem Erfolge Sonnenbäder angewandt. 1799 gab Bertrand der medizinischen Fakultät zu Paris eine Dissertation ein, betitelt „Einfluss der Sonnenstrahlen auf die Lebewesen, auf Atmosphäre und verschiedene chemische Körper“, und kaum dass die stürmischen Jahre der napoleonischen Kriege wieder ruhigeren Zeiten gewichen, erschien die eingehende Arbeit von

Cauvin (1815) „Die Wohltaten der Sonnenbestrahlung". Es waren keine geringeren als Dubois und Dupuytren, welche sich veranlasst fühlten, der Arbeit ihres Schülers die Mahnung zu entnehmen, dass skrophulöse Kinder aufs Land gehören, guter Ernährung bedürfen und vor allem „an der Sonne braten und brennen sollen". Als Indikationen zur Sonnenbestrahlung führt Cauvin an: Skrophulose, Rachitis, Rheumatismus usw. Heilungen wurden ausserdem erzielt bei Lymphdrüsenschwellung, Mesenterialdrüsen und bei Fällen von Rheumatismus, deren genauere Beschreibung an den tuberkulösen Rheumatismus von Poncet erinnert.

Von 1819 datiert eine weitere Dissertation von Paul Girard, er rühmt vor allem günstige Erfolge der Sonnenkur bei chronischem Lungenkatarrh bei der Lungenphthise, beim Ascites und bei Chlorose; ferner war bereits 1818 an der Schule von Montpellier als Preisarbeit eine Abhandlung von Monoyer erschienen über den therapeutischen Einfluss der Meer- und Sonnenbäder auf den Organismus. Verf. hält die Indikation solcher vor allem gegeben bei langwierigem Fieber, für das keine eigentliche Ursache gefunden werden kann und das häufig nichts anderes als eine „Prätuberkulose" ist, ferner bei Neurosen, bei Skrophulose. Ausgezeichnete Erfolge sah er auch bei Peritonealtuberkulose, bei Tumor albus des Kniegelenks und bei dem Malum Potti.

SCHLITTLER.

3) **Hans Hellgardt. Diplegia facialis bei Leukämie.** *Diss. Königsberg 1917.*

Fazialislähmungen aus obiger Ursache gehören zu grossen Seltenheiten. In den bisher publizierten Fällen handelte es sich merkwürdigerweise immer um Diplegien; die Autopsie des vorliegenden Falles, eines 30jährigen Schlossers, klärt die Genese der Lähmungen auf, insofern es sich um leukämische Knötchenbildung an der Aussenseite der Dura mater und Exsudatbildungen handelt, die den im engen Fallopi'schen Kanal verlaufenden N. facialis komprimieren und leukämisch infiltrieren. Klinisch zeigten sich die bei doppelseitiger Fazialislähmung bekannten Störungen der Mimik, des Lidschlusses und der Lippenbuchstabenbildung.

DREYFUSS.

4) **J. Reenstierna** (Stockholm). **Darier'sche Dermatose mit Schleimhautveränderungen und impetigoartigen Eruptionen.** *Arch. f. Dermat. Bd. 124. H. 4. 1918.*

Bei einem 24jährigen masurischen Bauern mit ganz typischem Morbus Darier der Haut fand sich eine Mitbeteiligung der Zunge. Der gesamte Zungenrücken mit fast linsengrossen, grauweissen, sehr enge nebeneinander stehenden Zotten übersät, die einen eigenartigen Glanz darboten. Solche warzige Effloreszenzen zeigten sich auch disseminiert an den Rändern der Zunge und an deren Unterfläche. Wangenschleimhaut, Gaumen und Kehlkopf frei. Die mikroskopisch sichtbare mächtige Hyperkeratose der Zungenpapillen (Probeexzision) passte mit dem Bilde der Hauteffloreszenzen zusammen.

SEIFERT.

5) **Stümpke** (Hannover-Linden). **Zur Aetiologie des Pemphigus vulgaris.** *Arch. f. Dermat. Bd. 124. H. 4. 1918.*

55jähriger Mann mit Pemphigus vulgaris. Ausser Pemphiguseruptionen an



verschiedenen Stellen der Hautoberfläche ergab sich auch eine Mitbeteiligung der Mundschleimhaut. Auch der Kehlkopf schien von dem Pemphigusprozess befallen zu sein, jedoch war eine laryngoskopische Untersuchung nicht ausführbar. Bei der Sektion ergab sich, dass die Schleimhaut des Kehlkopfes grau, etwas geschwollen, die der Luftröhre und der grossen Bronchien dunkelbraunrot, etwas fleckig war.

SEIFERT.

6) **Léorat. Neue Verwendungsarten des Elektromagneten. (Quelques applications nouvelles des électro-aimants à courant continu ou à courant alternatif.)** *Lyon médical. S. 72. Jahrg. 1917.*

Autor glaubt, dass nicht nur die Ophthalmologen sich mit Vorteil des Elektromagneten bedienen bei metallischen Fremdkörpern des Bulbus, sondern dessen Anwendung auch indiziert sei gegenüber Fremdkörpern der oberen Luft- und Speisewege. Er empfiehlt dabei besonders gestaltete Ansätze, je nachdem es sich darum handelt, den Elektromagneten in der Nasenhöhle, im Larynx oder im Oesophagus anzuwenden. „Für die Extraktion von magnetischen Fremdkörpern aus der Trachea genügt es, die Tracheotomie zu machen und an der geschaffenen Oeffnung den Pol des Vibreurs wirken zu lassen. Die Extraktion von Oesophagusfremdkörpern entsprechender Beschaffenheit kann versucht werden mittelst Kirmisson's Schlundhaken, Gräfe's Münzenfänger, Fergusson's Haarschirm usw. Gelingt sie nicht, so ist die Oesophagotomia externa zu machen und die magnetische Sonde zu applizieren."

(Dass genannte Instrumente viel eher ins Museum wie in den Instrumentenschrank des praktischen Arztes gehören, sollte im Zeitalter der direkten Bronchoskopie und Oesophagoskopie nachgerade Gemeingut aller Aerzte sein, ebenso dürften die Methoden Killian's und Brünings' je länger je mehr Tracheotomie und Oesophagotomie überflüssig machen. [Der Referent.])

SCHLITTLER.

7) **Wyatt Wingrave. Lumbalpunktion bei Ohren- und Nasenfällen. Pathologie der Flüssigkeit. (Lumbar puncture in aural and nasal cases. Pathology of the fluid.)** *The journal of laryng., rhinol. and otol. Juli 1915.*

Eine Abhandlung über die chemische, mikroskopische und bakteriologische Untersuchung der durch die Lumbalpunktion gewonnenen Flüssigkeit.

FINDER.

8) **Lannois Sargnon** und **d'Auriac. Kriegsverletzungen des Larynx, der Trachea und des Oesophagus.** Aus den Verhandl. der Société médicale chirurgicale militaire de la 14. région, Sitzung vom 6. Februar 1917.

Von Kriegsbeginn bis September 1916 haben die drei Autoren 76 entsprechende Verletzungen beobachtet. Sie lassen sich am besten gruppieren in a) laryngeale, b) paralaryngeale Traumata, worunter die Verletzungen der den Kehlkopf versorgenden Nerven sowie des unteren Pharynx- bzw. des obersten Oesophagusabschnittes fallen. Unter a) werden aufgeführt 16 Fälle von infiltrativer Laryngitis, 17 Fälle von Frakturen, Narbenbildung, 5 Fremdkörper und acht Laryngostenosen. Von diesen letzteren wurden 2 durch Kautschukdilatation ohne Eröffnung des Larynx geheilt, 4 laryngostomiert, wobei die Krikotracheostomie

bevorzugt wird. Unter b) findet man 1. traumatische Läsionen der Nerven — nervöse Aphonie ohne Veränderung in der Beweglichkeit der Stimmbänder fünf Fälle, traumatische Parese 12 Fälle, Rekurrensparalysen 10 Fälle und laryngeale Paralysen, assoziiert mit Lähmungen im Gebiete anderer Nerven (der 4 letzten Hirnnerven, des Plexus brachialis) 9 Fälle. 2. pharyngo-ösophageale Verletzungen 9 Fälle.

Was die Invalidität anbelangt, so bedingen nicht stenosierende dysphonische Läsionen 10 pCt., leicht stenosierende 20 pCt., stärkere Stenosen 30 bis 40 pCt., Paralysen 10—40 pCt. Bei Unmöglichkeit die Kanüle zu entfernen 50 bis 60 pCt.

SCHLITTLER.

b) Nase und Nasenrachenraum.

9) **Ch. Mirallié** und **P. Emile-Weil. Der sympathische Naso-fazialreflex bei der Fazialislähmung. (Le réflexe sympathique naso-facial dans la paralysie de la VII. paire.)** *La Presse médicale. 31. Januar 1918.*

Der Nasofazialreflex wird hervorgerufen durch Reizung der Nasenschleimhaut, indem man einen Wattebausch entweder in den mittleren oder noch besser den unteren Nasengang legt und äussert sich in doppelseitiger Rötung des Gesichts, besonders an den Augenlidern, der Stirn, den Wangen, der Bindehaut sowie Tränenfluss. Der Reflex ist bei verschiedenen Individuen verschieden stark. Verff. haben festgestellt, dass der Reflex bei peripheren Fazialislähmungen fehlt, dagegen bei der zentralen Lähmung erhalten ist, so dass, wenn es sich um die Frage handelt zu entscheiden, ob eine alte Fazialislähmung peripheren oder zentralen Ursprungs ist, das Zeichen differentialdiagnostisch verwertet werden kann. Nach den Darlegungen der Verff. ist der Reflex in seinem zentripetalen Abschnitt gebildet durch den Trigeminus, in seinem Zentrum durch den Bulbus und in seinem zentrifugalen Abschnitt durch die sympathischen Fasern des Fazialis.

FINDER.

10) **Arthur J. Hutchinson. Eine kurze Notiz über eine einfache Vorrichtung für die Ionisation der Nasenhöhlen. (A short note on a simple apparatus for applying ionic medication to the nasal cavities.)** *The journal of laryng. etc. Oktober 1915.*

Gautier hat zuerst 1892 die elektrolytische Behandlung der Ozaena empfohlen, Leduc hat zu diesem Zweck eine Zinkelektrode angegeben. Verf. geht zurück auf ein von MacNab (Journal of Laryng. 1913) empfohlenes Verfahren, nach welchem bei Nebenhöhlenerkrankungen die erkrankte Höhle mit 1 proz. Lösung von Zinksulfat ausgespült und dann durch isolierte Kanülen Elektroden eingeführt wurden. Verf. gibt eine gebogene Glasröhre an, deren kürzeres in die Nase einzuführendes Ende olivenförmig ist und mittels deren die Nase mit einer schwachen Zinksulfatlösung angefüllt wird. Durch das Glasrohr wird die Zinkelektrode in die mit Flüssigkeit gefüllte Nase eingeführt. Verf. gibt an, bei Ozaena und Fällen von wässrigem Ausfluss aus der Nase gute Resultate erzielt zu haben. FINDER.

11) E. A. Peters. **Bemerkung über das Verhalten der Nase bei Meningitis cerebrospinalis. (Note on the nasal conditions of cerebro-spinal meningitis.)** *The journal of laryng., rhinol. and otol. Juni 1915.*

Verf. hatte mit Embleton zu zeigen versucht (Lancet ref. Centralbl. dieser Jahrgang S. 40), dass bei epidemischer Zerebrospinalmeningitis eine Meningokokkeninfektion der Keilbeinhöhle besteht und dass, wenn der Mikroorganismus die intrakraniellen Gebilde erreicht, dies dadurch geschieht, dass er durch den Knochen zwischen Sinus und Hirnhaut hindurchgeht, indem er dabei eine Osteitis setzt.

Verf. unterscheidet zwei durch Sondierung festzustellende Typen, erstens die Fälle, bei denen die Keilbeinhöhlen offen sind und zweitens diejenigen, bei welchen eine oder beide Keilbeinhöhlen geschlossen sind. Die ersteren Fälle sind charakterisiert durch einen relativ milden Anfall von Zerebrospinalfieber und wenn Eiterretention im Sinus bei diesen leichten Fällen besteht, so kann sie nur temporär sein.

Bei Verschluss beider Sinus kommt es zu schweren Erkrankungen, die tödlich enden. Das beste Mittel, um einer solchen Entwicklung einer einfachen Meningokokkeninfektion in Nase und Nasenrachenraum vorzubeugen, ist in der gewöhnlichen Weise für freie Drainage der Höhle zu sorgen. Verf. führt für beide Typen von Fällen ein Beispiel an.

FINDER.

12) E. Freund (Graz). **Rhinosklerom.** *Wiener klin. Wochenschr. No. 38. S. 1053. 1917.*

Vorstellung eines Falles im Verein der Aerzte in Steiermark. Es handelt sich um einen Soldaten aus Oberungarn, bei welchem die typischen Veränderungen an Nase und im Rachen zu konstatieren waren. Wassermann negativ.

HANSZEL.

13) F. Schlemmer. **Ueber die akuten und chronischen Erkrankungen der Nasennebenhöhlen.** *Wiener med. Wochenschr. No. 41. S. 1814. 1917.*

Hinweis auf die Vorteile einer raschen Diagnose mit Rücksicht auf die Möglichkeit intrakranieller bzw. intraorbitaler Komplikationen. Vorstellung einiger Fälle an einem „wissenschaftlichen Abend der Militärärzte in Wolkowysk".

HANSZEL.

14) Chiari. **Die Stirnhöhlenschussverletzungen.** *Monatsschr. f. Ohrenheilkde. Jahrg. 51. S. 601.*

In den Sanitätsberichten der deutschen Heere 1870/71 sind nur 89 Fälle von Schussverletzungen der äusseren Nase erwähnt. Während des jetzigen Krieges haben bereits die Arbeiten von Kahler, Amersbach, Gerber, Kafemann u. a. übereinstimmend hervorgehoben, dass Schussverletzungen der Nase und ihrer Nebenhöhlen recht häufig sind, was sich auch leicht erklärt aus dem Ueberwiegen des Schützengrabenkrieges.

Den bisher bereits veröffentlichten und genauer beschriebenen Fällen von Stirnhöhlenschussverletzungen fügt Chiari 19 eigene Beobachtungen an, wobei er zur besseren Uebersichtlichkeit nach dem Verlauf des Schusskanals und seinem Verhalten zur Stirnhöhle eine Einteilung in verschiedene Gruppen vorschlägt und deren einzelne Fälle kurz bespricht.

Die Diagnose soll vor allem uns darüber orientieren, ob eine Stirnhöhle vorhanden, ob eine oder beide Stirnhöhlen erkrankt, wie weit ihre Wände zerstört sind, namentlich ob die hintere Wand fehlt, was am besten durch die Röntgenaufnahme erreicht wird. Genaue Untersuchung der Nase auf ausfliessenden Eiter ist selbstverständlich wichtig, dabei ist aber nicht zu vergessen, dass Fehlen des Eiters durch Verlegung des Ausführungsganges bedingt sein kann. Bei Sondierung der äusseren Fistel ist grosse Vorsicht am Platze, um nicht die Dura zu verletzen. Auf Freiliegen der Dura weist pulsierendes Ausfliessen des Eiters hin, Fehlen oder Störung des Geruchsinnes ist häufig durch Verletzung der oberen Nase in der Gegend der Lamina cribrosa bedingt.

Die Prognose hängt namentlich ab von einer frühzeitigen Diagnose und entsprechendem therapeutischen Eingreifen. Die Verletzungen der Stirnhöhle haben eine ausgesprochene Neigung zu eitriger Entzündung, die ihrerseits vor allem die Gefahr der eitrigen Infektion der benachbarten Schädelhöhle in sich birgt, besonders dann, wenn der Ausführungsgang der Stirnhöhle verlegt oder ihre Hinterwand verletzt ist. Lassen uns darüber Röntgenaufnahme und klinische Untersuchung im Stich, scheue man nicht zurück vor der Probeeröffnung. Auf 43 genauer beschriebene Fälle fand Verf. 6 Todesfälle (14 pCt.).

Als Therapie kommt einzig in Betracht die Radikaloperation nach Killian oder Riedel, besondere Aufmerksamkeit ist dabei stets der Hinterwand zu schenken.

Was die Resultate der Behandlung anbelangt, so kann nach gut ausgeheilter Radikaloperation wieder auf Kriegsdiensttauglichkeit erkannt werden; ist die Wunde völlig geheilt, aber infolge grosser Defekte der knöchernen Hinterwand die Dura der Haut direkt anliegend, so kommt nur Garnisonsdienstfähigkeit in Betracht, waren Teile des Gehirns prolabiert, oder ist ein Gehirnabszess ausgeheilt, so besteht Dienstuntauglichkeit wegen Gefahr des Wiederaufflackerns des Prozesses.

SCHLITTLER.

15) **Lannois und Sargnon. Die Stirnhöhleneiterung im Kriege.** Verhandl. der Société méd. militaire de la 14. région, Sitzung vom 20. Februar 1917.

Bis 15. September 1916 haben Verff. 10 Fälle von spontaner Stirnhöhleneiterung operiert, wovon einer infolge Stirnhirnabszess gestorben. Auf 2935 Verwundete kamen 28 traumatische Stirnhöhleneiterungen, was auf die Hals- und Kopfverletzungen gerechnet etwa 0,82 pCt. ausmacht.

Fehlende Eiterung in der Nase beweist nichts, da häufig infolge des Traumas der Ausgang verlegt ist. Auch das Röntgenbild ist nicht immer entscheidend, Probeeröffnung daher häufig indiziert. So konservativ Autoren bei den spontanen Stirnhöhleneiterungen sind, so aktiv sind sie gegenüber traumatischen Verletzungen des Sinus, Intervention ist die Regel, wie bei den Schädelverletzungen.

SCHLITTLER.

16) **Ross Hall Skillern. Die äussere Stirnhöhlenoperation. (The external operation on the frontal sinus.)** *The journal of laryng., rhinol. and otol. September 1915.*

Verf. bezeichnet die Killian'sche Operation zwar vom Standpunkt des Radi-



kalismus als befriedigend, bemängelt jedoch als ihr anhaftenden Mangel die Möglichkeit von Folgezuständen, wie: Oedem der Augenlider, Einsinken der Stirn, Narbenkontraktur, Fistelbildung, hemikraniale Anästhesie, Neuralgie, Paralyse des oberen Lids und Diplopie.“ (! ! Ref.)

Er schlägt eine Modifikation der Jansen'schen Methode vor, bei der die Depression der Stirn vermieden und ein ausgezeichneter Zugang zum Siebbein ohne Gefährdung der Lamina cribrosa geschaffen werden soll. Das Prinzip dieser Operation besteht darin, dass die Vorderwand geschont und der notwendige Raum geschaffen wird durch Resektion der oberen inneren Portion des Orbitalrandes und des Höhlenbodens, indem so die ganze untere Partie der Höhle freigelegt wird. Es wird dann wie gewöhnlich die erkrankte Schleimhaut ausgeräumt, das Siebbein und wenn nötig, das Keilbein eröffnet, die Kommunikation mit der Nase in jeder gewünschten Weite geschaffen, indem stückweise die Orbitalplatte abgetragen wird. Nur wenn die Höhle fingerartige Fortsätze weit nach oben schickt, genügt das Verfahren nicht; es muss dann der Knochen so weit reseziert werden, als sich die Fortsätze erstrecken.

FINDER.

17) **Thomas Guthrie. Die operative Behandlung der Nasenrachenfibrome. (The operative treatment of naso-pharyngeal fibromo.)** *The journal of laryng., rhinol. and otol. November 1915.*

Verf. hat ein von A. J. Brady (Journal of Laryng., Juli 1906) angegebenes Verfahren modifiziert. Brady's Methode bestand darin, dass er die Apertura pyriformis durch Entfernung eines Stückes vom Processus nasalis des Oberkiefers erweitert, indem eine Hautinzision in dem Winkel zwischen Nase und Wange und eine andere nach aussen im rechten Winkel zu der ersten gesetzt wird und dann ein Langenbeck'sches Elevatorium unter Leitung von zwei Fingern in den Nasenrachenraum vorgeschoben wird; die Entfernung der Geschwulst geschieht dann mittels starker Zange durch den Mund.

Die Modifikation des Verf.'s besteht darin, dass er die Apertura pyriformis durch Entfernung eines Stückes vom Oberkiefer, wo er den Rand der Apertura bildet, erweitert und zwar durch eine Inzision in der Schleimhaut der Aussenwand der Nase, anstatt durch einen Hautschnitt, wie es Brady tut. Um die nasalen und nasopharyngealen Ansätze der Geschwulst abzulösen, bedient sich Verf. eines Elevatoriums, wie es Killian zur Ablösung des Periosts bei der radikalen Stirnhöhlenoperation angegeben hat, jedoch erheblich breiter und stärker. Nach Abtrennung der hauptsächlichsten Ansätze wird die Geschwulst mit einer starken Zange gefasst und durch den Mund oder die Nase herausgedreht.

Unter vier so operierten Fällen wurde die Geschwulst in drei beim ersten Male vollkommen entfernt, im vierten Falle musste vier Monate später eine zweite Operation auf dieselbe Weise gemacht werden, um ein in der Fossa sphenomaxillaris sitzendes, beim ersten Eingriff übersehenes Geschwulststück zu entfernen.

FINDER.

18) **J. Zappert** (Wien). **Die Indikationen von Seiten des kindlichen Nervensystems zur operativen Entfernung der Rachenmandeln.** *Wiener med. Wochenschrift. No. 46. 1917.*

In der kritischen Beurteilung der üblichen Indikationen zur Adenotomie

stellt sich der Autor auf den Standpunkt, dass gar nicht selten das erste Auftreten von Pavor nocturnus im Anschluss an die Adenotomie zu beobachten sei, dass das Verschwinden von Enuresis nach Adenotomie einfach eine Schokwirkung sei. Bezüglich der Aprosexie meint Verf., dass eine günstige Beeinflussung durch die Adenotomie vor allem durch die Besserung des Hörvermögens zustande kommt. Wissenschaftlich nicht zu begründen ist ferner die Indikation bei Epilepsie, sehr fraglich bei Hörstummheit, Stammeln und Stottern, geradezu kontraindiziert bei Chorea. Eine Beziehung der vergrösserten Rachenmandeln zur Schilddrüse und zur Hypophyse ist nicht erwiesen. Ausser den seltenen Fällen von echter nasaler Aprosexie und von lästigem, nicht anders zu beseitigendem Kopfschmerz gibt nach Verf. keine einzige Krankheit des Nervensystems Anlass zur Adenotomie.

HANSZEL.

c) Mundrachenhöhle.

19) **Pels-Leuschen** (Greifswald). **Wangenplastik nach Exstirpation eines Karzinoms der Wangenschleimhaut.** *Med. Klinik. No. 10. S. 289. 1917.*

Ausgedehntes Karzinom der Wangenschleimhaut unter Mitnahme der mimischen Gesichtsmuskulatur bei einer 50jährigen Frau exstirpiert, auch ein Teil des Alveolarfortsatzes des Oberkiefers musste mit weggenommen werden. Plastik mit sehr gutem Erfolg.

SEIFERT.

20) **Tüchler** (Wien). **Ueber Skorbut.** *Med. Klinik. S. 1908.*

Bei einer leichten Skorbutepidemie traten die Zahnfleischblutungen nicht in allen Fällen auf und waren nur selten sehr stark. Es dürfte sich bei Skorbut um eine Infektionskrankheit handeln, bei der schlechte und einseitige Ernährung, das Bewohnen dunkler, feuchter Behausung prädisponierende Momente bilden.

SEIFERT.

21) **E. Schneider** (im Felde). **Skorbut im Felde.** *Wiener med. Wochenschr. No. 44. 1917.*

Unter einer grösseren Anzahl von Skorbutkranken war verhältnismässig selten und leicht zum Schwinden zu bringen die Veränderung der Mundschleimhaut und speziell der Gingiva. Sie bezeichnet vielleicht einen stärkeren Grad der Diathese. Sehr selten war Nasenbluten oder Blutstreifen im Auswurf zu beobachten.

HANSZEL.

22) **A. Perutz** (Wien). **Ueber einen Fall von Gingivitis gonorrhoica.** *Dermat. Wochenschr. No. 7. 1918.*

Bei einem an Harnröhrengonorrhoe leidenden Patienten wurde eine Erkrankung des Zahnfleisches gefunden, die wegen ihres klinischen Bildes, wegen ihres Verlaufes, wegen ihres mikroskopischen Befundes und wegen ihres Verhaltens gegenüber der Gonokokkenvakzine als Gingivitis gonorrhoica bezeichnet werden konnte.

SEIFERT.



23) **M. M. Favre. Pathogenese, Prophylaxe und Behandlung der Stomatitis mercurialis. (La stomatite mercurielle, sa pathogénie, sa prophylaxie, son traitement.)** *Lyon médical. S. 349. 1917.*

Die Stomatitis mercurialis untersoheidet sich nicht von der gewöhnlichen Stomatitis, wie sie sich findet infolge schlechter Mundpflege. Bei beiden handelt es sich um eine Infektion der Schleimhaut hauptsächlich durch Spirillen sowie Kokken und Stäbchen. Das Quecksilber verursacht eine kongestive Hyperämie im Zahnfleisch, welche ihrerseits auf die Mundparasiten als Reiz wirkt.

Es sind daher alle Mittel indiziert, die erfahrungsgemäss eine schädigende Wirkung auf die Spirillen ausüben, also in erster Linie Arsen, weswegen auch stets Quecksilber und Arsen kombiniert, ersteres nicht allein gegeben werden sollen. Ausserdem wirkt ausgezeichnet auf die Stomatitis Frottieren der Schleimhaut mit Arg. nit. 1 pCt. und nachfolgendem Abspülen mit 1proz. Methylenblaulösung. Dabei ist es absolut nicht nötig, mit der Hg-Medikation auszusetzen.

SCHLITTLER.

24) **E. Krompecher** (Budapest). **Zur Histogenese und Morphologie der Adamantinome und sonstiger Kiefergeschwülste.** *Beiträge zur pathol. Anat. Bd. 64. S. 165. 1918.*

Beschreibung von 5 Fällen, hauptsächlich zystischen Adamantinomen des Unterkiefers und 1 Melanocarcinoma congenitum process. alveolar. bei einem zwei Monate alten Kind. Verf. kommt zum Schluss, dass weder die Histogenese noch die Morphologie der Adamantinome einheitlich sei. Ein Teil der bis jetzt publizierten Fälle gehe zweifellos vom geschichteten Plattenepithel der Mundschleimhaut aus. Für die Mehrzahl der Fälle bestehe allerdings die Malassez'sche Auffassung der Débris épithéliaux paradentaires zu Recht. Morphologisch ergeben sich insofern recht augenfällige Unterschiede, als das der intermediären Schicht des Schmelzorgans entsprechende indifferente Epithel der Stränge, Kolben und Alveolen in verschiedener Weise degeneriert und dementsprechend morphologisch verschieden gebaute Zysten resultieren. Durchaus charakteristisch erscheinen die Sternzellen- oder Schmelzpulpazysten, welche infolge vakuolärer Degeneration des indifferenten Epithels nach Art der Schmelzpulpa entstehen. Kaum weniger häufig sind die Kolloidzellenzysten, welche dadurch entstehen, dass das indifferente Epithel eine homogene, kolloidartige Substanz aufnimmt. Dann gibt es auch noch Lipoidzellen- bzw. Pseudoxanthomzellenzysten, in denen lipoidhaltige Zellen und plasmareiche Zellen mit kleinen, vielfach gerunzelten und periphor gelagerten Kernen vorkommen.

Im übrigen bestehen nach K.'s Auffassung innige Beziehungen zwischen Adamantinomen und Basalzellentumoren und den Zylindromen. Auch klinisch drückt sich diese Verwandtschaft aus, insofern sämtliche ein langsames, über Jahre und Jahrzehnte sich erstreckendes Wachstum zeigen.

Maligne Adamantinome gehören zu den grössten Seltenheiten. DREYFUSS.

25) **Hans Rahm. Ueber das Vorkommen der Adamantinome, besonders im Oberkiefer.** *Diss. Breslau 1916.*

Tumor am rechten Oberkiefer einer 38jährigen Dienstmagd, der seit 2 Jahren

bestehen soll. Abtragung in Lokalanästhesie nach Spaltung und Zurückschiebung der Schleimhaut. Eröffnung eines Kammersystems von Zysten; Auskratzung. Die Schleimhaut wird in die Wunde zurückgeschlagen und vernäht. Histologisch sieht man an der Innenfläche der Zystenwand mehrschichtige Epithelien, die stark abgeflacht sind; u. a. auch ein länglich ovales Epithelnest, welches aus Epithelzellen verschiedener Form besteht. Die zentralen Partien werden von dicht gelagerten, netzförmig verästelten, parallel angeordneten schmalen Epithelzellen länglicher Form eingenommen. Verf. glaubt auf Grund der einschlägigen Literatur zur Ansicht berechtigt zu sein, dass das Adamantinoma cysticum nur die ältere Form des A. solidum darstelle und hat unter Gegenüberstellung dieser beiden Formen das Alter des A. zur Zeit ihrer Beobachtung festgestellt.

Ref. glaubt, dass diese Anschauung nicht zutreffend ist. Zunächst kommen Geschwülste des Unterkiefers immer früher zur Behandlung wegen der mit ihnen verbundenen Entstellung und der Kaubeschwerden; dann ist auch der höhere oder niedere Bildungsstand der Patienten wohl öfters für die Aufsuchung ärztlicher Hilfe ausschlaggebend. Schliesslich sind sicherlich nicht alle in der Literatur aufgeführten Fälle von Kieferzysten und -Tumoren Adamantinome und ätiologisch einheitlichen Ursprungs.

DREYFUSS.

26) **Frank E. Taylor** und **W. H. McKinstry. Eine serologische Untersuchung über Angina Vincenti. (A serological investigation of Vincents Angina.)** *Brit. med. journ. 19. Januar 1918.*

Verf. haben im Queens Alexandra Military Hospital kürzlich Gelegenheit gehabt, mehr als 300 Fälle von fuso-spirillärer Infektion bakteriologisch zu untersuchen; ungefähr die Hälfte waren typische Fälle von Angina Vincenti, bestätigt durch bakteriologischen Befund. Von diesen wurden 55 Fälle aufs Geratewohl herausgenommen und das Blut auf Wassermann untersucht; in allen Fällen fiel die Reaktion negativ aus bis auf zwei. In beiden Fällen handelte es sich um eine Erkrankung an Angina Vincenti bei Personen mit latenter Syphilis. Auf Grund seiner Untersuchungen und auf Grund kritischer Betrachtung der in der Literatur berichteten Fälle hält Verf. den Glauben an positive W. R. bei Angina Vincenti für hinfällig; wenn positive W. R. bei Angina Vincenti vorkommt, so besteht eine doppelte Infektion, entweder eine gleichzeitige Infektion mit Syphilis und Angina Vincenti oder das Vorkommen letzterer bei einem Individuum mit latenter Syphilis.

FINDER.

27) **Wyatt Wingrave. Angina Vincenti; ein Ueberblick über die gegenwärtige Lage. (Vincent's angina; a review of the present position.)** *Journal of laryng. etc. Dezember 1918.*

Verf. kommt auf Grund seiner Betrachtungen zu dem Ergebnis, dass die Vincent'sche Angina eine Krankheit sui generis sei. Die Frage, ob den Spirochäten eine kausale oder spezifische Bedeutung zukommt, lässt Verf. unbeantwortet. Ein sicheres Anzeichen für die Kontagiosität der Affektion ist nicht vorhanden; das augenblickliche häufige Vorkommen bei Soldaten ist höchstwahrscheinlich auf andere Faktoren als auf kontagiöse zurückzuführen. Er beschränkt

sich fast ganz auf junge und überanstrengte Leute, bei älteren und nicht angestrengten Mannschaften ist es selten.

Für die Behandlung empfiehlt Verf. Trikresol in 5proz. alkoholischer Lösung, häufig auf die Ulzerationen appliziert und mit Wasser in 5proz. Lösung verdünnt zum Gurgeln. Ebenso verwendet man Formalin in Form von Lysoform in derselben Weise.

FINDER.

28) S. Syme. **Abnorm langer Processus styloideus, Halsbeschwerden verursachend. Entfernung. (Abnormally long styloid process causing throat symptoms. Removal.)** *The journal of laryng., rhinol. and otologie. August 1915.*

43jähriger Mann; vor 3 Jahren Tonsillitis. Seitdem Druckgefühl in der linken Halsseite, besonders beim Schlucken, etwas stechende Schmerzen im linken Ohr, auf dem er zeitweise taub war. Pat., der selbst Arzt war, entdeckte bei Betastung mit dem Finger eine harte Substanz in der Mitte der linken Tonsille. Die Tonsille wurde in Lokalanästhesie mittels der Schlinge enukleiert, wobei man einen harten Widerstand fühlte. Nach Entfernung der Tonsille konnte man mit dem Finger eine scharfe Spitze, welche den M. constrictor durchbohrte, wahrnehmen. Der Muskel wurde soweit wie möglich nach aussen gedrängt und man sah ein Stück des Proc. styloideus, der mit der Zange abgekniffen wurde. Alle Beschwerden, über die Pat. vorher geklagt hatte, verschwanden.

FINDER.

29) Edward D. D. Davis. **Ein Ueberblick über 1064 Operationen zur völligen Entfernung von Tonsillen und Adenoiden. (A survey of 1064 operations for the complete removal of tonsils and adenoids.)** *Brit. med. journ. 26. Januar 1918.*

Das jüngste operierte Kind war 16 Monate alt; im ganzen waren nur fünf Kinder unter 2 Jahre alt. Das Kapitel über die Aetiologie enthält nichts Neues. Verf. tritt für die Tonsillektomie gegen die Tonsillotomie auf; er verfügt über eine grosse Anzahl von Fällen, in denen nach der Tonsillotomie wegen häufiger Anginen der Mandelstumpf noch später enukleiert werden musste. Als häufige Ursache sogenannter Rezidive nach Adenoidoperation betrachtet er es, dass Hindernisse für die Nasenatmung, die in der Nase selbst gelegen sind, wie Septumdeviationen, übersehen werden; die Behinderung der Atmung wird dann fälschlich auf Wiederwachsen der Adenoiden zurückgeführt und der Nasenrachenraum vergeblich ausgekratzt. Hyperplasie der hinteren Muschelenden hat Verf. bei Kindern nicht gefunden. Wirkliche Rezidive von Adenoiden nach gründlicher Entfernung derselben sind selten. Was die Komplikationen anbelangt, so hat Verf. Blutungen und Schok in seinen Fällen nicht beobachtet. Otitis media kam unter den 1064 Fällen 4mal vor. Vor jeder Operation empfiehlt es sich, das Kind zu messen, damit nicht etwa der Eingriff an einem Kind gemacht wird, das sich in der Inkubationszeit einer akuten Infektionskrankheit befindet.

Verf. legt grossen Wert auf regelmässige Atemübungen nach der Operation; es muss den Eltern eingeschärft werden, dass diese ebenso wichtig sind wie die

Operation selbst. Die Uebungen sollen 14 Tage nach der Operation beginnen und mindestens 6 Monate lang dauern.

Oft haben Kinder nach sogenannter Influenzaerkältung wochenlang Temperaturen, als deren Ursache schliesslich sich eine leichte Tonsillitis findet mit Schwellung der Zervikaldrüsen. Enukleation der Tonsillen bringt das Fieber zum Verschwinden und die Adenitis geht zurück. Es gibt 2 Typen für die Vergrösserung der oberen tiefen Halsdrüsen als Resultat von Infektion von den Tonsillen. Die erste ist entzündlicher Natur, begleitet die meisten Anfälle von akuter Tonsillitis und verschwindet mit dieser. Bei wiederholten Attacken von Tonsillitis wird die Adenitis, die sich auf die Tonsillardrüse der oberen tiefen Zervikaldrüsengruppe beschränkt, chronisch, verschwindet aber allmählich nach Entfernung der Tonsillen. Der zweite Typus der Adenitis ist tuberkulöser Natur, er erstreckt sich auf die anderen Drüsen der tiefen Zervikalgruppe. Handelt es sich um einen frühzeitigen Fall und sind die Drüsen nicht in Verkäsung, so bewirkt Entfernung der Tonsillen mit nachfolgender geeigneter antituberkulöser Behandlung ihr Verschwinden, jedoch in den meisten Fällen der Hospitalpraxis ist die Operation der Drüsen erforderlich.

Eine kompensatorische Vergrösserung der übrigen lymphatischen Gebilde des Rachens nach Entfernung der Tonsillen hat Verf. nicht gesehen. FINDER.

30) **Lannois** und **Moutet. Zwei Fälle von Neubildung der Gaumentonsille behandelt mit Radium. (Deux nouveaux cas de néoplasme amygdalien traités par le radium.)** *Lyon médical. S. 495. 1917.*

74jähr. Frau mit histologisch festgestelltem Lymphosarkom wird 19 Stunden mit Radiumkapsel von 48 mg (912 mg-Stunden) behandelt, völliges Schwinden des Tumors, sowie der subjektiven Beschwerden nach einem halben Jahr. Kein Rezidiv.

42jähriger Mann mit eigrossem Tumor der rechten Tonsille und grossen Drüsenpaketen, Bestrahlung während etwa 1800 mg-Stunden, Nachlassen der Schmerzen, aber keine Aenderung am Tumor selbst. SCHLITTLER.

31) **James B. Horgan. Tonsillektomie mittelst stumpfer Auslösung in Lokalanästhesie. (Tonsillectomy by blunt dissection under local anaesthesia.)** *The journal of laryng. etc. Dezember 1915.*

Operation in Lokalanästhesie (Bepinseln mit 10proz. Kokainlösung, Ausspritzung der Tonsille mit Novokain-Adrenalinlösung). Verf. bedient sich zum Fassen der Mandel der von Halle angegebenen Zange und schält sie mittels eines von McKenzie angegebenen stumpfen Elevatoriums aus, indem er zuerst den oberen Pol auslöst. Nach der Operation muss Pat. 6 Stunden lang mit erhöhtem Oberkörper im Bett liegen und man muss sich von Zeit zu Zeit überzeugen, ob es nicht blutet, bevor man ihm die Rückenlage gestattet. Verf. hat in 9 von seinen 200 Fällen Nachblutungen gesehen. In 7 Fällen genügte eine Injektion von Morphium mit Ergotin, in 2 Fällen musste er die Gaumenbögen mit Michel'schen Klammern zusammenheften. Zu letzterer Massnahme sollte man nur im Notfall schreiten und die Klammern am nächsten Tage entfernen. Der jüngste so operierte Patient war ein 10jähriger Knabe. FINDER.

d) Diphtherie und Croup.

32) **Kyrle** (Wien). **Ueber chronische Diphtherie der Haut und Schleimhaut.** *Arch. f. Derm. Bd. 124. H. 4. 1918.*

Bei einem 37jährigen Manne kam es an der Oberlippe, den Naseneingängen, den Tonsillen und Gaumenbögen zur Bildung vegetierender, vielfach mit verruköser Oberfläche ausgestatteter, weicher Infiltrate und Granulationen, die sehr leicht bluteten und braunrote Farbe zeigten. Der Verlauf des Prozesses war ein ungemein torpider, das Allgemeinbefinden des Pat. völlig ungestört, Serumbehandlung ohne Erfolg. Aus den Granulationen waren Diphtheriebazillen in Reinkultur nachweisbar.

SEIFERT.

e I) Kehlkopf und Luftröhre.

33) **Dan McKenzie. Herpes zoster oticus kombiniert mit Rekurrenslähmung. (Herpes zoster oticus combined with recurrent laryngeal paralysis.)** *The journal of laryng., rhinol. and otol. September 1915.*

Folgendes war der chronologische Verlauf des Falles: 21. Mai Ohrenschmerzen, 24. Mai Herpes der Zunge und des Pharynx (Nerv. glossopharyngeus), Rekurrenslähmung (Vagus-Accessorius), 27. Mai Fazialislähmung (N. facialis), 27. und 28. Mai Herpes der Ohrmuschel (N. facialis) und des Kehlkopfes (Vagus), 30. Mai Labyrintherscheinungen (N. vestibularis).

Es ist auf den ersten Blick schwer zu erklären, wie rein motorische Nerven, wie der Accessorius bei einer Erkrankung mit ergriffen werden können, die anscheinend nur die hinteren Wurzelganglien betrifft. Verf. erklärt dies damit, dass die Entzündung von dem ursprünglich ergriffenen Ganglion auf die benachbarten Nerven übergreift.

FINDER.

34) **Brünings** (Greifswald). **Die Behandlung der einseitigen Rekurrenslähmung.** *Med. Klinik. No. 5. S. 127. 1918.*

Nach seiner Methode der Paraffininjektion in das gelähmte Stimmband hat B. bisher etwa 30 Fälle mit gutem Erfolge behandelt.

SEIFERT.

35) **Ghon. Zur Aetiologie der Laryngitis und Tracheobronchitis.** Wissenschaftl. Ges. deutscher Aerzte in Böhmen, Sitzung vom 28. 7. 1917. *Deutsche med. Wochenschr. No. 37. S. 1184. 1917.*

13jähriges Mädchen. Sektionsbefund: Pseudomembranöse Laryngitis und Tracheitis und katarrhalisch-eitrige Bronchitis. Atelektase der Lingula und der hinteren Teile des Unterlappens mir lobärpneumonischen Herden im rechten Unterlappen. Katarrhalische Kolitis, Milztumor. Degeneration der parenchymatösen Organe. Status lymphaticus. Die Laryngitis und Tracheitis waren von nekrotisierender Form. Im Exsudat ausschliesslich grampositive Hefenkokken. Kulturell Reinkultur von Staphylococcus pyogenes aureus. Allgemeine Infektion mit diesem Kokkus. Eingangspforte Respirationstraktus.

R. HOFFMANN.

36) **Anna Pünder. Larynxstenose durch angeborene Kehlkopfzyste.** *Jahrb. f. Kinderheilk. Bd. 37. H. 1. 1918.*

Seit Geburt erschwerte, bei der Inspiration von einem hörbaren Geräusch begleitete Atmung; Trinken sehr erschwert. Es wurde kongenitaler Stridor angenommen. Direkte Laryngoskopie (Prof. Kahler) ergab: Rechte Taschenfalte halbkugelig vorgewölbt, die rechte Stimmlippe völlig verdeckend. Rechter Recessus pyriformis erscheint verstrichen. Genauere Untersuchung wegen des schlechten Zustandes des Kindes nicht ausgeführt. Unter zunehmendem Stridor Exitus an Erstickung. Sektion ergibt in der Gegend der rechten ary-epiglottischen Falte einen anscheinend zystischen Tumor, der mässig über die Oberfläche vorspringt und den Kehlkopfeingang fast völlig verlegt, zum Teil auch den Eingang in den Oesophagus. Gegen die Zungenwurzel ist er zart abgegrenzt. Die ary-epiglottische Falte ist durch den Tumor stark vorgetrieben, der Larynx in toto nach links verdrängt. Der Tumor wird nach oben begrenzt durch die Plica glosso-epiglottica dextra und reicht unten bis in den Hypopharynx hinein. Der Tumor ist von Kleinkirschengrösse. Die mikroskopische Untersuchung des Zysteninhalts ergab reichliche Epithelien und zwar handelte es sich vorwiegend um Oberflächenepithelien. Bemerkenswert ist, dass auch in den Ovarien Zysten vorhanden waren.

Verf. findet in der deutschen Literatur nur einen analogen Fall (Salomon, Zeitschr. f. Ohrenheilk. Bd. 62. S. 64. 1910.)

FINDER.

37) **Kofler** (Wien). **Larynxkarzinom.** *Wiener med. Wochenschr. Nr. 28. S. 1241. 1917.*

Vorstellung eines Mannes mit inoperablem Larynxkarzinom, das nach Radium- und Röntgenbehandlung sich rückbildete und schon über ein Jahr nicht rezidivierte.

HANSZEL.

38) **M. Garel. Granatsplitterverletzung der Membrana crico-thyreoidea und Eindringen des Splitters in einen Unterlappenbronchus rechts.** Verhandl. der Société médicale chirurgienne de la 14. région, Sitzung vom 6. März 1917.

Als klinisch wichtig hebt G. hervor, dass Pat. sofort nach der Verletzung ein Ausströmen von Luft aus der vorderen Halsgegend bemerkte und seither an Husten leidet. Laryngoskopisch fiel auf bei völlig normalem Befund der Glottis ein kleines Wärzchen (Granulation) direkt unterhalb der vorderen Kommissur. Letzteres brachte G. auf den Gedanken, dass der Granatsplitter durch die Membrana crico-thyreoidea hindurchgedrungen und dann in den Bronchialbaum hinuntergefallen sein könnte. Röntgenaufnahme zeigte denselben im rechten Unterlappen, unmittelbar über dem Zwerchfell. Dreimaliger Versuch, ihn mittelst unterer Bronchoskopie zu entfernen, scheiterte, da der Tubus nicht dünn genug war, um an den Fremdkörper heranzukommen und es muss dieser wohl durch Thorakotomie entfernt werden.

SCHLITTLER.

39) **H. Goldstein** (im Felde). **Ueber die diagnostische Punktion der Trachea.** *Wiener med. Wochenschr. No. 43. 1917.*

Der Autor weist zunächst auf die häufige Schwierigkeit in der Diagnose

einer Stenose bei kleinen Kindern, ob ein Larynx- oder Bronchialprozess allein besteht, ob der essentielle pathologische Larynxprozess hinabgewandert ist und ob sich sekundär eine ätiologisch verschiedene Bronchitis und Bronchiolitis angeschlossen hat — kurz welche Stenose die Hauptschuld an der bestehenden Dyspnoe trägt. In manchen dieser Fälle kann ja wohl die Intubation oder die Tracheotomie Aufschluss bzw. Heilung bringen, doch sind beide Eingriffe für den praktischen Arzt oft nicht leicht ausführbar und haben auch ihre Nachteile. Eine einfache Methode zur Sicherstellung der symptomatischen Wirksamkeit der Tracheotomie ist die Punktion der Trachea mittelst einer Punktionskanüle einer Rekordspritze, wie solche zu Punktionen des Pleuraempyems verwendet wird. Eingestochen wird am Orte der tiefen Tracheotomie. Wenn nun zischend die Luft durch die Kanüle dringt, ist die Indikation zur Tracheotomie gegeben, im anderen Falle würde auch diese erfolglos sein. Es käme vor allem auf eine präzise Bestimmung der durch die Nadel ziehenden Luftmenge, etwa durch ein Federmanometer, an, um die Prognose der Tracheotomie sicherzustellen. HANSZEL.

e II) Stimme und Sprache.

40) **M. Behr** (Kiel). **Funktionelle Sprachstörungen bei Soldaten.** *Med. Klinik. No. 8. 1918.*

Im ersten Falle wird ein gesunder junger Mann durch eine ausserordentlich starke Einwirkung auf Seele und Körper (Absturz vom Flugzeug in die Nordsee) in seiner psychischen Struktur herabgemindert und auf die gleiche Stufe des physisch und psychisch schwachen zweiten Patienten, eines Diathetikers, gedrängt, welchen ein verhältnismässig kleiner psychischer Affekt in gleicher Weise seiner Stimme beraubt hatte. Das Resultat ist bei beiden das gleiche, die Stärke der Einwirkung, es zu erreichen, ist bedingt durch die spezifische Art der Reaktion, die Konstitution. SEIFERT.

41) **F. Putelli. Hystero-traumatische Taubheit, Stummheit und Taubstummheit. (Sordità, mutità e sordomutità istero-traumatiche).** *Arch. italiano di otologia, rinologia e laringologia. Fasc. 1. 1917.*

Es ist ein schwerer Missgriff, diese Fälle in die Heimatlazarette oder nach Hause zu entlassen; sie sollten vielmehr in den der Front zunächst gelegenen Lazaretten „unter dem stimulierenden Einfluss des Kanonendonners“ behandelt werden. Das beste diagnostische und therapeutische Mittel bei den hystero-traumatischen Aphonien ist die Aethernarkose; man darf sich durch einen einmaligen Misserfolg nicht abschrecken lassen, sondern muss eventuell die Narkose wiederholen. FINDER.

42) **R. Rosner. Der Mutismus der Kriegsverletzten und seine Behandlung.** *Wiener med. Wochenschr. No. 22. S. 982. 1917.*

Nicht jeder Fall von Mutismus ist der Hysterie zuzuzählen, besonders dann nicht, wenn der plötzlich stumm gewordene Patient auch andere schwere nervöse Veränderungen darbietet. Man müsse in solchen Fällen eher an eine Störung in

den kortikalen Innervationszentren denken. Meist findet man nach Verschwinden aller übrigen Reste der schweren Verletzung neben der Sprachstörung deutlich verkürzte Knochenleitung, die auf die Erschütterung des Schädelinnern hinweist. Laryngoskopisch findet man oft geradezu ataktische Bewegungen. In diesen Fällen ist die Anwendung von Gewalt- und Ueberrumpelungsmethoden oder vom Starkstrom nicht angezeigt, sie sind inhuman, unverlässlich und schädigend, oft wird dabei aus dem Stummen ein Stotterer und schwer beeinflussbarer Aphoniker. Einzig rationell ist die Uebungstherapie wie bei sonstigen Hirnverletzungen. Letztere kann durch wiederholt und vielfach ausgeführten reflektorischen Stimmbandschluss erzielt werden.

HANSZEL.

43) **Weygandt. Sprachbehandlungsstation in Friedrichsberg.** Aerztl. Verein zu Hamburg, Sitzung v. 5. Juni 1917. *Deutsche med. Wochenschr. No. 31. S. 991.*

Bericht über die Arbeit des Hamburger phonetischen Laboratoriums während des Krieges. Es werden die beobachteten Störungen besprochen, die diagnostischen Hilfsmittel, die Verfahren und Grundsätze der Behandlung.

R. HOFFMANN.

44) **Otto Iro. Die Gefahr des Krieges für die Kunststimme.** *Stimme. Bd. 10. H. 7. April 1916.*

Wenn man die einundeinhalb Seiten gelesen hat, fragt man vergebens nach positiven Angaben. Es ist nur im allgemeinen von den Unbilden der Witterung und stimmlicher Anstrengung die Rede.

NADOLECZNY.

45) **Wilhelm Steinitz. Eine Uebungsmethode für das Studium der Sprechtonhöhen.** *Vox. H. 6. S. 175. 1917.*

Es handelt sich um Bestimmung von Tonhöhe, Klangfarbe, Stärke, Dauer, also um Unterscheidungsübungen vermittels akustischer, visueller, taktiler und motorischer Komponenten.

NADOLECZNY.

46) **W. E. Peters. Ein Reduktionsapparat für Tonhöhenkurven.** *Vox. H. 4/5. S. 176. 1916.*

Das Instrument dient dazu, die mittels des Meyer-Schneider'schen Kurvenmessapparats aufgenommenen Kurven nur in der Länge zu verkleinern, weil jene zu ausgedehnt und nicht gut übersichtlich sind. Die Höhenunterschiede, auf die es besonders ankommt, bleiben unverändert. Die Kurve wird also willkürlich verzerrt aber übersichtlich.

NADOLECZNY.

47) **Dr. Paul Bruns. Farbe und Ton.** *Stimme. XI. H. 6. März 1917.*

Abhandlung allgemeinen Inhalts über Tonmalerei mit Hinweis auf Anschauungen einiger Komponisten, Dichter und Goethe's Farbenlehre, sowie auf die romantische Wirkung der Töne bzw. Stimmgattungen als Ausdrucksmittel in Oper und Musikdrama.

NADOLECZNY.

48) **Wilhelm Steinitz. Ein System für die erleichterte Notation von Sprechtonhöhenintervallen.** *Vox. H. 4/5. S. 149. 1917.*

Es handelt sich um ein System, in dem statt der Notenschrift eine Ziffernschrift, die in Quartenstaffeln auf 3 Etagen: Hoch, mittel, tief, die entsprechenden Intervalle durch die Ziffern 1 bis 3 ausdrückt und sich dabei auf 15 Töne erstreckt. Das System soll auch nicht musikalisch Gebildeten als Hilfsmittel dienen.

NADOLECZNY.

49) **W. E. Peters. Verbesserungen in der Methode der direkten Luftübertragung von glyphischen Aufnahmen auf berusstes Papier.** *Vox. H. 3. S. 121. 1916.*

Es handelt sich um die Beseitigung von Fehlerquellen bei der Uebertragung von Phonograph- und Grammophonaufnahmen, die auf Unregelmässigkeiten im Gang des Uhrwerks beruht und ungefähr 2 pCt. der Schwingungszahl betragen hatten.

NADOLECZNY.

f) Schilddrüse.

50) **A. Cemach. Zur Epidemiologie des Kropfes.** Abteil. f. Hals-, Nasen- und Ohrenkranke eines Wiener Ambulatoriums für Kriegsflüchtlinge. *Wiener klin. Wochenschr. No. 26. 1917.*

Von 52 beobachteten Kropfträgern genannter Abteilung erklärten alle übereinstimmend, dass sie in ihrer Heimat kropffrei waren und das Leiden erst kurz nach ihrer Ankunft in Wien akquiriert hätten; es handelt sich demnach um ein gehäuftes Auftreten akuter Strumen. Alle Patienten waren Juden aus Galizien und am meisten befallen waren ältere Männer. Meistens handelte es sich um einfache Hyperämie. Auf Jodtherapie verkleinerten sich wohl die Strumen, in keinem Falle aber trat vollständiges Schwinden ein. Wien ist kein Kropfgebiet. Die Aetiologie ist nicht sicherzustellen.

HANSZEL.

g) Oesophagus.

51) **Chiari. Zahnprothese mit seitlichem Haken tief unten in der Speiseröhre eingeklemmt, ösophagoskopisch heraufgezogen und schliesslich durch äussere Oesophagotomie entfernt. Heilung.** *Monatsschr. f. Ohrenheilk. Jahrg. 51. S. 613.*

48jährige Frau, Schlundsonde passierte anstandslos, ebenso flüssige Kost, Röntgenaufnahme wies Fremdkörper etwas oberhalb der Kardia nach. Extraktionsversuche unter Kontrolle des Auges vermochten die Platte von 32 cm Tiefe bis auf 16 cm von der oberen Zahnreihe hinaufzuziehen, weitere Versuche erfolglos. Zertrümmerung mit dem Kahler'schen Instrument gelang nicht, Zerschneiden mit galvanokaustischer Schlinge nach Killian wurde nicht versucht.

SCHLITTLER.

II. Kritiken und Gesellschaftsberichte.

a) Laryngological Section Royal Society of Medicine.

Sitzung vom 3. März 1916.

Vorsitzender: J. W. Bond.

Sir William Milligan: 1. Das histologische Bild des Rhinophym. (Epidiaskopische Demonstration.)

58jähriger Mann, den M. mit gutem Erfolg operiert hat. Unmittelbar nach Abtragung des hypertrophischen Gewebes war Haut vom Bein des Pat. überpflanzt worden.

Histologischer Befund. Das Oberflächenepithel ist intakt und an den meisten Stellen nicht verdickt. Die hauptsächliche Verdickung besteht in dem subkutanen Gewebe, wo erhebliche Hypertrophie vorhanden ist. In vielen Schnitten sieht man im subkutanen Gewebe Fettablagerung. Es besteht interstitielle Hyperplasie, die Blutgefässe sind erweitert, ebenso die Lymphgefässe, ferner besteht eine enorme Dilatation der Talgdrüsen — bis zum vier- oder fünffachen ihrer normalen Grösse. Die Bildung der Knollen beruht auf Verdickung des subkutanen Gewebes.

Die Diskussion (Dawson, William Hill, Watson Williams, E. D. D. Davis, Kelson) bewegt sich hauptsächlich um die Frage, ob die Ueberpflanzung von Haut nach Abtragung der Knollen nötig sei oder nicht.

2. Zwei Fälle von Entfernung von Fischgräten aus dem Kehlkopf bei Frauen.

Thomas Guthrie: Drei Fremdkörperfälle der Bronchien; Entfernung durch obere Bronchoskopie.

a) Stück eines Hammelknochens neun Tage nach Aspiration aus dem linken Bronchus eines 10jährigen Knaben entfernt.

b) Stück eines Metallfederkastens bei einem 11jährigen Knaben aus der rechten Lunge entfernt.

c) Nadel mit Glaskopf aus dem linken Hauptbronchus eines $3^1/_2$jährigen Mädchens entfernt.

3. Grosser Naso-Antralpolyp.

21jähriger Mann; die Geschwulst verlegt die linke Nase völlig und hängt in den Rachen hinab. In Narkose wurde ein Finger durch eine grosse Oeffnung in die Kieferhöhle eingeführt und die Geschwulst durch Torsion entfernt. Diesen Weg schlägt M. gewöhnlich zuerst ein. Tritt Rezidiv ein, so öffnet er das Antrum durch die Fossa canina und kratzt die Ursprungsstelle aus.

Dundas Grant bedient sich in Fällen von postnasalen Polypen der Durchleuchtung, um zu entscheiden, ob die Polypen aus der Kieferhöhle entspringen. Der Wert dieser Methode wird jedoch zweifelhaft gemacht durch einen von Lambert Lack früher vorgestellten Fall, in dem die Höhle voller Polypen war und doch die Durchleuchtung keine Abnormität ergab.



Watson Williams bedient sich einer Aspirationsspritze. Sobald man versucht, Flüssigkeit aus dem Antrum zu aspirieren, legen sich die Polypen vor die Oeffnung der Nadel und verstopfen sie. Dies ist ein sichereres Zeichen der Durchleuchtung.

Tilley: Wenn das Antrum von Polypen erfüllt ist, so wird es für Röntgenstrahlen verschleiert erscheinen, wenn auch die Durchleuchtung es hell zeigt.

Sir William Milligan: Bemerkung über die Behandlung „funktioneller Aphonie“ bei Frontsoldaten.

Die schwersten Fälle betrafen Leute, die durch Minenexplosion zeitweilig verschüttet waren und die nach ihrer Ausgrabung Anzeichen von „Shock“ zeigten. Wenn die gewöhnlichen Methoden versagten, so hat M. den Pat. in leichte Aethernarkose gebracht und wenn die Wirkung teilweise fort war, hat er einen Kehlkopfspatel in den Kehlkopf geführt und hin und her bewegt. Das gewöhnliche Resultat ist, dass der Pat. zu schreien beginnt; er wird ermuntert, damit fortzufahren, bis er gewahr wird, dass er schreit.

Tilley hat bei einer jungen Frau mit Aphonie, die schon an alle gewöhnlichen Behandlungsmethoden gewöhnt war, leicht anästhesiert und in dem Stadium des Erwachens, in dem sie noch keine Kontrolle über ihre Stimme hatte, einen starken faradischen Strom angewandt; der Strom wurde so lange angewandt, bis sie keinen Zweifel mehr haben konnte, dass sie ihre eigene Stimme hörte. Sie bekam ihre Stimme wieder und bestand nach 12 Stunden darauf, das Hospital zu verlassen. T. hält es für falsch, Soldaten, die nach Shock ihre Stimme verloren haben, gleich mit aktiven Massnahmen zu behandeln. Wenn sie 2—3 Wochen in Ruhe und Bequemlichkeit gehalten sind, hat lokale Behandlung Aussicht auf Erfolg.

Dundas Grant hat bei den aphonischen Soldaten in einem Nervenhospital eine Methode der „Re-education“ angewandt, ähnlich der bei Taubstummen. Er redet ihnen zum Sprechen zu, indem er die Hand des Pat. unter seinen eigenen Kehlkopf legt und dabei einen starken Gutturalton ausstösst und fordert ihn dann, indem er seine Hand unter des Pat. Kehlkopf legt, auf, dasselbe zu tun. Dann bringt er sie dazu, dem Mund verschiedene Stellungen zu geben, um verschiedene Vokale hervorzubringen; auf diese Weise kann allmählich die Stimme wieder erweckt werden. Er hat in keinem Fall Misserfolg gehabt, doch erfordert die Behandlung bisweilen lange Zeit.

Jobson Horne: In jedem Fall von Aphonie, der nicht auf Traumatismus zurückzuführen ist, soll man erst sorgfältig jeden Verdacht auf Tuberkulose ausschliessen. Oft ist „funktionelle“ oder „nervöse“ Aphonie ein prämonitorisches Zeichen von Lungentuberkulose.

Milligan will dahin verstanden sein, dass er die von ihm geschilderte Methode nur anwendet in den Fällen, die Wochen auf Wochen im Hospital sind, ohne dass mit der gewöhnlichen Behandlung Besserung eintritt.

Sir William Milligan: Bemerkung über die Behandlung von Schusswunden des Larynx mit nachfolgender Diaphragmabildung zwischen den Stimmbändern.

Um nach der Durchtrennung des Diaphragmas zu verhindern, dass sich wieder ein solches bildet, hat M. ein kleines Instrument anfertigen lassen, bestehend aus einer Tracheotomiekanüle, bei der die innere Kanüle längs des grösseren Teils ihrer Krümmung einen Schlitz hat. Es wird durch eine Vorrichtung (ähnlich wie bei den Schrötter'schen Zinnbolzen. Red.) eine kleine dreieckige Metallplatte von oben her durch einen Autoskopiespatel zwischen die Stimmlippen eingeführt und dort fixiert. Er wird durch einen aus dem Munde herausgeführten und hinter dem Ohr geknüpften Faden festgehalten. Zuerst tritt eine kleine Reizung ein, die aber bald vorübergeht, so dass der Apparat Tagelang liegen bleiben kann.

James Donelan bezweifelt, dass der Apparat in Fällen von erheblicher Narbenverdickung gut anwendbar ist.

Thomas Guthrie: Radiogramm einen epi-hyalen Knochen beim Menschen zeigend.

50jähriger Mann, der an Karzinom des oberen Oesophagusendes litt. Radiogramm zeigt eine Kette von Knochen, die einen völligen „Hyoidbogen" darstellt, zusammengesetzt aus dem Basihyal (Zungenbeinkörper), Keratohyal (kleines Zungenbeinhorn), Epihyal und Stilohyal. Die Verhältnisse sind ähnlich denen beim Hunde.

W. Stuart-Low: Schnell wachsendes Epitheliom des Gaumens.

Pat. ist ein Nachtarbeiter, der viel raucht und gewöhnt ist, bei kaltem Wetter brühendheisse Getränke, besonders Kaffee, zu trinken. L. glaubt, dass diese Erkrankung häufig bei Leuten vorkommt, die gewohnt sind, heiss zu trinken.

Dan McKenzie hat nach seinen Beobachtungen gleichfalls gefunden, dass das Trinken zu heisser Getränke sehr verbreitet ist. Hitzegrade werden von der Mundhöhle noch ertragen, die von der Haut nicht ertragen werden. Das Publikum müsste vor diesem Missbrauch gewarnt werden.

Jobson Horne beruft sich auf die Angabe eines Laien, wonach in China Rachenkrebs bei Männern häufig, bei Frauen selten ist, was darauf zurückzuführen sein soll, dass die Männer den Reiss heiss essen, während die Frauen ihn kalt geniessen, nachdem ihr Herr und Gebieter sich gesättigt hat.

Stuart-Low gibt einem Diskussionsredner gegenüber die Möglichkeit zu, dass es sich in seinem Fall um eine Kombination von Syphilis und maligner Erkrankung handle. Nach seiner Erfahrung ist in den meisten Fällen von Karzinom Syphilis in der Anamnese vorhanden; er betrachtet die Syphilis als eine Vorstufe zum Karzinom.

Coubro Potter: Fall von Aphonie bei einem Soldaten.

Die Spitze der Epiglottis ist etwas verdickt, die Stimmbänder sind kongestioniert und geschwollen, sie schliessen im hinteren Teil nicht. Lungen

gesund, im Sputum keine Bazillen. Der Fall wird zur Diagnose vorgestellt. P. hält ihn für eine ganz frühe Tuberkulose.

Dundas Grant hält die Aphonie für eine ausgesprochen funktionelle. Es sollte erst die Laryngitis behandelt werden und dann die für die funktionellen Aphonien in Betracht kommenden Methoden versucht werden.

Tilley hält den Fall für chronische Laryngitis. Wenn es funktionelle Aphonie wäre, würde Pat. husten können, er kann dies jedoch nicht.

Kent Hughes hält den Fall für eine Präliminarform von Tuberkulose. Er hat eine Reihe solcher Fälle beobachtet; spätestens im Laufe von drei Jahren entwickeln sich Anzeichen einer Lungentuberkulose.

Watson Williams weist darauf hin, dass es wichtig sei, in allen Fällen von sog. funktioneller Aphonie die Nebenhöhlen zu untersuchen. Es wurde ihm ein Soldat mit funktioneller Aphonie zugewiesen; W. fand eine latente Infektion des einen Antrums. Zwei Tage nach einfacher Ausspülung des Antrums war die Stimme wieder vorhanden.

Coubro Potter: Fall von doppelseitiger Dakryozystitis bei einem syphilitischen Kinde.

12jähriges Kind mit übelriechenden Borken in der Nase, Verlust fast des ganzen Septums, Atresie der linken Nase und Narben der hinteren Rachenwand, Fehlen der Uvula. Es wird gefragt, ob operiert werden soll und auf welchem Wege.

Watson Williams schlägt vor, zuerst antisyphilitisch zu behandeln und dann eine äussere Operation am rechten Tränensack in folgender Weise zu machen: 1. Lineare Inzision am inneren Augenwinkel entsprechend dem unteren Rand der Tränengrube; 2. mit einem Raspatorium den Sack von innen nach aussen hebeln, so dass die Tränengrube frei liegt, dann das Raspatorium durch den dünnen Knochen im Grunde der Grube hindurchstossen und eine freie Oeffnung in die Nase machen; 3. die innere und untere Wand des Tränensackes entfernen entsprechend der in die Nase führenden Oeffnung und die äussere Wunde sorgfältig schliessen. Es ist dann eine West'sche Operation von aussen gemacht.

P. Watson Williams demonstriert seine Raspeln für die intranasale Stirnhöhlenoperation.

Sitzung vom 7. April 1916.

Vorsitzender: J. W. Bond.

E. D. D. Davis: Präparate von einem Fall von Kehlkopfkrisen mit Abduktorlähmung.

36jähriger Mann bereits in der Märzsitzung 1912 vorgestellt. Pat. litt wiederholt an Larynxkrisen. Wassermann positiv. Im Jahre 1915 wurde er in einem schweren Anfall tracheotomiert, starb aber eine halbe Stunde später. Es wird das ausführliche Resultat der pathologisch-anatomischen Untersuchung des Nervensystems wiedergegeben, aus dem hervorgeht, dass es sich um eine „kombinierte Sklerose" oder amyotrophische Tabes handelt. Die Kehlkopfmuskeln



zeigen Atrophie; einige Fasern sind geschwollen und haben ihre Querstreifung verloren; es besteht eine leichte Vermehrung der Muskelkerne. — Bemerkenswert ist, wie langsam sich der Prozess entwickelt hat. Ferner macht D. darauf aufmerksam, dass nur atrophische Veränderungen gefunden wurden.

Watson Williams glaubt, dass der Tod nach der Tracheotomie zurückzuführen sein dürfte auf eine Ausdehnung des atrophischen Prozesses auf die Hemmungszentren der Herzbewegung.

de Havilland Hill macht darauf aufmerksam, dass in jedem Fall. wo bei Tabes dorsalis eine doppelseitige Abduktorlähmung festgestellt ist, es notwendig ist, prophylaktisch die Tracheotomie zu machen.

Tilley erklärt ebenfalls an der Hand einiger Fälle, dass bei einer doppelseitigen Abduktorlähmung, sei ihre Ursache eine zentrale oder periphere, sofortige Tracheotomie oft das Leben des Pat. verlängert. Er führt einen Fall an, wo der Pat. vor 18 Jahren tracheotomiert worden ist.

Dundas Grant spricht über die Beziehung der beiden Symptome, Abduktorlähmung und Krisen, zueinander. Es gibt Abduktorlähmungen ohne Krisen und umgekehrt. Was man gewöhnlich bei Abduktorlähmung findet, ist lautes tönendes Inspirium besonders im Schlaf. Der Grund, weswegen es Pat. mit Abduktorlähmung relativ so gut geht, besteht darin, dass, wenn die den Rekurrens befallende Erkrankung eine progressive ist, die Muskeln in bestimmter Reihenfolge von der Atrophie befallen werden: Erst die Crico-arytaenoidei post., dann die Thyreo-arytaenoidei interni, dann die Arymuskeln. Diese atrophieren vor den Crico-arytaenoid. laterales.

E. D. D. Davis: Fall von Larynxstenose nach Bajonettverwundung mittels Intubation behandelt.

Das untere Drittel des Schildknorpels war zerstört, Pat. war in deutsche Gefangenschaft geraten und es war ihm dort eine Tracheotomiekanüle eingesetzt worden. Pat. wurde ausgetauscht. Es wurde die Tracheotomie gemacht, der Schildknorpel freigelegt und das Larynxlumen dadurch festgestellt, dass von oben her ein Intubationsrohr durchgeführt wurde. Die Schildknorpelplatten wurden durch Narbengewebe von einander getrennt. Zwischen dem Kehlkopf und dem oberen Ende der Trachea bestand ein grosses Loch, in welchem nur die hintere Wand des Kehlkopfes und der Trachea vorhanden war. Ein Gummidrain wurde eingelegt von der Tracheotomieöffnung bis zum Orificium des Larynx und die Wunde so weit als möglich geschlossen bis auf die von der alten Kanüle herrührende Oeffnung. Das Gummidrain wurde später durch ein Intubationsrohr ersetzt, das mittels einer besonderen Vorrichtung von der unteren Tracheotomieöffnung fixiert wurde. (Beschrieben Lancet. 2. Januar 1915.) Das Intubationsrohr wurde 12 Monate lang fast konstant getragen, ist kürzlich entfernt worden, jedoch kann Pat. die Tracheotomiekanüle nicht entbehren.

Herbert Tilley: Fälle von Stirnhöhleneiterung mittels der intranasalen Methode behandelt.

T. stellt vier Fälle von intranasal mit gutem Erfolge operierten chronischen Stirnhöhleneiterungen vor.

Watson Williams erwähnt einen Fall, wo er 19 mm starke Bougies ohne weiteres in die Stirnhöhle einführen konnte, die Drainage also vollkommen frei war und doch bald die Symptome rezidivierten, so dass von aussen operiert werden musste. Man kann nie sicher sein, ob nicht Rezidive und weitere Beschwerden eintreten werden; die Sache ist mit Schaffung einer freien Drainage noch nicht erledigt. Bei den intranasal operierten Fällen muss man sich hüten, von einer Heilung zu sprechen.

Donelan fragt an, ob die allgemeine Erfahrung dafür spreche, dass fortgesetzter Gebrauch von H_2O_2 einen schädlichen Einfluss auf die Nasenschleimhaut ausübt, indem dadurch mehr oder minder dauernde Anosmie bewirkt wird.

Dundas Grant ist von jeher ein Befürworter der intranasalen Operationsmethode gewesen. Es gibt jedoch Fälle, für die diese Methode nicht in Betracht kommt. Dazu gehören diejenigen, in denen die Höhle angefüllt ist mit Polypen oder ödematösem Gewebe und bei denen gewöhnlich die Eiterung nur gering zu sein pflegt.

W. Stuart-Low ist im Prinzip Gegner der intranasalen Operation. Wenn Polypen in der Höhle sind, so wird durch intranasale Operation keine *Heilung* herbeigeführt, wenn keine Polypen da sind, so wird wahrscheinlich durch Entfernung des Siebbeins Heilung erzielt werden. Wie kann man vorher entscheiden, ob Polypen da sind?

Pegler glaubt, dass die Polypen in der Höhle, die sich mikroskopisch als ganz andere Gebilde erweisen, wie die Nasenpolypen, unter Ausspülungen mit Antisepticis, besonders auch mit Argentumlösungen verschwinden.

Dan McKenzie meint, es sei noch zu früh, abfällige Urteile über die Methode zu fällen, da wir noch nicht wissen, welche Fälle sich für die äussere und welche sich für die innere Operation eignen. Er macht darauf aufmerksam, dass bei der intranasalen Operation ausser der Gefahr für die Lamina cribrosa auch eine solche für die Orbita besteht; es kann die Lamina papyracea durchbrochen werden und eine Orbitalphlegmone entstehen. Man kann dies vermeiden, indem man von aussen den Finger gegenhält; man fühlt dann das Instrument, wenn es durch das Infundibulum in die Stirnhöhle geht.

Tilley (Schlusswort): Er stimmt mit Watson Williams überein, dass die Heilung nicht allein von der Herstellung eines freien Abflusses abhängt. Es kommen vielmehr zwei Faktoren in Betracht: Erstens freier Abfluss und zweitens Herstellung einer normalen Schleimhautauskleidung, nachdem die Operation gemacht ist. Letzteres wird bewirkt durch häufige Spülungen und Einspritzungen von sehr starken Argentumlösungen in die Höhle.

T. hat seit vier Jahren keine Stirnhöhlenoperation von aussen gemacht und will sie in gewöhnlichen Fällen auch nicht machen, ohne zuerst die intranasale Methode versucht zu haben. Wird der Pat. durch die intranasale Operation von den Symptomen, wegen deren er zum Arzt kam, befreit, so liegt keine Veranlassung zu einer äusseren Operation vor, selbst wenn noch eine geringe Absonderung von Sekret besteht. T. hat mit Erfolg die intranasale Operation bei akutem mit äusserer Fistel kompliziertem Empyem vorgenommen.

James Donelan: Linksseitige Stimmbandlähmung bei einer 25jährigen Frau.

W. M. Mollison: Fall von Tracheitis sicca.

18jährige Patientin, klagt über „fauligen Atem". In der Trachea sieht man grünlich schwarze Borken, bisweilen hustet Pat. kleine Stückchen unter grossen Schwierigkeiten aus. Behandlung hat bisher keine Besserung gebracht.

W. Jobson Horne: Zwei Fälle von Eiterung der Highmorshöhle.

Im ersten Falle handelte es sich um eine Schussverletzung der Lippe und rechten Wange. Eitrige Absonderung aus der rechten Nase. Die rechte Wange war aufgetrieben. Eröffnung der Höhle ergab blossliegenden Knochen entsprechend der aufgetriebenen Wangenpartie, aber keinen Eiter.

Sir St. Clair Thomson: Karzinom des Larynxinnern. Zur Frage der Indikationen für Laryngofissur und totale Kehlkopfexstirpation.

56jähriger Mann. Es waren beide Stimmbänder erkrankt und zwar in der vorderen Kommissur. Drei Wochen vor der eigentlichen Operation wurde eine mediane Tracheotomie gemacht und eine Kanüle eingesetzt, die Trachea beiderseits freigelegt und mit Jodoformgaze ringsum tamponiert zu dem Zweck, um Granulationsbildung anzuregen und so die Trachea zu verankern. Die erste Inzision bei der eigentlichen Operation legte über der Membrana hyo-thyreoidea eine erbsengrosse Drüse frei und es zeigte sich, dass der Schildknorpel erkrankt war. Von der Operation wurde daher Abstand genommen.

J. W. Bond: Maligne Erkrankung mittels Diathermie behandelt.

Es handelte sich um eine ulzerierte Geschwulst der Tonsillarregion, bei der unter Diathermie in zwei Sitzungen erhebliche Besserung des Zustandes auftrat.

Irwin Moore: Retropharyngealabszess infolge Einschmelzung einer tuberkulösen Drüse.

Der Fall betrifft eine 25jährige Frau. Der Abszess wurde von aussen her eröffnet, indem hinter dem hinteren Rande des rechten Sternokleido eingedrungen wurde, wobei gleichzeitig einige Drüsen entfernt wurden. Seit der Operation besteht eine Parese des rechten Sympathicus (Pseudoptosis, Enophthalmus und Pupillenkontraktion). M. wirft die Frage auf, ob es in diesen von Wirbelerkrankung unabhängigen Fällen geratener ist, den Abszess von aussen oder vom Munde her zu öffnen.

Bond eröffnet bei Kindern den Abszess vom Munde aus, indem er das Kind auf die betreffende Seite legt und im Augenblick, wo der Eiter kommt, es auf das Gesicht rollt.

Clayton Fox bezweifelt, ob es sich wirklich hier um einen Retropharyngealabszess handelt. Diese entstehen gewöhnlich aus tuberkulöser Erkrankung der retropharyngealen Lymphdrüsen oder der Wirbelsäule. Diese Drüsen atrophieren aber im vierten Lebensjahr. Diese Pat. ist jedoch 25 Jahre alt. Dürfte es nicht also eher ein latero-pharyngealer Abszess sein, der sich in den Pharynx vorwölbt?



Dan McKenzie: Beim Retropharyngealabszess besteht keine Notwendigkeit von aussen zu operieren. Beim lateralen Pharyngealabszess, der von den tiefen Zervikaldrüsen ausgeht, kann von aussen geöffnet werden. Handelt es sich um eine Knochenerkrankung, so soll der Abszess so eröffnet werden, dass er aseptisch gehalten werden kann, er soll daher nicht vom Munde aus eröffnet werden. Bei Abszessen jedoch, die von retropharyngealen tuberkulösen Lymphdrüsen ausgehen, ist die Eröffnung von der Mundhöhle angezeigt.

Irwin Moore: Fall von syphilitischer Kehlkopferkrankung.

38jährige Frau. Der Fall ist in der Dezembersitzung als zweifelhafte maligne Erkrankung der ary-epiglottischen Falte und Ventrikularregion auf der linken Seite vorgestellt; es bestand völlige Parese des linken Stimmbandes. Die Meinungen waren geteilt, ob es sich um eine tuberkulöse oder eine maligne Erkrankung handelte. Da der Zustand sich auf JK und Hg nicht besserte, so gewann die Wahrscheinlichkeit für sich, dass es sich um eine maligne Erkrankung handelte. Es wurde im Januar ein Stück zwecks mikroskopischer Untersuchung entfernt. Diese ergab entzündliche Reaktion unter der Oberfläche, aber nichts Malignes. Ende Februar wurde Pat. mit Stenoseerscheinungen in das Hospital aufgenommen und tracheotomiert. Unter zwei Einspritzungen von Galyl[1]) besserte sich der Zustand des Kehlkopfes erheblich, die Schwellung ging zurück, so dass Pat. bei verschlossener Kanüle atmen konnte, die Heiserkeit hat erheblich nachgelassen.

L. H. Pegler: Fall von nervöser oder funktioneller Aphonie.

Soldat mit Zeichen chronischer Laryngitis, besonders Verdickung der Aryknorpel. Bei der Aufforderung zu aphonieren, zögern die Stimmbänder bei der Adduktion und kommen nicht völlig aneinander. Es handelt sich um die Frage, ob die Aphonie eine nervöse ist oder durch die chronische Laryngitis bedingt ist.

(Nach dem offiziellen Sitzungsbericht.)

b) Oto-laryngologischer Verein in Kristiania.

Sitzung vom 11. Oktober 1917.

Vorsitzender: Uchermann.
Schriftführer: Galtung.

Uchermann führte ein Vulnus scissum nasi eines 10jährigen Knaben vor. Die Wunde war anfänglich so zusammengenäht, dass die Nasenspitze in der rechten Nasenhöhlung lag.

Uchermann führte das Präparat eines kastaniengrossen glatten Tumors vor, der von der Zunge einer etwa 35jährigen Frau hinten in der Mittellinie entfernt worden war. Es stellte sich heraus, dass er aus Thyreoideagewebe bestand

1) Französisches Präparat, eine Kombination von Arsen und Phosphor, in England und Frankreich viel an Stelle von Salvarsan angewandt.



(Pathol.-anatomisches Institut). Die Geschwulst erzeugte einige nervöse Empfindungen im Rachen. Die Schilddrüse selbst erschien normal.

Uchermann besprach den Fall eines Larynxabszesses bei einem 40jährigen Landmann. Nach einer Erkältung fanden sich 8 Tage vor der Aufnahme allmählich zunehmende Halsschmerzen beim Schlucken ein, in den letzten Tagen auch Dysphagie und Dyspnoe. Die Untersuchung erweist starkes Oedem der Vorderfläche des Kehldeckels sowie Rötung und Schwellung der linken Plica ary-epiglottica abwärts gegen das Stimmband hin, das nicht zu sehen ist. Det. Salicyl. natric. Am nächsten Tage spontane Oeffnung des Abszesses innen und hinten in der Höhlung des Kehlkopfes, worauf die Schwellung rasch abnahm. — Abszesse des Kehlkopfes sind verhältnismässig selten, kommen meist nach Traumen (Fremdkörpern) vor, was hier nicht nachgewiesen werden konnte.

Uchermann führte einen 15jährigen, an Tuberculosis nasi et maxillae superioris leidenden Knaben vor. An der rechten Wange war eine knotige, vom Periost ausgehende Schwellung zu sehen. In der rechten Nase, am Septum und den Conchae zahlreiche Ulzerationen und Infiltrate. Die Nase wurde durch Aussenschnitt geöffnet und die Weichteile der Wange von der Vorderfläche des Oberkiefers gelöst. Es liessen sich keine tuberkulösen Herde nachweisen, nur verdicktes Periost. Das Septum wurde teilweise entfernt (Fensterresektion). Eine spätere Untersuchung des Antrum Highmori ergibt in der Höhlung nur verdickte Schleimhaut, keine Tuberkeln.

Uchermann teilte mit, dass während seiner Abwesenheit Anfang August v. J. der in der vorigen Sitzung besprochene Fall eines Frontallappenabszesses an einem Rezidiv gestorben sei. — Der früher besprochene Fall einer Larynxstenose bei einem Kinde (behandelt durch Spaltung der Stenose und Aufblockung nach Uchermann's Methode) ist als geheilt entlassen worden.

Leegaard führte vor: 1. Das Präparat eines grossen retronasalen Sarkoms eines $4^1/_2$jähr. Mädchens mit tödlichem Verlauf und Metastasen in der Leber. (Demonstration des mikroskopischen Präparats.)

2. Einen 17jährigen jungen Mann, der wegen eines retronasalen Fibroms — Rezidiv nach einer Operation vor $1^1/_2$ Jahren — operiert worden war. (Die Fälle werden später näher beschrieben werden.)

Gording: Drei Fälle von Wunddiphtheritis nach einer Mastoidalaufmeisselung.

Wunddiphtheritis gehört glücklicherweise zu den sehr selten vorkommenden Komplikationen. In diesem Falle war die Ansteckungsquelle bei einem kleinen Pat. mit einer wenig hervortretenden und darum von dem betreffenden Arzt nicht diagnostizierten Nasendiphtheritis zu suchen. Bei zwei der angegriffenen Pat. wurden D.-B. sowohl in der Wundhöhle wie in Nase und Hals nachgewiesen. Bei dem dritten Pat. glückte es aber, trotz der wiederholt von Hals, Nase und Wundfläche entnommenen Proben nicht, Bazillen nachzuweisen, wohl darum, weil einige Tage vor der Anordnung der Probezüchtung 1 proz. Lapisumschläge in der Wundhöhle angelegt worden waren. Dass man es auch hier mit Bazillen zu tun hatte, erwies zunächst das diphtheroide Aussehen der Wunde und ferner der Umstand,

dass die Mutter des Pat. etwa 3 Wochen nachdem das Kind, um zu Hause isoliert zu werden, aus der Klinik entlassen worden war, von einer heftigen Halsdiphtheritis befallen wurde, die eine besonders energische Serumbehandlung (16000 I.-E.) erforderte.

Sitzung vom 13. Dezember 1917.

Vorsitzender: Uchermann.
Schriftführer: Galtung.

Leegaard: Frontallappenabszess.

Demonstration eines 22jährigen Mannes, der 3 Monate zuvor wegen eines von einem Empyema sinus frontalis ausgehenden Frontallappenabszesses operiert worden war. (Der Fall wird später ausführlich beschrieben werden.) Diskussion.

Uchermann führte einen 38jährigen Landmann vor, der 3 Jahre lang an einer Verstopfung der Nase unter Absonderung von Eiter und Krustenbildung gelitten hatte, kein übler Geruch. Vor 14 Tagen ein Anfall epileptiformer Krämpfe mit Bewusstlosigkeit, wobei er sich in die Zunge biss. Der Anfall stellte sich morgens, als er noch lag, ein. Er schlief darauf fast den ganzen Tag. Am nächsten Tage ein ähnlicher Anfall. Er hat sich danach ruhig zu Hause verhalten. Ab und zu etwas diffuser Kopfschmerz, sonst Wohlbefinden. Der Pat. ist früher stets gesund gewesen. Keine nervöse Belastung. Kräftiges Aussehen. Puls und Temperatur normal. In beiden Nasenhälften eine Menge nicht übelriechender Krusten sowie purulentes Gerinnsel. Nach Entfernung der Krusten findet man das ganze Os ethmoideum auf beiden Seiten so gut wie ausgefüllt mit polypoidem Gewebe, das vermittels des Konchotoms entfernt wird. Wird nach einmonatigem Aufenthalt, während dessen er vollständig gesund war, entlassen. Behandelt sich nunmehr selbst mit Gottstein's Tamponade und Ausspülungen mit der Schwartzeschen Röhre. Hier scheint somit ein Fall nasaler Reflexepilepsie vorzuliegen. Hätte es sich um eine Frau gehandelt, würde man vielleicht von Hystero-Epilepsie geredet haben.

Diskussion: Gording.

Uchermann: Ethmoiditis chronica. Sinusitis frontalis. Frontalneuralgie.

21jähriger Matrose. Aufgenommen am 15. 8. Nach Masern und einer Erkältung vor bzw. $4^1/_2$ und $2^1/_2$ Monaten purulenter, teilweise übelriechender Ausfluss aus der Nase sowie Schmerzen um und namentlich über dem rechten Auge mit etwas Schwellung. Nichts im Antrum Highmori. Nach Entfernung der vorderen, eiterhaltigen Ethmoidalzellen und Ausspülung des Sinus frontalis (Eiter) wurde er am 4. 10. geheilt entlassen. Fand sich am 21. 11. wegen rezidivierender Schmerzen über dem rechten Auge und darauffolgendem geringen Eiterausfluss der Nase wieder ein. Bei der Aufnahme fand man keinen Eiter, das Spülwasser war klar. Der untere Teil der vorderen Wand des Ductus frontalis wurde mit Watson William's Konchotom entfernt, worauf weite Passage. Wurde am 28. 11. entlassen. — Die Verengerung des Ductus frontalis ist sicher eine häufige Ursache


rezidivierender Frontalsinusitis mit Neuralgie und lässt sich durch intranasale Eingriffe, also ohne Radikaloperation, leicht beseitigen.

Uchermann: Angeborene Atresia choanalis ossea.

14tägiges Mädchen, einen Monat zu früh geboren. Beide Choanen sind fast völlig verschlossen. Mit der Sonde lässt sich eine knochige Wand fühlen. Ab und zu wird etwas Luft durch den Nasenschleim gepresst. Nahrung wird wesentlich vermittels Löffels eingeflösst. Im Rachen nichts zu sehen. Keine Operation. Die Pat. liegt in der Kinderabteilung und wird am folgenden Tage wieder nach Hause gebracht. Soll später gestorben sein.

Roll-Hansen berichtete einen Fall von Blutung aus dem Rachen eines 33jährigen Mannes mit phlegmonöser Angina.

Die erste Blutung war gering und begann 4 Tage nach der Inzision. Die nächsten 4 Tage verliefen ohne Blutung. Danach aber stellten sich tägliche Blutungen ein, die am dritten Tage gefährlich wurden und die Unterbindung der Carotis externa erforderten. Danach Aufhören jeder Blutung. Der Fall wird in der „Medicinsk Revue" besprochen. Galtung.



Für die Redaktion verantwortlich Prof. Dr. G. Finder, Charlottenburg, Augsburger Str. 38.
Druck von L. Schumacher, Berlin N. 4.

Jahrgang XXXIV. April 1918. No. 4.

Internationales Centralblatt
für
Laryngologie, Rhinologie
und verwandte Wissenschaften.

Unter ständiger Mitarbeiterschaft
von

W. Albrecht (Tübingen), **L. Bayer** (Brüssel), **G. Bradt** (Berlin), **Calamida** (Mailand), **O. Chiari** (Wien), **R. Dreyfuss** (Strassburg), **O. T. Freer** (Chicago), **W. Freudenthal** (New York), **v. Gilse** (Haarlem), **Gontier de la Roche** (Toulon), **F. Hanszel** (Wien), **H. Hecht** (München), **R. Hoffmann** (Dresden), **G. Jonquière** (Bern), **R. Kotz** (München), **Ino Kubo** (Fukuoka), **Lautmann** (Paris), **E. J. Moure** (Bordeaux), **Nadoleczny** (München), **Polyak** (Budapest), **Schlittler** (Basel), **O. Seifert** (Würzburg), **W. Sobernheim** (Berlin), **A. von Sokolowski** (Warschau), **E. Stangenberg** (Stockholm), **R. Steiner** (Prag), **Tapia** (Madrid)

herausgegeben
von

GEORG FINDER
Berlin.

Monatlich erscheint eine Nummer,
am Schlusse des Abonnementsjahres Titel, Namen- und Sachregister.
Preis des XXXIV. Jahrgangs (Januar—Dezember 1918) **15 Mark.**

Berlin 1918.
Verlag von August Hirschwald.
NW., Unter den Linden 68.



Internationales Centralblatt

für

Laryngologie, Rhinologie

und verwandte Wissenschaften.

Jahrgang XXXIV. Berlin, April. 1918. No. 4.

I. Referate.

a) Allgemeines, obere Luftwege.

1) **Wilms. Heilung der Trigeminusneuralgie durch Röntgenbestrahlung.** *Münchener med. Wochenschr. No. 1. S. 7. 1918.*

Günstige Erfolge bei Neuralgien sowohl entzündlicher wie rheumatischer Natur veranlassen den Verf., alle Fälle, welche nicht auf die üblichen internen Mittel reagieren, zu bestrahlen. Erst wenn diese Therapie versagt, soll zu Alkoholinjektionen oder Extraktion gegriffen werden. KOTZ.

2) **R. Kraus** (Buenos Aires). **Ueber eine neue Behandlungsmethode des Keuchhustens.** 3. Mitteilung. *Wiener klin. Wochenschr. No. 16. 1917.*

Bericht über weitere günstige Erfolge einer Behandlung mit Autovakzine, die alle Heilversuche mit den anderen üblichen Mitteln weitaus übertraf.

HANSZEL.

3) **F. Musil. Weitere Mitteilungen über die Behandlung von Lungenaffektionen mittels Vibroinhalation.** *Wiener med. Wochenschr. No. 17. 1917.*

Angeblich günstige Erfolge besonders dann, wenn die Inhalationstherapie mit anderen physikalischen Heilmethoden kombiniert angewendet wird.

HANSZEL.

4) **L. Teleky** (Reservespital Klosterneuburg). **Erfahrungen mit dem Vibroinhalationsapparat.** *Wiener klin. Wochenschr. No. 36. 1917.*

Versuche mit dem Vibroinhalationsapparat bei Tuberkulose ergaben kein ermutigendes Resultat. HANSZEL.

5) **J. Flesch** (Wien). **Meine Erfahrungen mit dem Vibroinhalationsapparat.** *Wiener klin. Wochenschr. No. 39. 1917.*

Der Autor findet das Vibroinhalationsverfahren zur Behandlung unkomplizierter Bronchitiden ohne Emphysem als Anreger der Atmungsgymnastik nur als

Mobilisator der Bronchialsekrete bestenfalls geeignet. Zwei schwertuberkulöse Patienten bekamen im Anschlusse an die Inhalation abundante Lungenblutungen.

HANSZEL.

6) **F. Musil** (Wien). **Weitere Mitteilungen über die Behandlung von Lungenaffektionen mittels Vibroinhalation.** *Wiener med. Wochenschr. No. 42. 1917.*

Bericht über 1000 Fälle. Der Erfolg sei ein durchaus befriedigender. Bei schweren Phthisen eignet sich der Dr. Bayer'sche Doppelapparat. HANSZEL.

7) **W. Lorenz** (Wien). **Erfahrungen mit dem Vibroinhalationsapparat.** *Wiener klin. Wochenschr. No. 47. 1917.*

Eine Gesundheitsschädigung oder eine durch die Vibroinhalation hervorgerufene Verschlechterung der Phthisiker konnte in keinem Falle nachgewiesen werden, im Gegenteil waren fast alle Kranke, natürlich in wechselndem Grade, mit der eingeleiteten Behandlung zufrieden. HANSZEL.

8) **H. Bayer** (Wien). **Zur Frage der Vibroinhalation.** *Wiener klin. Wochenschr. No. 47. 1917.*

Erwiderung auf den Artikel: „Meine Erfahrungen mit dem Vibroinhalationsapparat." Von Dr. Teleky. Wiener klin. Wochenschr. No. 36. 1917.

Bayer vermisst u. a. in Dr. Teleky's Mitteilung jegliche Angaben über das subjektive Befinden der Patienten während der Vibroinhalationskur und meint, dass Teleky nur schädigende Momente angeführt hat, wogegen andere Kollegen übereinstimmend Nachlassen des Nachtschweisses, Schwinden des Fiebers, Milderung des Hustenreizes, Erleichterung der Expektoration, Vermehrung des Appetits und Schwinden der Mattigkeit angaben. HANSZEL.

9) **L. Teleky** (Wien). **Erwiderungen auf die Ausführungen Dr. H. Bayer's und Dr. W. Lorenz'.** *Wiener klin. Wochenschr. No. 47. 1917.*

Zusammenfassend betont Teleky nochmals, dass er in dem Vibroinhalationsverfahren kein „Heilmittel gegen Tuberkulose" sieht, noch weniger „das Ideal eines Tuberkulosebekämpfungsmittels". HANSZEL.

10) **L. Réthi** (Wien). **Lymphosarkom und Radium.** *Wiener med. Wochenschr. No. 49. S. 2190. 1917.*

In einem Falle von Lymphosarkom des Nasenrachenraumes mit Drüsen hinter dem Kieferwinkel hatte Réthi von der Anwendung des Radiums nach Operation günstigen Erfolg. — Verwendung eines Radiumträgers mit 14 mg Radium durch 2mal 48 Stunden. — Vorstellung des Patienten in der k. k. Gesellschaft der Aerzte in Wien am 16. November 1917. HANSZEL.

11) **S. C. Beck. Ein Beitrag zur Kenntnis der Wirkung des Neosalvarsans auf die sogenannten lokalen Spirochäten.** *Med. Klinik. No. 12. 1918.*

Bei einem 6jährigen Mädchen mit Noma, ausgehend von der Schleimhaut der linken Wange, war die gewöhnliche Behandlung nicht imstande, dem weiteren Fortschreiten des Prozesses Einhalt zu tun; erst die lokale Applikation von Neo-

salvarsan (0,3 gut vermischt mit 1,0 Bolus und auf die gangränöse Masse sowie auf das angrenzende gesunde Gewebe reichlich aufgestreut), Anlegen eines Verbandes, der jeden zweiten Tag gewechselt wurde und weitere Anwendung des Neosalvarsans brachte ausserordentlich rasch Heilung.

SEIFERT.

12) **Wichmann. Intravenöse Anwendung neuer chemotherapeutischer Mittel bei Haut- und Schleimhauttuberkulose.** Aerztl. Verein zu Hamburg, Sitzung vom 5. Juni 1917. *Berliner klin. Wochenschr. No. 35. S. 857. 1917.*

Unter den verwandten Kupfer-Arsen-Goldpräparaten erzielte W. die besten Erfolge mit dem Natriumsalz einer Aminoaurophenolkarbonsäure (ein Fall von Genitaltuberkulose, eine Tbc.-Knochenfistel, ein Lupusfall günstig beeinflusst). Demonstration der Heilungsvorgänge an histologischen Präparaten.

R. HOFFMANN.

13) **Willy Pfeiffer** (Frankfurt a. M.). **Ortizon-Kieselsäurepräparate bei Hals-, Nasen- und Ohrenleiden.** *Deutsche med. Wochenschr. No. 2. S. 37. 1918.*

Um das Ortizon (ein 30proz. säurefreies Wasserstoffsuperoxydpräparat) für die Therapie in den oberen Luftwegen und im Ohr nutzbar zu machen, musste es sich durch den Pulverbläser fein zerstäuben lassen. Bei Versuchen, die P. in dieser Beziehung anstellte bzw. anstellen liess, zeigte sich, dass eine Verbindung von 90 Teilen Ortizon mit 10 Teilen Kieselsäure—Salusit C (im Mörser fein pulverisiert) ein gut zerstäubbares Pulver darstellte. Seine Anwendung ist überall da am Platze, wo eine schonende mechanische Reinigung und eine wirksame Desinfektion erwünscht ist, also bei eitriger oder schleimig eitriger Sekretion, bei Krusten- und Borkenbildung in den oberen Luftwegen und im Ohr; auch zur Blutstillung bei Operationen wird es mit Vorteil verwendet.

Salusit lässt sich auch mit Anästhesin oder Zykloform, mit Protargol, mit Kaliumpermanganat verbinden, so dass für dieses Präparat ein weiteres Indikationsfeld im Gebiete der Ohren-Nasen-Kehlkopferkrankungen vorhanden ist. (Ref. hat das Ortizon besonders in der Nase mit Vorteil verwandt, die Verbindung mit Salusit scheint ihm wegen der Möglichkeit feiner Zerstäubung besonders beachtens- und empfehlenswert.)

R. HOFFMANN.

b) Nase und Nasenrachenraum.

14) **Oskar Gassner. Ueber das Vorkommen von Zähnen in der Nasen- und Kieferhöhle.** *Inaug.-Dissert. Würzburg 1917.*

Im Anschluss an einen auf der Würzburger Universitätsklinik (Prof. Seifert) beobachteten Fall von Milchzahn im linken unteren Nasengang, der als erbsengrosser glatter kugeliger Tumor imponierte, geht Verf. an der Hand der Literatur auf die Diagnose, Differentialdiagnose, Aetiologie und Symptomatologie von Zähnen in Nase und Kieferhöhle näher ein. Es handelt sich bei den Zähnen in der Nase entweder um eine Inversion des Zahnkeims oder um überzählige Zahne, bei welchen eine Einstülpung des Zahnkeims von der Mundhöhle in die Nasenhöhle stattfindet, bevor die Gaumenspalte geschlossen ist, oder drittens um eine Ver-

lagerung des Os intermaxillare oder viertens um Fälle, in denen zwar keine Verlagerung des Zahnkeims vorliegt, wo also der Zahn an normaler Stelle sitzt und mit der Krone nach unten gerichtet ist, wo aber die Wurzel zu lang und in die Nasenhöhle hineingewachsen ist (hierher gehört das von Goethe beschriebene interessante Präparat, Schweizer Reise 6. September 1799). Eine fünfte seltene Entstehungsursache sind Traumen (bisher 3 Fälle berichtet). Schliesslich haben einige Autoren das Vorkommen von Zähnen in der Nase mit Lues in ätiologische Beziehung gesetzt und von Hansemann ist das erbliche Vorkommen dieser Anormalität in 5 Generationen einer Familie berichtet.

Bei den 15 bisher mitgeteilten Fällen von Zähnen in der Kieferhöhle handelt es sich um invertierte, d. h. um 180° gedrehte, mit der Krone nach oben gerichtete Zähne.

FINDER.

15) **Lannois** und **Moutet. Néoplasma (Osteosarkom) des Oberkiefers mit Radium behandelt.** *Société médico-chirurgicale milit. de la 14ème région. 21. Aug. 1917.*

Soldat mit mächtiger Auftreibung des rechten Oberkiefers und Durchbruch des Tumors nach der Nase, sowie in die Orbita. Einlegen von 3 Radiumtuben von insgesamt 88 mg, zusehends Verkleinerung des Tumors, erkenntlich auch daran, dass die Nase wieder durchgängig wird und der Bulbus wieder in seine normale Lage zurückkehrt.

Molinié und Lannois berichten über erfolgreiche Gesichtsplastiken unter Benutzung eines Hautknochenlappens aus der Stirne. Keine andere Stelle der Körperoberfläche eignet sich so gut zur Entnahme von Material wie diese.

SCHLITTLER.

16) **A. Heuser** und **P. Haren** (Strassburg). **Okkulte Nebenhöhlenerkrankungen und Neuritis optica.** *Münchener med. Wochenschr. No. 9. S. 239. 1918.*

Die Arbeit berichtet über einen Fall von beiderseitiger Neuritis optica, bei dem trotz vollkommenen Fehlens jedweder Anhaltspunkte für eine Nebenhöhlenerkrankung auf Veranlassung des Ophthalmologen Siebbein und Keilbeinhöhle operativ angegangen und tatsächlich eiterhaltig gefunden wurden. Der Erfolg (Schwinden der Augensymptome) rechtfertigte den Eingriff. Dass in ähnlichen Fällen auch einmal durch konservative Nebenhöhlenbehandlung Heilung zu erzielen ist, zeigt ein zweiter Fall, während ein dritter als Beispiel dient, dass unter Umständen die Augensymptome nicht durch die bestehende Nebenhöhlenaffektion bedingt sein können, sondern durch ein ausserdem noch vorhandenes Nervenleiden (multiple Sklerose).

KOTZ.

17) **Curt Froboese** (Berlin). **Missbildung der Lamina cribrosa des Os ethmoidale als Ursache eitriger Meningitis.** *Berliner klin. Wochenschr. No. 51. S. 1219. 1917.*

F. beschreibt eine Missbildung der Lamina cribrosa, die eine tödliche Meningitis verursachte. In diesem Falle steht die Crista galli nicht genau in der Mittellinie, sondern parallel zu dieser 5 mm nach rechts. Die beiden Hälften der Lamina cribrosa sind asymetrisch. Die rechte, welche in mittlerer Höhe liegt, ist

schmal, hat normale Gestaltung — etwa die Form eines langen Rechtecks mit abgerundeten Ecken — und zahlreiche kleine Löcher, Dicke 1 mm. Die linke ist ungleich grösser (etwa 1,5 cm breit und 2,5 cm lang) und stellt einen relativ dickwandigen, unregelmässig geformten Trichter dar, der von oben gesehen erst flacher, dann steiler abfällt und nach unten zu eine ovale Oeffnung hat, in der eine mittelgrosse Erbse gut Platz hat. Die Oeffnung ist absolut glattrandig und gleichmässig geformt, der Trichter von Dura ausgekleidet, die noch durch das Loch hindurch geht und nicht geschlossen, sondern fransenartig aufgefasert und missfarbig ist.

Nachforschungen ergaben, dass die Verstorbene kurz vor ihrer Erkrankung bei einem Nasen-Ohrenspezialisten gewesen war, der im linken Nasenloch hoch oben einen Polypen festgestellt hatte. Nach der Untersuchung soll mehrfach Nasenbluten aufgetreten sein. F. deutet den Fall so, dass der bei der Sektion festgestellte Trichter in der Lamina cribrosa von einer sackförmigen Duraausstülpung ausgefüllt und diese nach aussen von Nasenschleimhaut überkleidet war. Diese Duraausstülpung hat klinisch als Polyp imponiert. Beim Versuch der Exstirpation wurde der Durasack angerissen und die Infektion der Meningen ermöglicht.

R. HOFFMANN.

18) **v. Hansemann** (Berlin). **Die Perforation der Lamina cribrosa durch Luftdruck.** *Berliner klin. Wochenschr. No. 18. S. 430. 1917.*

H. sah in mehreren Fällen von Granat- und Minenverletzungen eine eigenartige Perforation der Lamina cribrosa. Der Schädel war gar nicht betroffen, aber die Explosion hatte in grosser Nähe der Verwundeten stattgefunden. Die Lamina war quer, längs oder unregelmässig gesprungen und die Sprungränder so nach dem Schädelinnern durchgedrückt, dass man deutlich sehen konnte, dass die Perforation von unten nach oben, also von aussen nach innen erfolgt war. In der Umgebung der Sprünge befand sich eine Sugillation. Die Sprünge können auf die Lamina beschränkt sein oder auf die Orbitaldächer übergreifen, doch reichen sie niemals sehr weit nach den Seiten hin; sie können nur einige Millimeter lang sein. Ist die Verletzung eine gröbere, so kann die Dura perforiert sein, sonst tritt der Sprung erst zutage, wenn man die Dura abzieht. Wenn die Einwirkung gross genug war, findet man mit oder ohne Verletzung der Dura neben den Bulbi olfactorii eine leichte und ganz oberflächliche Zertrümmerung der Gehirnsubstanz, die in ihrer Ausdehnung der Grösse der Laminaverletzung durchaus entspricht.

Niemals waren ausgedehnte Zertrümmerungen der Hirnsubstanz vorhanden.

Nach v. H. kommt die Perforation und die weiteren Veränderungen zweifellos durch plötzlich gesteigerten Luftdruck zustande. Ein Luftdruck, der imstande ist, einen Menschen umzuwerfen, kann auch eine so dünne Knochenlamelle wie die Lamina cribrosa — die dünnste Stelle der ganzen Schädelkapsel — durchbrechen. Wenn die Dura unverletzt bleibt, wird die Verletzung ausheilen können; es kann aber dadurch auch eine Infektionspforte gebildet werden und vielleicht auch der plötzliche Tod eintreten. Vielleicht gehören in letzterer Beziehung hierher die Fälle, in denen Menschen in der Nähe einer Explosion sofort tot sind, ohne Verletzungen davonzutragen.

v. H. sah im ganzen 10 hierher gehörige Fälle. Bei 9 von diesen waren andere Kopfverletzungen nicht vorhanden, nur bei einem fanden sich solche gleichzeitig.

Jedesmal erwies sich die Lamina cribrosa als ungewöhnlich dünn, im übrigen von der verschiedensten Gestalt, auch eine trichterförmig eingezogene Lamina war dabei.

Die anatomischen Verhältnisse der Lamina cribrosa, ihre verschiedenen Varianten und verschiedene Disposition für eine Verletzung werden ausführlich erörtert.

R. HOFFMANN.

19) **Max Halle. Intranasale Freilegung von Tränensack und Tränennasengang zur Entfernung eines Fremdkörpers bei dreieinhalbmonatigem Säugling.** Vereinigte ärztl. Ges. zu Berlin, Sitzung v. 7. Nov. 1917. *Deutsche med. Wochenschrift. No. 48. S. 1519. 1917.*

Bei dem kleinen Patienten war das Ende einer Sonde im Tränennasengang stecken geblieben und hatte eine Eiterung hervorgerufen. Intranasale Entfernung. Rasche Heilung.

R. HOFFMANN.

20) **Pont. Rhinoplastik und Nasenprothese.** *Société médico-chirurgicale militaire de la 14ème région, Sitzung vom 21. August 1917.*

Die Nasenprothese ist nur angezeigt, wenn die Nasenplastik nicht möglich ist, oder ein schlechtes kosmetisches Resultat ergibt, endlich als Hilfsmittel während der Zeit bis die Plastik vorgenommen werden kann. Nähere Beschreibung von 4 entsprechenden Fällen von Autoplastik unter Benutzung von Rippenknorpel und Hautlappen aus Stirn und Wange. Abbildungen.

SCHLITTLER.

21) **Sturmann** (Berlin). **Ueber Absaugen der Sekrete.** *Münchener med. Wochenschrift. No. 49. S. 1596. 1917.*

Verf. macht gegenüber der Arbeit Loch (ebenda No. 46) Prioritätsrechte geltend.

KOTZ.

c) Mundrachenhöhle.

22) **Eichhorn** (Rostock). **Ist der Nervus facialis an der Innervation des Gaumens beteiligt?** *Zeitschr. f. Ohrenheilk. Bd. 76. S. 63.*

Die Frage wird übereinstimmend mit der Ansicht Réthi's gemäss den Erfahrungen der Rostocker Ohrenklinik verneint. Es gelangten zur Beobachtung Fazialisstörungen bei 8 zerebralen Lähmungen, 2 Brücken- bzw. Kernlähmungen und 41 peripheren Lähmungen. Bei 110 aufeinander folgenden Fällen von akuter Mittelohrentzündung konnte entgegen den Erfahrungen Mann's keine einzige Gaumenlähmung festgestellt werden.

KOTZ.

23) **Barbezat** (Basel). **Ueber das gutartige Epithelioma spino- et basozellulare des harten Gaumens.** *Zentralbl. f. allg. Path. u. path. Anat. Bd. 28. No. 10. 1917.*

Ein 2 cm Durchmesser haltender kugliger Tumor wurde vom harten Gaumen eines 46jährigen Mannes entfernt. Die histologische Untersuchung ergab, dass es

sich um ein gutartiges Epitheliom handelte, das wahrscheinlich aus kongenital versprengten Epithelien der Mundschleimhaut entstanden ist, wobei aber sowohl Basalzellen als auch Riffzellen an der Versprengung mitbeteiligt waren.

SEIFERT.

24) **Oppenheim** (Wien). **Schwarze Haarzunge.** *Wiener klin. Wochenschr. No. 43. S. 1375. 1917.*

O. demonstriert in der Wiener dermatologischen Gesellschaftssitzung vom 22. März 1917 drei Fälle von verschiedengradiger Schwarzfärbung der Zunge und Verlängerung der Papillae filiformes bis zu 5 mm, die sich mit einem Spatel wie Haare hin- und herbewegen lassen. Diese drei Fälle wurden künstlich hervorgerufen durch täglich zweimalige Pinselung mit Tinctura Ratanhiae. — Vor der Pinselung waren alle drei Zungen normal.

HANSZEL.

25) **C. Nürnberg** (im Felde). **Hypertrophie und nachfolgende Totalgangrän der Tonsille.** *Med. Klinik. No. 12. 1918.*

22jähriger Soldat, der seit Jahren an Halsentzündungen litt und infolgedessen an beträchtlicher Hypertrophie der Gaumentonsillen. Infolge Gangrän stiess sich ohne Fieber und ohne Störung des Allgemeinbefindens, nur Schluckbeschwerden bestanden, der grösste Teil der linken Tonsille ab mit deutlich sichtbarer Demarkationslinie. Abgesehen von einigen Eiterpfropfen war eine akute Entzündung der Tonsille nicht vorausgegangen. Die nach Tagen erst im Abstrich gefundenen Plaut-Vincent'schen Bazillen sind wohl mit Sicherheit als nachträgliche Infektion anzusprechen.

SEIFERT.

26) **K. Gütig** (im Felde). **Ueber eine eigenartige Form phlegmonöser Halsentzündung.** *Wiener med. Wochenschr. No. 18. 1917.*

Beobachtung zweier Fälle von Phlegmonen um den Kehlkopf, wie solche von Bittorf (Feldärztl. Beilage zur Münchener med. Wochenschr. No. 43. 1916) beschrieben wurden.

HANSZEL.

27) **H. Marschik** (Wien). **Ueber Schussverletzungen des Pharynx und Oesophagus.** *Wiener klin. Wochenschr. No. 20. S. 636. 1917.*

Während die Schüsse des oberen Pharynx sich durch Komplikationen und Nebenverletzungen infolge der Nähe grosser Gefässe und Nerven und des Unterkiefers auszeichnen, besteht bei denen des unteren Pharynx und des Oesophagus die Gefahr hauptsächlich in der Infektion des Mediastinums; durch frühzeitige Operation gelingt es mit nahezu absoluter Sicherheit, die Ausbreitung der Infektion in den Thoraxraum zu verhüten.

HANSZEL.

d) Diphtherie und Croup.

28) **Istel** (Breslau). **Die lokale Behandlung der Diphtherie mit Antistaphin.** *Münchener med. Wochenschr. No. 5. S. 131. 1918.*

Das von Schmitz-Breslau hergestellte Präparat (Methylhexamethylentetraminpentaborat) zeigte im Kulturversuch eine stärker entwicklungshemmende

und länger andauernde Wirkung auf Diphtheriebazillen als H_2O_2 und bewährte sich auch klinisch gut. Die Behandlung geschieht in zweimal täglichen Einblasungen in Pulverform oder als Spray. KOTZ.

29) **Langer** (Charlottenburg). **Die Gramfestigkeit der Diphtheriebazillen und ihre praktische Bedeutung.** *Berliner klin. Wochenschr. No. 39. S. 943. 1917.*

Verf. hebt nochmals die praktische Bedeutung der von ihm angegebenen Gramfestigkeit der Diphtheriebazillen hervor und gibt nochmals eine genaue Vorschrift der Färbetechnik (er färbt neuerdings mit Brillantgrün). Die erforderlichen Lösungen müssen sorgsam vorbereitet und ungebraucht sein.

Die besondere Bedeutung der Entfärbungsmethode liegt darin, dass es mit ihr gelingt, bereits nach achtstündiger Bebrütung des auf Diphtheriebazillen zu untersuchenden Materials in über 83 pCt. der Fälle, eine sichere bakteriologische Diagnose zu stellen. R. HOFFMANN.

30) **Paul Rohmer** (Marburg). **Der Diphtherieherztod.** *Berliner klin. Wochenschr. No. 44. S. 1058. 1917.*

Sammelreferat der einschlägigen Arbeiten, sowie der Veröffentlichungen über die therapeutische Zufuhr von Adrenalin bei Diphtherie. R. HOFFMANN.

e) Kehlkopf und Luftröhre.

31) **Nadoleczny. Organische und funktionelle Stimmstörungen im Heeresdienst.** Aerztl. Verein München, Sitzung v. 24. Oktober 1917. *Deutsche med. Wochenschrift. No. 47. S. 1495. 1917.*

Erfahrungen der Abteilung für Sprach- und Stimmstörungen im Vereinslazarett k. Poliklinik München innerhalb zweier Jahre. 160 Fälle funktioneller Stummheit, Stimmverlust, Heiserkeit. Fast die Hälfte führt die Störung auf Erkältung zurück. Die wahren Ursachen aber sind Schreck, Angst, Unlust, Aerger. Der laryngoskopische Befund ist wechselnd hinsichtlich der Art des Stimmlippenschlusses und prognostisch unwichtig. Bei über 40 pCt. der Kranken finden sich im Kehlkopf Rötungen und Schwellungen, die aber ursächlich für die Stimmstörungen wegen ihrer Geringfügigkeit nicht in Betracht kommen können und aus verschiedenen Gründen auch als sekundär angesprochen werden müssen. Die örtliche Behandlung ging von der Ansicht einer primären organischen Erkrankung aus und war daher erfolglos. Die Uebungsbehandlung hatte 50 pCt. Erfolge, 27 pCt. Besserungen. Sie beansprucht zu viel Zeit, ist unsicher und gewöhnt die Kranken an zu lange Lazarettaufenthalte. Der Vorgang der plötzlichen Selbstheilung durch irgend ein auf die Psyche wirkendes Ereignis zeigt uns den richtigen raschen Weg zum Ziel. Nach suggestiver Vorbereitung im Einzelzimmer unter strengstem Abschluss von der Aussenwelt und Entziehung jeder Unterhaltung, auch des Tabaks, richtet sich die Behandlung nach der Eigenart des Kranken: Uebungen und Wachsuggestion, Hypnose, Muck'sches Verfahren, Ausschluss des Gehörs mit dem Barany'schen Lärmapparat nach Ulrich, Kaufmannsches Verfahren mit faradischen, nicht sinusoidalen Strömen, nicht am Kehlkopf. Jeweils immer Beseitigung der Störung in einer Sitzung:

Ergebnis: 96 pCt. Heilungen, d. h. Beseitigung des hysterischen Symptoms. Nur anfänglich 2 Misserfolge infolge mangelhafter Technik.

Uebungsbehandlung bei Schussverletzungen des Kehlkopfes und Schädigungen des Rekurrens war erfolgreich. Die Stimmen reichen mit vereinzelten Ausnahmen zum Beruf auch als Offizier oder Lehrer aus. Nicht selten werden organische Erkrankungen (Verletzungen, Rekurrenslähmungen) von psychogenen überlagert. Hier macht die Diagnose Schwierigkeiten. 4 Beispiele.

Zum Schluss wird auf die ausführliche Bearbeitung der funktionellen Stimmstörungen im Archiv f. Laryng., Bd. 31, H. 2, verwiesen. (Autoreferat.)

32) **E. Fröschels** (Wien). **Ueber motorische Aphasie.** *Wiener klin. Wochenschr. No. 20. S. 635. 1917.*

Vortrag in der Sitzung vom 4. Mai 1917 der k. k. Gesellschaft der Aerzte in Wien. Die Stummheit bei gutem Sprachverständnis teilt der Autor in die „Broka-Aphasie" und in die „expressiv-auditive" und begründet diese seine Einteilung.

HANSZEL.

33) **E. Fröschels** (Wien). **Hysterische Aphasie.** *Wiener med. Wochenschr. No. 29. S. 1276. 1917.*

Vorstellung eines 33jährigen Offiziers in der k. k. Gesellschaft der Aerzte, welcher nach einem Schuss ins rechte Auge einen epileptischen Anfall nach dem Jackson-Typus bekam. Er erwachte unter völliger Sprachlosigkeit und konnte nicht einen Laut nachsprechen, obwohl er volles Sprachverständnis besass, welcher Umstand die Diagnose motorischer Aphasie unwahrscheinlich machte. Mittelst zweimaliger Hypnose war die Aphasie behoben. HANSZEL.

34) **Kofler** (Wien). **Spastische Aphonie.** *Wiener med. Wochenschr. No. 28. S. 1241. 1917.*

Vorstellung eines Soldaten, der im Anschluss an eine Lanzenstichverletzung der Trachea im Felde tracheotomiert wurde, nach 14 Tagen dekanuliert werden konnte und seit August 1915 schon zehnmal tracheotomiert werden musste, jedesmal rasch wieder dekanuliert werden konnte. Es handelt sich um eine spastische Aphonie im Anschluss an eine Verletzung. HANSZEL.

35) **Ernst A. Meyer. Beiträge zur schwedischen Phonetik.** *Vox. H. 1. S. 4. 1916.*

Untersuchungen schwedischer Vokale mittels Röntgenaufnahmen, plastographischer, palatographischer Methoden, sowie über das Verhältnis zwischen Vokal und darauf folgendem Explosivlaut und über die Diphtongierung einiger Vokale.

NADOLECZNY.

36) **G. Panconzelli-Calzia. Ein Beobachtungskasten für phonetische Kinofilms.** *Vox. H. 4/5. S. 156. 1917.*

Ein Kasten, in dem ein Filmpositiv durch ein Fenster während des Abrollens mit einem Zeiss-Binokularmikroskop beobachtet wird. Der Film kann hin- und hergerollt werden. NADOLECZNY.

37) **Wilhelm Steinitz. Besprechungen von Grammophon-Instrumental-Aufnahmen in Berliner Schrift.** *Vox. S. 209. 1916 und Vox. S. 159. 1917.*

Aufnahmen verschiedener musikalischer Instrumente und Betrachtungen über die Güte und Reinheit der Wiedergabe.

NADOLECZNY.

f) Schilddrüse.

38) **Hunziker** (Aldiswyl bei Zürich). **Vom Kropf in der Schweiz.** *Korresp.-Bl. f. Schweizer Aerzte. No. 7. 1918.*

In dieser äusserst gründlichen Studie kommt Verf. zu der Ansicht, dass der Kropf in einer bestimmten Gegend zu verschiedenen Zeiten in sehr verschiedener Intensität auftrete. Die Gründe dazu sucht er in den klimatischen Verhältnissen, die stark von den geographischen Eigenschaften der Gegenden abhängen. Als Material benutzte er die sanitärischen Untersuchungsergebnisse der Rekrutierungen, die sich über 13 Jahre erstrecken. Dabei gelangte er schliesslich zu der Hypothese, dass die Häufigkeit des Kropfes vom Mangel an Jodsalzen und Phosphorsäure der mehr oder weniger oberflächlichen Erdschichten bewohnter Gegenden bedingt sei. Diese Salze werden in niederschlagsreichen Landstrichen viel stärker ausgelaugt als in warmen trocknen, und gehen dadurch den Vegetabilien bzw. der Bevölkerung verloren. So kommt es vor, dass der Kropf in trocknen Jahren in der Schweiz von 5,1 pCt. zu 2,9 pCt. heruntergeht. Einzelne Gegenden weisen eine konstant hohe Frequenz auf und zwar solche, wo die genannten Uebelstände des Auslaugens immer herrschen.

Verarmung des Bodens an Jod- und an Phosphorsalzen hängt auch von den Einflüssen der Jahreszeiten in bestimmten Gegenden ab. Dadurch erklärt sich der Widerspruch, dass gerade die Extreme in der Schweiz, warme Gegenden und kälteste Bezirke im Hochgebirge wenig mit Kropf behaftet sind. Denn bei ersteren tritt der Frühling und das Blühen zeitig ein, und die Wärme verbreitet sich rasch allgemein, so dass der noch nicht ausgelaugte Boden reichlich ausgenutzt wird. In den Gegenden über 1500 und 200 fallen die grössten monatlichen Regenmengen im März als Schnee und begraben die Vegetation bis im Mai und später, wo dann der Schnee nicht fortgeschwemmt wird, sondern unter der hellen Sonne verdunstet, so dass keine Auslaugung stattfindet.

Zwei erläuternde Karten der Schweiz mit Kurven sind beigegeben. Auch in Kurven verarbeitete Rekrutierungsergebnisse machen diese Tatsachen übersehbar.

Interessenten mögen diese eingehenden Studien in der Arbeit selbst nachlesen.

JONQUIÈRE.

39) **D. Pulvermacher** (Berlin). **Ueber Mastitis und Strumitis climacterica.** *Med. Klinik. No. 11. 1918.*

Die im Klimakterium auftretende Schilddrüsenvergrösserung kann nur durch den physiologischen Ausfall der Ovarialfunktion zu erklären sein. Bisweilen, wie bei einem der beobachteten Fälle, kam es sogar zu Störungen der Atmung, so dass in der Annahme eines malignen Tumors eine Operation vorgeschlagen wurde. Mit dem vollkommenen Aufhören der Menstruation war bald nichts mehr von der Schilddrüse zu fühlen.

SEIFERT.

g) Oesophagus.

40) **K. Imhofer** (Prag). **Ueber Verlegungen und Verletzungen der Speiseröhre durch Speisebissen.** *Würzb. Abhandl. Bd. 17. H. 10. 1918.*

Die für praktische Aerzte geschriebene Abhandlung gibt diesen die Wege an, wie sie bei der Untersuchung und Behandlung der die Speiseröhre verlegenden Nahrungsbissen-Fremdkörper vorzugehen haben. Für solche Fälle ist die Sonde noch lange nicht ausgeschaltet, aber die Art ihrer Anwendung und die dabei zu beobachtenden Vorsichtsmassregeln waren festzustellen. Die Oesophagoskopie ist nur bei wirklich strikten Indikationen gestattet, soll aber dann auch nicht lange hinausgeschoben werden.

SEIFERT.

41) **Melchior. Verschlucktes Gebiss im Oesophagus.** Med. Sektion der schles. Ges. f. vaterländ. Kultur zu Breslau, Sitzung vom 11. Mai 1917. *Berliner klin. Wochenschr. No. 41. S. 1001. 1917.*

Das Gebiss wurde durch Operation von aussen entfernt, nachdem ein dreimaliger Versuch dasselbe durch das Oesophagoskop zu extrahieren missglückt war. Bei der Operation, die 12 Tage nach Verschlucken des Gebisses vorgenommen wurde, fand sich das periösophageale Gewebe bereits ödematös durchtränkt, der Oesophagus durch trübe eitrige Flüssigkeit dilatiert, der fest verhakte Fremdkörper konnte erst nach Ablösung des sternalen Ansatzes des linken Kopfnickers mit dem Finger erreicht werden. Extraktion unmöglich. Erst nach Zertrümmerung in situ mittelst Knochenschere gelingt die Entfernung. Offene Nachbehandlung bei steiler Tieflage des Kopfes und Oberkörpers. Völlige Heilung.

R. HOFFMANN.

42) **K W. Eunike** (Elberfeld). **Zur Frage der Oesophagotomie.** *Med. Klinik. No. 10. 1918.*

In zwei Fällen, in denen das künstliche Gebiss bzw. die Gaumenplatte verschluckt worden war, gab die Röntgenoskopie über Sitz und Art des Fremdkörpers prompten Aufschluss. Durch Oesophagotomie liessen sich die beidemal recht fest eingeklemmten Fremdkörper entfernen. Unbedingt erforderlich ist, dass die Wunde drainiert wird und weiterhin ist das Einlegen einer Magendauersonde von besonderer Wichtigkeit.

SEIFERT.

II. Kritiken und Gesellschaftsberichte.

a) Wiener Laryngo-Rhinologische Gesellschaft.

Sitzung vom 7. Februar 1917.

K. Kofler demonstriert a) einen Fall von Schussverletzung des Larynx. Bei Aufnahme des Pat. in die Klinik steckte die Kanüle im Lig. conicum. Stimmlippen waren völlig frei und bewegten sich in normaler Weise. Subglottisch bestand eine breite rote Verwachsung zwischen rechter und linker Wand derart, dass zwischen der Synechie und der vorderen Wand eine gänsefederkiel-

dicke und zwischen ihr und der Hinterwand des subglottischen Raumes eine sehr kleine spaltförmige Kommunikation mit der Trachea bestand. Mit dem Ein- und Ausschuss musste die Kugel ihren Weg durch die unteren hinteren Partien beider Schildknorpel genommen haben. Zunächst wurde die Kanüle durch Tracheotomia superior tiefer verlegt. Drei Wochen danach sah man die obenerwähnte vordere subglottische Oeffnung schon viel grösser, während die hintere Oeffnung gleich gross geblieben war; ferner war die Synechie bereits etwas abgeblasst und die durch die ursprünglich zu hohe Lage der Kanüle bedingten Reaktionserscheinungen geschwunden. Zirka 3 Monate nach der Tracheotomie durchtrennte K. mit einem konchotomartigen Instrument vorsichtig die Synechie, wobei er besonders auf die hintere spaltförmige Oeffnung Rücksicht nahm, um hier das Epithel nicht zu verletzen, wodurch sonst vielleicht später eine Verwachsung vom Winkel, d. h. der hinteren Wand her entstanden wäre. Tags darauf waren die Wundflächen der Subglottis wieder verklebt, weshalb täglich eine Schrötter'sche Hartgummibougie eingeführt wurde. Die Verklebung wurde allmählich geringer und verschwand 12 Tage nách Durchtrennung der Synechie vollständig. Ungefähr 4 Monate nach der Tracheotomie konnte die Kanüle entfernt werden. Pat. hat eine völlig reine Stimme, atmet bei Ruhe und leichter Anstrengung völlig normal.

b) Fall von Extraduralabszess infolge Schussverletzung der Stirnhöhle.

Gewehrschussverletzung am 25. 10. 1915. Die Kugel drang in der Gegend des inneren Endes der rechten Augenbraue direkt von vorne in das Stirnbein ein. Unmittelbar darauf leichte Benommenheit, Schmerzen in den vorderen Partien der rechten Gesichtshälfte, mit dem rechten Auge konnte Pat. fast nichts sehen. Am selben Tage wurde die Kugel extrahiert; offene Wundbehandlung. Als die Wunde wegen eines längeren Eisenbahntransports nicht verbunden werden konnte, bildete sich ein Retentionsabszess, der in einem Garnisonlazarett eröffnet wurde. Im Dezember 1915 schloss sich die Wunde wieder. Pat. klagte ständig über Kopfschmerzen in der rechten Schläfe. Im Dezember 1916, nachdem die Wunde also ein Jahr lang geschlossen war, schwoll die Umgebung der Narbe an, Pat. fieberte und hatte starke Schmerzen. Aufnahmebefund: Rötung, Schwellung, Druckempfindlichkeit der Haut und Fluktuation über der Narbe; Temperatursteigerung bis 38°. Nasenbefund normal. Schmerzen in der rechten Gesichtshälfte und Reissen im rechten Auge. Nächsten Tag Operation in Narkose: Einschnitt in der alten Narbe, wobei sich viel Eiter entleerte, Freilegung der rechten Stirnhöhle, die sehr klein war und von normaler Schleimhaut bekleidet. Etwa $1^1/_2$ cm oberhalb der Stirnhöhle fand sich eine feine Fistel, aus der Eiter pulsierend herausfloss. Indem man der Fistel nachging, stiess man nach Durchmeisselung des Stirnbeinknochens auf einen Extraduralabszess, in dem ein kleines nekrotisches Knochenstück vorgefunden wurde; die Dura war mit morschen Granulationen überzogen. Sorgfältige Entfernung der Granulationen, leichte Tamponade und Jodoformgazedrainage im oberen Winkel der breit offen gelassenen Wunde, hierauf Exkochleation der Stirnhöhlenschleimhaut ohne Herstellung einer Kommunikation mit der Nase und separate Drainage im unteren Wundwinkel. Zurzeit völliges Wohlbefinden; der zum Duraabszess führende Wundgang hat sich bis über die Hälfte geschlossen und

sezerniert nicht mehr; die zur Stirnhöhle führende Fistel sondert noch schleimig-eitriges Sekret ab und bleibt noch drainiert.

c) Fall von rezidivierendem Speichelstein.

Pat. war im Jahre 1914 die Glandula submaxillaris wegen chronisch-eitriger Entzündung derselben (Abszedierung) exstirpiert worden; eine nach dieser Operation zurückgebliebene äussere Fistel hatte sich drei Monate später geschlossen, während die innere weiter geeitert hatte. April 1915 hatte sich die äussere Fistel wieder geöffnet und eitriges Sekret abgesondert. In der linken Mandelgegend bestand eine entzündliche Geschwulst, die bei flüchtiger Betrachtung einem Peritonsillarabszess glich. Dieselbe ging in den folgenden Tagen allmählich zurück. Die innere Fistel war mit einer dicken Sonde nicht sondierbar. Eine zweite Fistel bestand ausser am Halse knapp unterhalb des Unterkieferrandes mitten im Narbengewebe nach vorausgegangener Operation, aus ihr entleerte sich ständig Eiter. Ein Zusammenhang zwischen beiden Fisteln war nicht nachweisbar. Es gelang damals, einen 1 cm langen und 3 mm breiten Speichelstein durch die äussere Fistel zu entleeren, worauf die entzündlichen Erscheinungen in der Mandelgegend rasch zurückgingen. Bei der letzten Aufnahme des Pat. im Dezember 1916 war derselbe Befund: links das Bild wie bei einem Peritonsillarabszess, beide Fisteln Eiter sezernierend. Ein noch palpabler Rest der Glandula submaxillaris wurde exstirpiert, worauf die äussere Fistel sich schloss und die innere zu sezernieren aufhörte.

d) Anatomisches Präparat eines Pulsionsdivertikels des Oesophagus.

Der Fall war ösophagoskopiert worden, wobei das Rohr in den Divertikelsack gelangte; an einer kleinen Stelle fehlte die Schleimhaut, so dass die Muskularis freilag. Beim Hin- und Herschieben des Rohres konnte man deutlich die bohnengrosse Oeffnung sehen, die in das Divertikel führte. Tags nach Aufnahme in die Klinik Temperatursteigerung, Schmerzen in der linken Halsseite in Ringknorpelhöhe, Emphysem hinter dem Sternokleidomastoideus, nächsten Tag Emphysem des Halses bis zum Unterkiefer. Bei Besichtigung des Rachens sieht man Schwellung und Vorwölbung wie beim Retropharyngealabszess; es handelt sich aber nur um Oedem. Der Larynx durch diese dem Zungengrund sich anlegende Schwellung fast nicht zu sehen, daher auch Atembeschwerden; Dämpfung in den hinteren unteren Thoraxpartien. Zunahme des Emphysems im Gesicht. Fünf Tage nach der Oesophagoskopie Exitus.

Das anatomische Präparat zeigt ein verjauchtes Pulsionsdivertikel des Oesophagus; Periösophagitis mit Jauchung, Mediastinitis. Selten ist in diesem Fall noch der tiefe Sitz (22 cm von der Zahnreihe) und die Lokalisation des Eingangs in das Pulsionsdivertikel an der Hinterwand. K. weist auf das bei Divertikeln häufige Auftreten schwerer Entzündungserscheinungen und Komplikationen, selbst nach kleinsten, durch die Oesophagoskopie gesetzten Verletzungen, nach, die sonst ohne die geringsten Symptome heilen. Er erklärt dies durch das Vorhandensein von sehr virulenten Keimen in dem von faulenden Substanzen erfüllten Sack.

Diskussion: Glas erinnert an einen von Brünings zitierten Fall von

Exitus nach Oesophagoskopie bei Oesophagusdivertikel. Im Anschluss an einen von ihm auf der Klinik Chiari beobachteten Fall von linksseitiger Rekurrenslähmung, bei dem ein Mediastinaltumor angenommen wurde und für den nächsten Tag die Oesophagoskopie angesetzt war, bei dem jedoch in der Nacht Exitus eintrat und die Obduktion ergab, dass es sich um ein riesiges in ösophageales Gebiet vorgebauchtes Aneurysma handelte, mahnt er zu besonderer Vorsicht in diesen Fällen.

Pöllhöfer demonstriert eine Modifikation des Krause'schen Nasenpolypenschnürers für die hinteren Muschelenden. (Hergestellt bei der Firma Reiner.)

Sitzung vom 18. April 1917.

Gatscher: Zur Kasuistik der Steckschüsse im Mediastinum mit Beziehungen zur Speiseröhre. (Publiziert Monatsschr. f. Ohrenheilk. 51. Jahrg. S. 377. Referiert Centralbl. S. 336. 1917.)

Marschik hält nach seinen an der Front gewonnenen Erfahrungen sowohl in diesem Fall älterer Schussverletzung als auch bei den frischen Schussverletzungen des Oesophagus das Zuwarten für berechtigt, so lange keine bedrohlichen Erscheinungen auftreten; in diesem Falle freilich ist keine Zeit zu verlieren.

E. Glas demonstriert a) einen Fall von Karzinom des weichen Gaumens.

Probeexzision ergab Plattenepithelkarzinom. Dasselbe wurde 9 Stunden lang mit Radium bestrahlt und zwar 180 Milligrammstunden. Es ist eine wesentliche Besserung zu konstatieren.

Kofler hat von der wiederholten, jedoch immer nur kurze Zeit dauernden Radiumapplikation keine günstigen Resultate gesehen. Er kam daher auf den Gedanken, bei inoperablen Fällen, ferner dort, wo vitale Komplikationen, wie z. B. im Oesophagus, in der Trachea oder in den Bronchien nicht so leicht zu erwarten waren, nur grosse Dosen von Radium mit langer Einwirkung, z. B. 30 mg durch mehrere Tage bis zu einer Woche, ohne Unterbrechung entweder nach vorausgegangener partieller Entfernung des Tumors oder ohne solche anzuwenden. Er hatte damit ausgezeichnete Resultate, so in einem Fall von inoperablem Larynxkarzinom, der auch in der Gesellschaft vorgestellt wurde und jetzt über ein Jahr lang rezidivfrei ist. In einem Fall von malignem Tumor des Siebbeins, der sich gerade an der Dura begrenzte, wurde diese bei der Operation in Bohnengrösse freigelegt und später 30 mg Radium durch 4 Tage auf die Dura appliziert, ohne dass irgendwelche bedrohlichen Erscheinungen auftraten.

Marschik macht darauf aufmerksam, dass bei den malignen Tumoren der oberen Luftwege der entzündliche Teil eine wesentliche, oft die grösste Komponente der Tumormasse bildet; dieser entzündliche Teil wird durch die Strahlentherapie beeinflusst, aber auch durch Adrenalin- und Novokaininjektionen; man soll also nach der Strahlenbehandlung nie eine nachträgliche histologische Unter-

suchung unterlassen, um sicher zu sein, dass es sich nicht um ein entzündliches Infiltrat handelt.

F. Hanszel empfiehlt ebenfalls langdauernde Radiumwirkung, ist aber im Gegensatz zu Marschik der Ansicht, dass Radium in manchen Fällen auf die reaktiv entzündlichen Prozesse um den eigentlichen Tumor nur reizend wirkt, während der Tumor sich rückbildet.

v. Chiari hat schon mehrere maligne Nasenrachentumoren mit dem Erfolg mit Radium behandelt, dass sie bis auf kleine Reste verschwanden. Es hat aber immer ein Weiterwuchern der Neubildung in der Umgebung stattgefunden, so dass schliesslich die Pat. der Krankheit unterlagen.

L. Réthi betont ebenfalls, dass grosse Radiumdosen bzw. eine lange Einwirkung der Strahlen notwendig ist, wenn Aussicht auf Erfolg vorhanden sein soll. Am besten ist eine kombinierte Behandlung, indem man möglichst alles Krankhafte operativ entfernt und dann das Radium zur Anwendung bringt.

b) Tubuläres Karzinom der rechten Nase bei einem 50jährigen Mann, die ganze rechte Choane ausfüllend mit Vordringen in die rechte Kieferhöhle (Röntgenbefund) und starker Protrusio bulbi. Soll mit Radium und Röntgen behandelt werden.

c) Minenverletzung mit grossem Defekt der vorderen Stirnhöhlenwand während eines Erysipels völlig zur Ausheilung gelangt.

Ausgedehnte Impressionsfraktur des rechten Scheitels und der Stirnhöhlen. Debridement der Scheitelimpression, Debridement der Stirnwunde, beide Stirnhöhlen eröffnet und imprimiert, Entfernung der imprimierten Hinterwand und der Crista Galli im Feldspital. Röntgenbefund: Defekt der vorderen Wand und des Septums der Stirnhöhlen, 5 cm langer, 2 cm breiter ovalärer Defekt im rechten Stirnbein, die Kranznaht nach hinten überschreitend. Starke Eiterung der Stirnwunde, des rechten Ohres, der Scheitelwunde. Erysipel. Das Erysipel hat hier eine so eminente kurative Wirkung gehabt, wie sie durch keine noch so gelungene Plastik hätte erreicht werden können.

H. Marschik: Meine Erfahrungen am Kriegsschauplatze bestätigen die schon lange von verschiedenen Autoren betonte Forderung, dass Kriegsverletzungen der Nebenhöhlen, besonders aber Steckschüsse, möglichst bald radikal zu operieren sind. Auch die eben vorgestellten Fälle illustrieren diese Erfahrung, dass eben einmal eine verletzte Nebenhöhle nicht mehr ad integrum zurückkehrt. In ganz besonderem Masse aber gilt das von den Nebenhöhlen, die mit Verletzung der Schädelhöhle und seines Inhalts kompliziert sind. Nur die frühzeitige Radikaloperation und Herstellung glatter Wundverhältnisse vermag die in solchen Fällen immer drohende so ungünstige basale Meningitis mit einiger Sicherheit aufzuhalten. Dies wird auch durch die Ergebnisse der letzteren Kriegsperiode bewiesen, welche vermöge des stabilen Stellungskrieges, des günstigen und gut organisierten Transportwesens und der damit verbundenen frühzeitigen Ein-

bringung der Verwundeten ins Feldspital weit günstigere Resultate zeitigte als die Periode der zweiten Isonzoschlacht, wo die Verwundeten erst mehrere Tage nach der Verletzung, meist in schwer vereitertem Zustande einlangten und auch die Radikaloperation den ungünstigen Ausgang nicht mehr abwenden konnte. Bei der Nachbehandlung der so operierten Fälle empfiehlt es sich, den Tampon, solange keine Temperatursteigerung auftritt, möglichst lange liegen zu lassen, um dem eröffneten Arachnoidalraum Zeit zu lassen, sich durch Granulationsbildung gegen die infektiöse Aussenwelt abzudichten.

M. Hajek schliesst sich bezüglich der Dringlichkeit des operativen Eingriffs bei den oberen Nebenhöhlen Marschik an, möchte aber die Dringlichkeit für die Kieferhöhle nicht zugeben. Die Kieferhöhle verträgt für lange Zeit Fremdkörper und Geschossteile, ohne darauf gefährlich zu reagieren. Wir entfernen natürlich auch aus der Kieferhöhle jedes Geschoss, sobald wir dasselbe konstatiert haben, mit Rücksicht auf die besondere Leichtigkeit des operativen Eingriffs.

L. Réthi erinnert daran, dass das Erysipel zuweilen andere Erkrankungen günstig beeinflusst und dass speziell das Verschwinden von Sarkomen nach Erysipel beobachtet wurde.

d) ein traumatisches Empyem der Stirnhöhle (durch Killian's Radikaloperation geheilt) mit Rhinosklerom kombiniert.

Pat. erlitt am 10. 2. 1916 eine Minenverletzung des Gesichts, wobei besonders das obere Augenlid nahe dem inneren Winkel verletzt wurde. Es kam zur Fistelbildung, die unter konservativer Behandlung ausheilte, dann aber wieder spontan aufbrach. Am 22. 12. wurde Pat. operiert (Exkochleation des Fistelkanals), trotzdem konstante Eiterung und Verschwellung des rechten Auges, starke Kopfschmerzen. Bei der genauen Untersuchung im Februar 1917 fällt eine Verengerung der linken Nase auf, welche vom Trauma nicht betroffen war. Die Rhinoscopia posterior ergibt typische konzentrische Einengung der Choanen, welches Bild die Diagnose Rhinosklerom bei dem aus Piniaki in Galizien stammenden Soldaten sicher macht. Es handelt sich also in diesem Falle um ein Empyem der Siebbeinzellen und der Stirnhöhle bei infolge von Rhinosklerom verengerter Nase. Präliminare subperichondrale Resektion des hochgradig nach rechts deviierten Septums. Hierauf Radikaloperation der rechten Stirnhöhle. Die Operation ergibt starke Eiterung dieser Nebenhöhlen mit polypoider Degeneration der Schleimhäute. Epikritisch wäre der Fall so zu erklären, dass bei einer infolge von Rhinosklerom sehr verengten Nase die durch das Trauma (Minenverletzung) zustande gekommene Nebenhöhleneiterung mit Rücksicht auf die schlechten Abflussverhältnisse chronisch wurde und erst durch radikale Massnahmen beseitigt werden konnte.

G. Hofer: Demonstration eines Falles von torpider Halsphlegmone.

Es handelt sich um ein Sektionspräparat von einem 60jährigen Pat., dessen Anamnese kurz Folgendes zeigte: Vor 7 Monaten erkrankte der Pat. mit starker Schwellung des Halses, Fieber und mässigen Atembeschwerden. Wenige Tage

nachher schwanden die Symptome so spurlos und rasch, als sie aufgetreten waren. Vor 6 Wochen trat die Schwellung neuerlich auf und gleichzeitig heftigere Atembeschwerden, die sich binnen wenigen Stunden bis zur Suffokation steigerten. In diesem Zustande wurde der Pat. an die Klinik gebracht, woselbst sich eine starke, blasse Infiltration des Larynxeingangs feststellen liess ohne Fortsetzung gegen den Hypopharynx. Der Pat. hatte normale Temperatur. Nach ausgeführter Tracheotomie trat heftige Fiebersteigerung auf; dieses Fieber dauerte aber nur 3—4 Tage, worauf der Pat. in völlig beschwerdefreiem Zustande sich befand. Nach etwa 8 Tagen verfärbt sich das infolge der vorhandenen dicken Weichteilschwellung tiefe Tracheostoma schwärzlich und das Gewebe nekrotisiert mit intensivem Fäulnisgeruch. Die Schwellung am Halse, die gleichzeitig wieder aufgetreten war, nimmt rapid zu, es kommt zu phlegmonöser Entzündung der ganzen rechten Gesichtshälfte, der Weichteile des äusseren Ohres bis an das Hinterhaupt. Nach energischer antiphlogistischer Behandlung schwinden die Infiltration, die Rötung und Temperatursteigerung. Nach 48 Stunden kommt es plötzlich zu einer heftigen Blutung aus dem Tracheostoma, welche auf Tamponade steht. In der Folge wiederholen sich die Blutungen, der Pat. verfällt rascher Kachexie und stirbt 16 Tage nach seiner Einlieferung. — Die Sektion ergibt eine ausgebreitete nekrotisierende Phlegmone der vorderen Weichteile des Halses mit Knorpelnekrose und ausgedehntem Oedem am Aditus laryngis. Die bakteriologische Untersuchung ergab eine reiche Kokkenflora nebst Bazillen von dem Typus der langen Milchsäurestäbchen. Auffallend ist in dem Fall vor allem die Dauer von 6—7 Monaten, der exquisit chronische Verlauf mit akuten Exazerbationen und das mässige kollaterale Oedem im Larynx. Ueber den primären Ausgang des Prozesses konnte weder die Anamnese noch die Obduktion einen Aufschluss geben.

Glas fragt im Anschluss an einen von ihm jüngst beobachteten Fall, der, trotzdem er anfangs recht bedrohlich aussah, doch unter exspektativer Therapie und schliesslicher Inzision der Aussenphlegmone in 10 Tagen völlig zurückging, ob in dem demonstrierten Fall eine absolute Indikation für die Vornahme der Tracheotomie vorhanden war, da scheinbar in einer nicht geringen Zahl von Fällen dieser Eingriff zur weiteren Propagierung des Prozesses beiträgt. Er meint, dass exspektatives Verhalten (bei konstanter Beobachtung) und endolaryngeale Massnahmen (Skarifikation!) nicht selten über das kritische Stadium führen. In diesen Fällen scheint die Gefahr der Sepsis gegenüber der der Stenose weitaus zu überwiegen.

Kofler demonstriert einen Fall von Septumabszess mit Nekrose eines Teiles der Cartilago quadrangularis im Anschluss an einen heftigen Schnupfen. Es bestand gleichzeitig eine akute eitrige Entzündung des linken vorderen und hinteren Siebbeins mit heftigen linksseitigen Kopfschmerzen.

Hanszel berichtet ebenfalls über einen Fall von Septumabszess nicht traumatischer Natur im Verlauf einer Nebenhöhleneiterung bei einem 16jährigen Manne.



Sitzung vom 13. Juni 1917.

E. Glas demonstriert a) einen Fall von rezidivierender Stomatitis membranacea.

Immer wieder traten bei dem an chronischem Magenkatarrh leidenden Pat. oberflächliche Ulzerationen am weichen und harten Gaumen, an der Zungenbasis und Uvula auf, welche mit festsitzenden Membranen bedeckt sind. Dieser Zustand dauert bereits über 8 Monate. Geringe Temperatursteigerung, manchmal ganz afebril. Die begleitende Dysphagie ist gering. Auch derzeit ist die Uvula in eine weissgraue, festsitzende Membran eingehüllt und am Gaumen sind plaqueförmige Membraninseln zu konstatieren. Im Präparate Staphylo- und Streptokokken, keine fusiformen Bazillen, keine Spirochäten (auch nicht refringens). Es handelt sich in diesem Falle um eine chronisch rezidivierende Form membranöser Mundentzündung, welche wahrscheinlich mit dem schlechten Ernährungszustande des Pat. zusammenhängt. Glas erwähnt einen zweiten Fall von rezidivierenden membranösen Belegen an Tonsillen und weichem Gaumen (auch retronasal), die er bei einem 26jährigen Fräulein seit Jahren zu sehen Gelegenheit hat, bei welchem Falle die mikroskopische Untersuchung auch keine Aufklärung bot. Auch die ausgeführte bilaterale Tonsillektomie hat die Anfälle nicht zu koupieren vermocht.

Réthi denkt dem ersten Eindruck nach an einen Pemphigus.

Glas hält in Rücksicht auf das Fehlen jeglicher Blasen (Pat. wurde lange Zeit konstant beobachtet), im Hinblick auf das Fehlen der Blasenreste, der Schleimhautblutungen der Umgebung und schliesslich auch in Anbetracht der geringen Dysphagie die Diagnose Pemphigus für wenig wahrscheinlich.

b) einen Fall von Pharyngomycosis leptothricia. Nicht nur die Tonsillen, sondern auch die Follikel der Zungenbasis und das lymphoide Gewebe des Meso- und Hypopharynx besetzend, finden sich zahlreiche gelbe stippchenförmige Einlagerungen und Auflagerungen, durch Leptothrix bedingt. Die Diffusheit des Prozesses und die Lokalisation an der hinteren Rachenwand machen den Fall vorstellungswert.

c) einen Fall von merkwürdiger Gaumenmarmorierung bei Lupus pharyngis et epiglottidis.

Die Marmorierung erinnert an das speckige Aussehen eines Amyloidorgans. Probeexzision der zerklüfteten Tonsille ergibt Lupus. Es handelt sich um ein merkwürdiges, jedenfalls lupöses Infiltrat der Gaumenschleimhaut.

d) einen Fall von retronasaler membranöser Narbenbildung (epipharyngeal) mit Abschluss der rechten und partiellem Abschluss der linken Nase. Wassermann positiv. Sklerose vor 13 Jahren.

e) ausgedehnte Ulzerationen im Munde bei 22jährigem Soldaten.

Ulzerationen beider Mandeln, grosser die Uvula mit einbeziehender Substanzverlust des weichen Gaumens. Wassermann stets negativ. Histologische Untersuchung eines probeexzidierten Stückes lautet: Energisch wachsendes, mi-

tosenreiches malignes Neoplasma anscheinend Zylinderzellenkarzinom. Lokale Eosinophilie. Wegen Atemnot musste bald die Tracheotomie gemacht werden. Die Symptomatologie dieses so multipel auftretenden soliden Karzinoms bei einem ganz jungen Individuum macht den Fall bemerkenswert.

Kofler berichtet über einen ähnlichen Fall, bei dem die histologische Untersuchung ein grosszelliges Rundzellensarkom ergab.

L. Réthi hält den vorgestellten Fall für ein Lymphosarkom; in einem Fall, den er vor Jahren gesehen, war genau dasselbe klinische Bild vorhanden: Infiltrate, Zerstörungen, Fehlen der Uvula und Narben; ferner waren Geschwüre im Nasenrachenraum und am Rachendach vorhanden, übergreifend auf die Hinternase; alles machte den Eindruck einer syphilitischen Erkrankung; dennoch handelte es sich um ein Lymphosarkom.

f) einen Pat. mit Minenverletzung der linken Nase und Halsseite. Tiefe Fistelbildung im Gebiete des linken Processus nasalis des Oberkiefers, nach Operation und Sequesterentfernung geheilt. Von Interesse ist der röntgenologische Befund, der ein Projektil in der Tiefe der linken Halsmuskulatur (entsprechend dem unteren Halsdreieck) nachweist, das jedoch dem Soldaten keinerlei Beschwerde derzeit verursacht und daher nicht extrahiert werden soll.

g) einen Pat. mit Transversusparese, Spasmus der Taschenbänder und paradoxer Stimmbandbewegung (Hysteroneurasthenie).

Der 27jährige Infanterist gibt an, diese Beschwerden bereits seit einem Jahre (angeblich nach Verkühlung) zu haben. Er klagt besonders über hochgradigen Luftmangel bei intensiver Bewegung. Er weist Tachykardie, respiratorische Arhythmie, feinschlägigen Händetremor auf. Der Larynx weist neben dem so oft gesehenen Dreieck in der Pars cartilaginea und dem spasmusartigen Zusammenpressen der Taschenbänder noch das Phänomen des Stimmbandspasmus im vorderen Bereiche auf, welcher im Augenblick des Versuchs tiefer Inspiration auftritt. Dieses Phänomen tritt konstant auf und lässt nur bei langem Heraushalten der Zunge ein wenig nach. Dann sieht man die Stimmbänder ein wenig auseinandergehen, ohne dass jedoch die Glottis normale Weite annehmen würde. Durch die Kombination der zwei typischen Momente (Transversusparese, Taschenbandspasmus) mit dem der perversen Atembewegung erscheint der Fall, der schon durch Wochen in Beobachtung steht, besonders interessant. Therapeutische Versuche mit Brom, Morphin, Morphin-Tonogeninhalationen, Kokaineinträuflung usw. haben bisher keinen Erfolg gebracht. Noch käme die Narkose in Betracht.

Diskussion:

L. Réthi hat in 17 Monaten, während deren er ein laryngologisches Ambulatorium an einem Kriegsspital leitete, sehr viele Soldaten mit funktioneller Aphonie gesehen, die entweder auf einer Parese oder Kontraktur der Glottisschliesser beruhte. Bei der letzteren sah man gewöhnlich die Taschenbänder während der Phonation die Stimmbänder überlagern und sich bis zur Berührung nähern, während hinten in der Glottis cartilaginea eine dreieckige Lücke offen



blieb. Bei der Inspiration sieht man bei einigen dieser Kranken eine perverse Einwärtsbewegung der Taschenbänder und der Stimmlippen und man hört auch einen inspiratorischen Stridor. Bei anderen vermisst man bei der laryngoskopischen Untersuchung diese perverse Einwärtsbewegung der Taschenbänder, jedoch sieht man, dass bei stärkerer Bewegung Atemnot, ja sogar Stridor auftritt. Alle diese Fälle von Hyperkinese gehören zusammen; auch der vorgestellte *Fall* ist eine sehr ausgesprochene „spastische Aphonie". R. hat in 70 pCt. der Fälle Heilung durch Anwendung des faradischen Pinsels aussen am Halse erzielt; *in* den 30 pCt. sich refraktär verhaltenden Fällen handelte es sich um solche, die schon mehrere Wochen lang bestanden. Das Dreieck in der Glottis cart., *welches* in allen diesen Fällen zu sehen ist, deutet R. als entstanden aus dem *Bedürfnis,* eine wenn auch kleine Lücke zum Atmen zu benutzen und diese Ein*stellung* des Musc. interaryt. bleibt dann, so lange die übrigen Verengerer der Stimmritze sich bei jeder Innervation spastisch verengern.

A. Heindl erinnert daran, dass Aphonia spastica mit spastischen Respirationen auch schon früher bei männlicher Hysterie beschrieben wurde. Er selbst hat vor 10—14 Jahren einen Fall vorgestellt, den er in der Narkose entlarvt und durch Wegnahme der Kanüle geheilt hatte, nachdem niemandem durch 2 Jahre das Dekanulement gelungen und der Fall unklar geblieben war. Der Unterschied gegenüber den spastischen Erscheinungen bei Tabes besteht darin, dass dort, abgesehen von anderen Merkmalen dieser Erkrankung, die perverse Aktion der Stimmbänder während der Atmung nicht so prompt und gleichzeitig eintritt wie bei der Hysterie.

Redner verwirft die Shockwirkung starker elektrischer Ströme und empfiehlt Eingriffe oder suggerierte operative Eingriffe in Narkose.

Kofler hat in der Gesellschaft der Aerzte einen Soldaten demonstriert, bei dem solche spastischen Zustände durch eine Verwundung der Luftröhre durch eine Kosakenlanze entstanden waren. Der Pat. wurde vor seiner Einlieferung in die Klinik neunmal tracheotomiert. Als K. den Pat. sah, hatte er bedeutende Zyanose, Erstickungserscheinungen und Stimmlosigkeit. Bei der Spiegeluntersuchung fand sich dasselbe Bild wie in dem von Glas demonstrierten Fall, die Stimmlippen gerötet, leicht geschwollen, fest aneinander gepresst. Im hintersten Teil der Glottis ein kleines offenes Dreieck, durch das Pat. zur Not atmen konnte. K. tracheotomierte den Pat., bald konnte er bei zugehaltener Kanüle gut atmen und sprechen. Bei der Spiegeluntersuchung gingen die Stimmbänder weit auseinander. Tracheoskopie ergab nur einen roten flachen Narbenhöcker an der vorderen Wand unterhalb der Kanüle ohne merkliche Einengung des Lumens.

G. Hofer stellt einen Fall vor nach Totalexstirpation des Larynx. Es handelt sich um ein grosses papillomatöses Karzinom der linken Larynxseite, das den ganzen Aditus ad laryngem ausfüllte und hinauf bis an den Zungengrund reichte. Die Operation wurde nach der Gluck'schen Originalmethode ausgeführt, wobei ein Teil des Zungengrundes mitreseziert werden musste. Der resultierende Defekt konnte nur unter starker Spannung des Oesophagusstumpfes mühevoll gedeckt werden. Bei dem sehr debilen, mit schwerer Myodegeneratio cordis behaf-

teten Pat. hielt die Oesophaguspharynxnaht nicht. Es resultiert ein grosser Defekt vom Zungenstumpf oben bis an das Tracheostoma nach abwärts reichend, der durch Plastik gedeckt werden soll.

Eine günstige Prognose für eine solche besteht nicht bei dem gegenwärtigen Zustande des Pat. Derselbe nährt sich jetzt nach mehrmonatiger Schlauchfütterung selbst bei eingelegtem Gluck'schen Trichter. Der Schluckakt geht dabei normal vonstatten (schleimige und breiige Speisen).

Zweck der gegenwärtigen Demonstration ist, neben der Veranschaulichung des ausgedehnten Defekts den Pat. noch vor dem plastischen Ersatz des oberen Oesophagus zu zeigen. Hanszel.

---

b) Scottish Otological and Laryngological Society.

Sitzung vom 6. Juni 1914.

Vorsitzender: Walker Downie.

Walker Downie: Lupus des weichen Gaumens, Rachens und Kehlkopfes.

16jähriges Mädchen. Erhebliche Besserung unter innerlicher Anwendung von Jodeisen und lokaler Applikation von Chromsäure.

Logan Turner befürwortet die Behandlung der Kehlkopffälle mit elektrolytisch freigemachtem Jod. Pat. erhält zuerst eine grosse Dosis von Jodnatrium und zwei Stunden später wird die positive Nadel in das Gewebe eingestochen und man lässt 3—5 Milliampères hindurchgehen. Die Dauer der Sitzung beträgt drei bis fünf Minuten; die Nadel wird dann herausgezogen und an einer anderen Stelle eingestochen.

Brown Kelly hat ebenfalls von der elektrolytischen Methode gute Resultate gesehen. Es werden 100 g Jodnatrium zwei Stunden vor der Applikation gegeben; diese erfolgt in allgemeiner Anästhesie.

Walker Downie: Linksseitige Rekurrenslähmung.

Nach der Röntgenaufnahme handelt es sich wahrscheinlich um einen Mediastinaltumor.

Walker Downie: Leukoplakie der Zunge und Mundhöhlenschleimhaut von langer Dauer.

57jähriger Mann, seit 16 Jahren in Beobachtung, während welcher Zeit sich die Affektion sehr langsam ausgebreitet hat. In der Anamnese Syphilis.

Kerr Love hat einen Fall seit 25 Jahren beobachtet, bei dem es jetzt zur Exstirpation der Zunge wegen Karzinom kam.

Walker Downie: Karzinom des Siebbeins.

Pat. wurde Mai 1913 operiert. Allgemeinbefinden gut; jedoch langsames Wachstum der Geschwulst.



Syme meint, dass der Fall für die von verschiedenen Beobachtern registrierte Tatsache spreche, dass maligne Erkrankung der Nase und Nebenhöhlen sehr langsam fortschreitet und erst spät die Drüsen ergreift.

J. Galbraith Connal: Trauma des Kehlkopfes.

Pat. hatte beim Boxen einen heftigen Schlag gegen die rechte Kehlkopfseite erhalten. In der Nacht etwas Blutspeien, am nächsten Morgen starke Heiserkeit. Schwellung aussen am Halse, starke Hyperämie und Schwellung der linken Kehlkopfhälfte, auf dem Stimmband lag ein Gerinnsel, das linke Stimmband bewegte sich nicht frei. Die rechte Larynxhälfte war hyperämisch, jedoch nicht so stark wie die linke. Aussen war eine Schwellung der linken Schildknorpelhälfte, aber keine Anzeichen von Fraktur. Zur Zeit ist die Stimme erheblich besser, es besteht jedoch noch eine Unregelmässigkeit am freien Rande des Stimmbandes und dieses ist in seiner Bewegungsfähigkeit beschränkt.

J. L. Howlie: Zyste des Ductus thyreo-glossus.

Die Geschwulst, die oberhalb des Schildknorpels sitzt, hat die Grösse eines Taubeneies, besteht seit der Kindheit, ist aber in letzter Zeit gewachsen.

A. Brown Kelly: Endotheliom der rechten Highmorshöhle.

45jähriger Mann. Vor etwa dreiviertel Jahren Schmerzen in der rechten Kopfseite und Schwellung der rechten Wange. Extraktion der Zange, Eröffnung des Antrum von der Alveole und regelmässige Ausspritzung des Eiters. K. sah den Pat. zuerst im Januar d. J. und stellte eine derbe Schwellung der Haut über dem rechten Antrum fest und fand in der Höhle eine lappige Geschwulst an deren Vorderwand. Untersuchung ergab Endotheliom. Der Chirurg hielt eine Oberkieferresektion nicht für angebracht, sondern kratzte die Höhle aus. Es ist seitdem zweimal Radium angewandt worden.

A. Brown Kelly: Tuberkulose der Nasenschleimhaut.

In diesem Fall ist besonders der ungewöhnliche Sitz der Erkrankung bemerkenswert, nämlich im linken mittleren Nasengang und hauptsächlich am hinteren Rand der Choane, wo das Infiltrat die Choanen ausfüllt. Bei Abtragung entstand jedesmal heftige Blutung.

A. Brown Kelly und J. F. Smith: Ozaenafälle mit Vakzine des Perezbazillus behandelt.

Kelly sagt, dass von all den Methoden, die er angewandt hat, keine so vielversprechend ist wie diese. Die Vakzine hat zweifellos einen spezifischen Einfluss. Zuerst verschwand der Fötor, dann gab der Pat. an, dass die Nase mehr läuft und schliesslich verschwanden in einigen Fällen die Borken. Das Gleiche war der Fall, wenn die Borken hauptsächlich im Nasenrachenraum waren. Er kann nicht sagen, welches das schliessliche Resultat ist.

Logan Turner fragt, ob eine Vakzine des Abelbazillus angewandt wurde. Er hat zwei mittels dieser Vakzine behandelte Fälle demonstriert. Einer blieb 5 Monate lang gut, dann kehrte der alte Zustand wieder und es wurde eine Autovakzine angewandt. Die Besserung dauerte nur kurze Zeit nach Anwendung der Vakzine. Es ist wiederholte Anwendung derselben nötig.

Smith meint, dass die Injektion einer Vakzine von jedem virulenten Mikroorganismus einen Nasenkatarrh mit Erweichung der Borken hervorrufen kann. Er hat zwei Meerschweinchen mit Bouillonkultur von Ozaenaborken geimpft. Beide starben nach einigen Tagen und von ihren Muscheln wurde der Perezbazillus isoliert. Das Herzblut war in dem einen Fall steril, in dem anderen enthielt es einige Staphylokokken. Er hat niemals diesen Bazillus in den Nasenhöhlen normaler Meerschweinchen gefunden.

A. Brown Kelly und William Whitelaw: Chronische rekurrierende Aphthen der Mundhöhle.

27jährige Frau, leidet seit 3 Jahren an kleinen schmerzhaften Ulzerationen der Mundhöhle, besonders am Zahnfleisch und in den Gingivolabialfalten. Verschiedene Behandlungsmethoden waren erfolglos. Schliesslich wurde eine Autovakzine, enthaltend Staphylococcus albus, Endomyces albicans und einen Diplokokkus, zehnmal im Laufe von November bis Januar d. J. eingespritzt, jedoch mit nur sehr geringem Erfolg. Danach wurden drei Injektionen von Neosalvarsan gegeben, und der vorher positive Wassermann ist jetzt negativ geworden. Seit Anwendung des Neosalvarsans sind die Ulzerationen weniger zahlreich, kleiner und weniger schmerzhaft.

James Adam: Fall von maligner Erkrankung des Hypopharynx und Speiseröhreneingangs. Radiumbehandlung.

46jährige Frau. Operation wurde verweigert. Radiumbehandlung: Nach sechs Sitzungen von 1—2stündiger Dauer während eines Monats war die Geschwulst fast verschwunden. Es wurden 50 mg in den ersten zwei Sitzungen, 100 mg in den übrigen Sitzungen angewandt und zwar so, dass der Hauptaffekt von den β-Strahlen ausging. Es ist keine Spur von der Geschwulst mehr zu sehen. Pat. kann feste Speisen ohne Schwierigkeiten schlucken, sie hat erheblich an Gewicht zugenommen.

Logan Turner hat den Fall ebenfalls gesehen; er machte klinisch unzweifelhaft den Eindruck der Malignität; auch der histologische Befund liess keinen Zweifel. In einem Fall, den er jüngst in Behandlung hatte, trat zunächst Besserung unter Radiumbehandlung ein, dann aber ging es immer schlechter. In dem vorgestellten Falle ist auffallend, dass die Besserung auftrat, obwohl Pat. eine verhältnismässig geringe Menge Radium erhielt.

Brown Kelly führt ein paar Fälle an, die zeigen, dass dem Sichtbarwerden des Karzinoms im oberen Speiseröhrenteil oft eine sehr lange Periode von Reizerscheinungen vorhergeht.

Walker Downie hat ebenfalls einen Fall von ausgedehntem Karzinom des Hypopharynx gesehen, in dem bereits Jahre lang, bevor er in Behandlung kam, Schwierigkeiten beim Schlucken bestanden; es konnte jedoch nichts gefunden werden bis eine Woche vor der Operation.

James Adam: Zwei Fälle von Plaut-Vincent'scher Infektion des äusseren und Mittelohrs.

(Nach dem offiziellen Sitzungsbericht.)

III. Briefkasten.

„Acta Oto-laryngologica", eine neue Fachzeitschrift der neutralen Nationen.

Die Redaktion von Nordisk Tidskrift für Oto-rhino-laryngologi, von der bisher zwei Bände vorliegen, teilt mit, dass diese Zeitschrift unter ihrem bisherigen Namen zu existieren aufhört. Es ist ein holländischer Schriftleiter und fünf holländische Mitarbeiter in die Redaktion eingetreten und die Zeitschrift verliert damit ihren bisherigen ausschliesslich-skandinavischen Charakter und wird als „Acta Oto-laryngologica" weiter erscheinen. Die Arbeiten werden in englischer, französischer oder deutscher Sprache erscheinen je nach dem Wunsch des Verfassers. Die Redaktion erklärt, dass sie sich zu diesem Opfer entschlossen hat auf Anregung hervorragender holländischer Kollegen im Bewusstsein der Aufgaben, die vielleicht in nächster Zukunft den kleinen neutralen Kulturvölkern erwachsen können.

F.

Für die Redaktion verantwortlich Prof. Dr. G. Finder, Charlottenburg, Augsburger Str. 38.
Druck von L. Schumacher, Berlin N. 4.

Jahrgang XXXIV. Mai 1918. No. 5.

Internationales Centralblatt

für

Laryngologie, Rhinologie

und verwandte Wissenschaften.

Unter ständiger Mitarbeiterschaft

von

W. Albrecht (Tübingen), **L. Bayer** (Brüssel), **G. Bradt** (Berlin), **Calamida** (Mailand), **O. Chiari** (Wien), **R. Dreyfuss** (Strassburg), **O. T. Freer** (Chicago), **W. Freudenthal** (New York), **v. Gilse** (Haarlem), **Gontier de la Roche** (Toulon), **F. Hanszel** (Wien), **H. Hecht** (München), **R. Hoffmann** (Dresden), **G. Jonquière** (Bern), **R. Kotz** (München), **Ino Kubo** (Fukuoka), **Lautmann** (Paris), **E. J. Moure** (Bordeaux), **Nadoleczny** (München), **Polyak** (Budapest), **Schlittler** (Basel), **O. Seifert** (Würzburg), **W. Sobernheim** (Berlin), **A. von Sokolowski** (Warschau), **E. Stangenberg** (Stockholm), **R. Steiner** (Prag), **Tapia** (Madrid)

herausgegeben

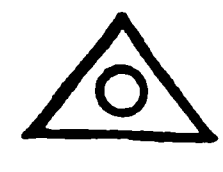
von

GEORG FINDER

Berlin.

Monatlich erscheint eine Nummer.
am Schlusse des Abonnementsjahres Titel, Namen- und Sachregister.
Preis des XXXIV. Jahrgangs (Januar—Dezember 1918) **15 Mark.**

Berlin 1918.
Verlag von August Hirschwald.
NW., Unter den Linden 68.







Internationales Centralblatt

für

Laryngologie, Rhinologie

und verwandte Wissenschaften.

Jahrgang XXXIV. Berlin, Mai. 1918. No. 5.

I. Referate.

a) Allgemeines, äusserer Hals, obere Luftwege.

1) **Schlittler** (Basel). **Die gonorrhoische Infektion der oberen Luft- und Speisewege.** *Zeitschr. f. Ohrenheilk. Bd. 76. S. 232.*

Die umfangreiche Arbeit bringt eine sehr genaue Literaturübersicht. Larynxkomplikationen sind selten. Es handelt sich hierbei fast immer um metastatische Veränderungen. Verf. ist in der Lage, über einen Fall zu berichten, der eine Ausnahme von dieser Regel macht: Ein Pat. mit Urethritis gonorrhoica erkrankt an einer schweren gonorrhoischen Stomato-pharyngo-laryngitis, die durch Kontaktinfektion mit den Händen (Einsetzen einer Zahnprothese) ausgelöst wurde.

Verf. stimmt mit allen anderen Autoren darin überein, dass die Erkennung des klinischen Bildes selten Schwierigkeiten macht: Sehr heftige Schmerzen, äusserst starke Schwellung und Rötung der Schleimhaut, profuse eitrige Sekretion, häufig Ulzerationen, protrahierter Verlauf. Der absolut sichere bakteriologische Beweis stösst dagegen stets auf Schwierigkeiten. Die Frage, weshalb es nicht öfter zu extragenitaler Gonorrhoe kommt, wird vom Verf. dahin beantwortet, dass die verschiedenen Schleimhäute verschiedene Empfänglichkeit gegen den Gonokokkus besitzen.

KOTZ.

2) **Bejach. Beiträge zur Statistik des Karzinoms.** *Zeitschr. f. Krebsforschung. Bd. 16. 1917.*

Verf. hat die Sektionsprotokolle des Krankenhauses Am Urban vom 1. April 1908 bis 31. März 1913 bearbeitet; ausserdem verwertet er die Arbeiten über Karzinomstatistik von Riechelmann (Inaug.-Diss. Rostock 1902), Feilchenfeld (Inaug.-Diss. Leipzig 1901) und Redlich (Inaug.-Diss. Breslau 1907), sowie die Ergebnisse der Sektionen im Königl. Charitékrankenhaus, die in den Charitéannalen von 1904—1912 niedergelegt sind. Das Pharynxkarzinom betraf bei Bejach 1,2 pCt., Redlich 2,2 pCt., Feilchenfeld 0,8 pCt., Riechelmann 0,6 pCt., in der Charité 1904—1908 1,67 pCt. und 1908—1912 1,71 pCt. der Kar-

zinomfälle. Das Larynxkarzinom betrug unter den Charitésektionen 1904 bis 1908 1,12 pCt., 1908—1912 2,73 pCt. der Karzinomfälle.

FINDER.

3) **Andereya** (Hamburg). **Ueber Erfahrungen an Ohren-, Nasen- und Halskranken im Felde.** *Zeitschr. f. Ohrenheilk. Bd. 76. H. 4/5. S. 252.*

Die Erfahrungen stammen aus einem Feldlazarett. Auf den otologischen Teil soll hier nicht eingegangen werden. Sehr häufig bekam Verf. Leute mit behinderter Nasenatmung zu sehen. Bezüglich Kieferhöhlen- und Siebbeineiterungen steht er auf dem Standpunkt, die Patienten im Feldlazarett gegebenenfalls radikal zu operieren und dann wieder zur Front zu entlassen. Nur wenn bei Leuten mit stärkeren Stirnhöhlenaffektionen die Erweiterung des Ductus nasofrontalis nicht genügt, so überweist er sie in ein Heimatlazarett. Anders soll verfahren werden, wenn die Untersuchung in der Heimat geschieht. Von dort aus sind Stirnhöhleneiterungen höchstens als dienstfähig für Etappe zu bezeichnen; sind aber die Leute einmal an der Front und haben sie sich dort bewährt, so müssen sie nach Möglichkeit der Front erhalten bleiben.

Verf. sah verschiedene funktionelle „Stimmbandlähmungen“ und mehrere Durch- und Steckschüsse durch Nase und Nebenhöhlen. Von den mit grossen äusseren Verletzungen einhergehenden Fällen abgesehen, unternimmt er wegen der Wundinfektionsgefahr erst nach Abklingen der Schwellungsperiode (10 bis 14 Tage) die etwa nötigen endonasalen Eingriffe. Einmal musste Verf. bei einem Schuss durch Siebbein, Keilbein und Warzenfortsatz die Arteria carotis externa unterbinden. Weiterhin wird berichtet über einen Kehlkopfschuss, eine Splitterverletzung der Trachea und einen Oesophagusschuss.

KOTZ.

4) **Arnold Cremer. Ueber Hygroma colli congenitum.** *Diss. Berlin 1917.*

Beschreibung von 6 Fällen kongenitalen Hygroms und 1 Fall von Hygroma cysticum, das sich erst im 22. Lebensjahre entwickelt hatte. Sämtliche Fälle wurden operiert (Klinik Hildebrand), 2 Fälle endeten letal. — Berücksichtigung der Literatur, ohne etwas Neues zu der noch ziemlich unklaren Aetiologie dieser Geschwulst beizubringen.

DREYFUSS.

5) **H. von Haberer** (Innsbruck). **Zur klinischen Bedeutung der Thymusdrüse.** Aus der chirurg. Klinik in Innsbruck. *Arch. f. klin. Chir. Bd. 109. S. 193. 1917.*

Unter Bezugnahme auf seine frühere Arbeit betreffend den Einfluss des Thymus und seine operative Entfernung bei Basedow (Arch. f. klin. Chir. Bd. 105) bringt H. hier seine weiteren Erfahrungen über Thymusreduktion bei Basedowoperationen an der Hand von 24 neuen operierten Fällen und fasst sie in folgenden Punkten zusammen:

1. Bei jedem Fall von Morbus Basedowii ist gelegentlich der Strumaoperation auch die gleichzeitige Thymusreduktion indiziert, wenn sich eine Thymus findet, nach der man unter allen Umständen suchen soll, auch wenn vorher durch die klinische Untersuchung ihre Existenz nicht nachgewiesen werden konnte.

2. Die operativen Resultate der kombinierten Operation bei Morbus Basedow sind besser als bei einfacher Strumektomie.



3. Es gibt Basedowfälle, bei denen die Thymus gewiss keine Rolle spielt. In solchen Fällen findet man entweder das Organ gar nicht oder es ergibt die histologische Untersuchung des entfernten Gewebes eine vollkommen involvierte Thymus.

4. Deshalb muss in jedem Falle, der wissenschaftlich verwertet wird, die genaue histologische Untersuchung verlangt werden.

5. Es muss nicht nur die Strumareduktion, sondern auch die Thymusreduktion der jeweiligen Grösse des Organs angepasst sein; man muss sich daher durch Austasten des eröffneten Mediastinums von der Grösse der jeweiligen Thymus ein annäherndes Bild machen.

6. Es gibt Fälle von Basedow, bei denen die Schilddrüse klein ist, bei denen dann nur die hyperplastische Thymus das Angriffsobjekt unserer Operation sein soll. Vielleicht rechtfertigen diese Fälle den Begriff des thymogenen Basedow.

7. Die Dauerresultate der kombinierten Operation bei Basedow sind, soweit sie bisher vorliegen, ganz vorzügliche und übertreffen weit die Resultate der einfachen Strumektomie. Ich habe bisher keinen einzigen ungeheilten Fall und kein Rezidiv gesehen.

8. Selbst das Auftreten eines Rezidivkropfes nach der kombinierten Thymus-Thyroidealreduktion führt nach meiner Erfahrung nicht zum Rezidiv des Morbus Basedowii.

9. Die kombinierte Operation kommt auch für Fälle von Struma ohne Basedow in Betracht, wenn die Fälle durch Thymushyperplasie kompliziert sind, wofür wir aus dem klinischen Bilde genügend positive Anhaltspunkte gewinnen können.

10. Auch Myasthenie kann durch Thymektomie günstig beeinflusst werden.

11. Endlich kann in seltenen Ausnahmefällen ein ausgesprochener Status hypoplasticus zur Thymusreduktion Anlass geben als Vorbereitung für grössere, nur in Narkose auszuführende Eingriffe.

12. Die Thymektomie schadet dem wachsenden jugendlichen Organismus in keiner Weise.

DREYFUSS.

6) **Will Walter. Stickstoffoxydul- und Sauerstoffanalgosie in der Augen-, Ohren-, Nasen- und Halschirurgie. (Gas-oxygen analgesia in eye, ear, nose and throat surgery.)** *Chicago med. Recorder. Oktober 1915.*

Verdünnung des Stickstoffoxyduls mit Sauerstoff verhindert die Zyanose, welche man vom Stickstoffoxydul allein bekommt. An Stelle des Verlustes des Bewusstseins infolge des Gebrauchs des reinen Stickstoffoxyduls tritt bei der Einatmung der Sauerstoffmischung eine Analgesie mit erhaltenem Bewusstsein ein.

O. T. FREER.

b) Nase und Nasenrachenraum.

7) **Lannois** und **Sargnon. Kriegsverletzungen des Sinus maxillaris.** *Société médico-chirurgicale militaire de la 14. région. Sitzung v. 20. 10. 1917.*

Verff. haben seit Kriegsbeginn bis September 1916 etwa 100 Kieferhöhlenverletzungen behandelt, wovon 95 operativ. In 51 Fällen war ein Fremdkörper

(fast immer Geschoss oder Teile eines solchen) vorhanden. Die schrägen und queren Schussverletzungen überwiegen, sagittale und vertikale sind gewöhnlich wegen ihrer Komplikationen schwerer und kommen daher selten in das Lazarett.

Röntgenaufnahme ist immer indiziert, lässt aber häufig — abgesehen natürlich von Fremdkörpern — im Zweifel über den Zustand der Kieferhöhle, Trübung ist nicht immer gleichbedeutend mit Eiterung. Wenige heilen spontan, Komplikationen — Septikopyämie, Hämorrhagien sekundärer Art mit Sepsis — sind selten, aber meist schwerer Natur.

Behandlung: Frische Fälle, bei denen kein Fremdkörper vorliegt, können konservativ mit Erfolg behandelt werden, Zerreissungen, Blutungen zwingen aber häufig zu operativem Vorgehen (primäre Wundversorgung, Unterbindungen). Alte Fälle mit Eiterung können hie und da mit gutem Erfolg nach Claoué (Resektion der nasalen Sinuswand) operiert werden, werden aber meistens am besten nach Caldwell-Luc behandelt.

Zur Entfernung der Fremdkörper — was hie und da sogar unter Zuhilfenahme des radioskopischen Tisches recht schwierig ist — eignet sich ebenfalls die Operation nach Caldwell-Luc, liegen dieselben ausserhalb der Kieferhöhle, so kann transsinusal oder direkt von aussen, d. h. auf kürzestem Wege vorgegangen werden.

Was die Beurteilung der Dienstfähigkeit anbetrifft, so sind leichte Fälle wieder voll verwendungsfähig, mittelschwere berechtigen zu einer Entschädigung von 5—10 pCt. und temporärer Befreiung, schwere zu einer solchen von 10—20 pCt. und eventuell zu bleibender Dienstbefreiung (Hilfsdienste).

SCHLITTLER.

8) **Frederick Mannering Law. Ein Instrument zur Bestimmung des Winkels der Lage der Nebenhöhlen in Beziehung zur Ohr-Scheitel-Linie. (An accessory sinus angle finder.)** *The amer. journ. of roentgenology. November 1915.*

Um ein brauchbares Bild aller Nebenhöhlen beim von vorn nach hinten genommenen Röntgenbild zu erzielen, müssen die Strahlen in einem Winkel von 23° zu einer Linie vom Meatus auditorius externus zur Glabella gedacht, den Kopf durchsetzen. Mit dem Kopfe in dieser Stellung liegt der Schatten des Felsenbeins im Röntgenbilde in der Höhe des unteren Drittels der Augenhöhle und des oberen Drittels der Kieferhöhle, so die unteren zwei Drittel dieser Höhle, sowie das Siebbein, die Stirnhöhle und die Keilbeinhöhle unbeschattet lassend.

Law's Winkelmesser wird an den Trichter des Röntgenapparats befestigt und ermöglicht die genaue Stellung des Kopfes in dem gewünschten Winkel von 23°, wie aus der Abbildung im Aufsatze ersichtlich.

O. T. FREER.

9) **E. Richter. Einiges Neue zur Gehirnschussbehandlung.** *Zentralbl. f. Chir. Bd. 16. 1918.*

Soldat mit Depressionsfraktur des Stirnbeins mit Mitbeteiligung des Gehirns und Orbitazersplitterung. Schädelbasisfraktur, Stirnhöhlenzertrümmerung. Operation. E. Richter verwendet bei Gehirnwunden zur Tamponade Kali hypermang.-Gaze (in 5proz. Lösung getaucht) bzw. -Spülungen mit 1proz. Lösung, die vom Gehirn sehr gut vertragen wird.

SEIFERT.

10) **John A. Cavanaugh. Nicht eiternde Erkrankungen der Nebenhöhlen in Beziehung zum Auge. (Non-suppurative sinus disease in relation to the eye.)** *Illinois med. journ. September 1915.*

Die Häufigkeit, mit welcher Augenärzte von den Nebenhöhlen ausgehende Augensymptome als eigentliche Augenerkrankungen behandeln, wird betont. Es wird auf die starken Schmerzen hingewiesen, welche entstehen können, wenn wegen Verschlusses des Ostiums der Kiefer-, Keilbein- oder Stirnhöhle Luftleere durch Resorption der in der betreffenden Höhle enthaltenen Luft entsteht. Um den Hiatus semilunaris zu sehen, macht C. eine Infraktion der mittleren Muschel. (In den Fällen, wo die mittlere Muschel fest und stark ist, ist dies ein gefährliches Unternehmen, da Fissuren der Lamina turbinalis bis in die Siebbeinplatte entstehen könnten. Ref.)

O. T. FREER.

11) **C. Fischer** (Königsberg). **Die Behandlung der Tränenwege vom rhinologischen Standpunkt unter besonderer Berücksichtigung des Toti'schen Verfahrens.** *Zeitschr. f. Augenheilk. Bd. 39. H. 1/2. 1918.*

Verf. berichtet über 23 mittels des Toti'schen Verfahrens operierte Fälle. Er schildert ausführlich die von ihm befolgte Operationstechnik. Ueber die intranasale Operation hat er keine Erfahrung. Er sagt, dass 8 von seinen Fällen intranasal gar nicht operierbar gewesen seien, da bei 6 der Naseneingang durch Lupus hochgradig verengt war, einer sich nur in Allgemeinnarkose operieren lassen wollte und ein 5jähriges Kind dabei war. Er stellt folgende Thesen auf:

1. Die Toti'sche (oder eine entsprechende intranasale) Operation ist angezeigt in allen Fällen von Dakryostenose, wo wenigstens noch ein Tränenröhrchen und -Kanälchen unverletzt und durchgängig ist.

2. Die Toti'sche (oder eine entsprechende intranasale) Operation sollte grundsätzlich an Stelle der Tränensackexstirpation treten, abgesehen etwa von Fällen, wo eine unaufschiebbare Bulbusoperation vorgenommen werden muss oder wo das ganze Tränensackgebiet durch Tumor oder Gewebszerfall eingenommen wird. Sollte nach der Toti'schen Operation ein Rezidiv der Eiterung eintreten, welche den Augapfel gefährdet, so bleibt immer noch die Möglichkeit, die Totalexstirpation des Tränensackes anzuschliessen.

3. Die Toti'sche Operation ist den intranasalen Methoden überlegen, weil a) das Operationsfeld übersichtlicher ist, b) auch ängstliche Patienten, alte Leute und kleine Kinder von aussen gut in Narkose operiert werden können, c) hochgradige Verengerungen des Naseneingangs und Septumverbiegungen für die Toti'sche Operation kein Hindernis sind.

4. Die intranasalen Methoden verdienen da den Vorzug, wo bei gut zugänglicher Nase unter allen Umständen die äussere Narbe vermieden werden soll (etwa bei Damen).

5. In der Mehrzahl der Fälle ist die Erkrankung der Tränenwege durch Erkrankungen im Naseninnern besonders des benachbarten Siebbeins entstanden.

FINDER.



12) **F. Arn. Hötte. Ueber Dakryocystorhinostomie mit Modifikationen und Totalexstirpation mit Rhinostomie.** *Klin. Monatsblätter f. Augenheilk. März 1918.*

Verf. hat 200 Fälle operiert und zwar den allergrössten Teil davon nach einer von Blaskovicz angegebenen Modifikation des Toti'schen Verfahrens. Ueber die Resultate lässt sich nichts Sicheres sagen, da von den meisten der Operierten keine Nachrichten zu erlangen waren.

FINDER.

13) **v. Hacker** (Graz). **Tränen-Nasengangbildung nach Schussverletzung durch Sondierung ohne Ende mit Epithelbrei am Faden.** *Zentralbl. f. Chir. No. 15. 1918.*

Bei einem durch Granatsplitter an der Nase, Stirn und linken Gesichtshälfte verletzten Soldaten war auf der linken Seite die Tränenabfuhr aufgehoben (fortwährendes Tränenträufeln). Nachdem ein Faden vom Tränensackrest in die Nasenhöhle gezogen war und 4 Wochen gelegen hatte, wurde der Faden etwa alle 8—14 Tage mit Epithelbrei bestrichen und im fistulösen Kanal hin- und hergezogen, bis der Epithelbrei sich vom Faden abgelöst hatte. Schliesslich Wiederherstellung des Tränenabflusses. Dieses Verfahren der Wiederherstellung des Ductus naso-lacrymalis wurde noch in zwei anderen Fällen angewendet.

SEIFERT.

14) **Charles B. Younger. Die Behandlung der Ozaena mit Rohrzucker. (Sugar treatment of ozenal rhinitis.)** *Illinois med. journ. Dezember 1916.*

Die Nase wird mit einer warmen alkalischen Lösung gereinigt; es werden dann Gazestreifen von 3 cm Breite und 24 cm Länge der Länge nach gefaltet, mit Rohrzuckersirup gesättigt und in die Nase als Tampon eingelegt. Der Tampon soll 12 Stunden liegen, macht keine Beschwerden und wird vom Pat. selbst entfernt. Die Behandlung wird jeden anderen Tag während zweier Wochen wiederholt. Die Krusten verschwinden und der Gestank verliert sich. Dauerheilungen beansprucht Verf. nicht für die Behandlung.

O. T. FREER.

c) Mundrachenhöhle.

15) **H. Freyvogel** (München). **Rhodalzid, ein Mittel zur Behandlung und Prophylaxe von Stomatitiden.** *Derm. Zentralbl. Bd. 21. H. 6. S. 82. 1918.*

Dass Rhodan ein Schutzstoff der Mundhöhle ist, geht daraus hervor, dass bei luetischen Erkrankungen der Mundhöhle das Rhodan fehlt oder vermindert ist und auch in einem Fall von Stomatitis nicht nachweisbar war. Ausserdem sprechen auch die Heilerfolge der Rhodantherapie, speziell nach Verabreichung des Rhodalzids bei bereits bestehenden Stomatitiden dafür, dass ein Zusammenhang zwischen Stomatitis und Verminderung des Rhodans im Speichel besteht und die Stomatitis erst dann auftritt, wenn das Rhodan im Speichel vermindert ist oder fehlt.

SEIFERT.

16) **Klien** (Leipzig). **Ueber die kontinuierlichen rhythmischen Krämpfe des Gaumensegels und der Schlingmuskulatur.** *Monatsschr. f. Psych. u. Neurol. Bd. 43. S. 79. 1918.*

Vier Entstehungsweisen kommen für die Pathogenese dieser Krämpfe in Betracht:

1. Die direkte Reizung motorischer Nerven.
2. Ein reflektorischer Mechanismus.
3. Eine hysterische Grundlage.
4. Organische Erkrankung des Zentralnervensystems.

Klien hat bereits früher über Fälle aus der vierten Gruppe berichtet und bringt hier einen neuen Fall mit autoptischem Befund.

Er verfügt nunmehr über 3 Sektionsbefunde, wo kontinuierliche rhythmische Krämpfe der Schlingmuskulatur während des Lebens bestanden; es fanden sich apoplektische Zysten an analogen Stellen der Kleinhirnhemisphären und zwar in 2 Fällen von einseitigen Krämpfen in der gleichseitigen Hemisphäre (einmal rechts, einmal links) und in einem Fall doppelseitiger Krämpfe in beiden Hemisphären. Es bestanden auch synchrone Zuckungen teils im Levator palpebrae, teils in den Interkostales, im unteren Fazialis, im Orbicularis oculi. DREYFUSS.

17) **Georg Boenninghaus. Der Drüsenkrebs des harten Gaumens.** *Inaug.-Diss. Tübingen 1917.*

Verf. hat aus der Literatur 33 Fälle zusammengestellt, die als primäres Kariznom des harten Gaumens angesprochen werden können. Von diesen sind 14 gewöhnliche verhornende Plattenepithelkarzinome, die am harten Gaumen in klinischer und pathologisch-anatomischer Beziehung nichts Besonderes bieten; es bleiben noch 18 Fälle übrig, zu denen als 19. ein vom Verf. an der Küttnerschen Klinik in Breslau beobachteter hinzukommt, bei denen es sich um Drüsenkrebs handelt, der an der relativ kleinen Oberfläche des harten Gaumens verhältnismässig so häufig vorkommt, dass man ihn wohl als typisches Karzinom des harten Gaumens bezeichnen kann. Verf. gibt eine Schilderung des allgemeinen klinischen und pathologisch-anatomischen Bildes. Dann gibt er einen Bericht über seinen selbst beobachteten, einen 48jährigen Mann betreffenden Fall und im Anschluss daran eine Uebersicht über die in der Literatur vorhandenen Fälle mit Epikrise. Klinisch lassen sich die Fälle je nach dem Stadium, in dem sie zur Beobachtung kommen in ein gutartiges Stadium einteilen, in welchem der abgekapselte halbkugelige Tumor noch auf die Schleimhaut des harten Gaumens beschränkt ist, und ein bösartiges Stadium, in dem er den Knochen des harten Gaumens bereits ergriffen hat oder schon in die Nasen- oder Kieferhöhle durchgewachsen war.

Verf. schliesst seine Arbeit mit folgender Zusammenfassung:

1. Der Drüsenkrebs kommt am harten Gaumen vor in den beiden Formen des „hornfreien adenogenen Hautkrebses“ Ribbert's, dem Adenokarzinom im engeren Sinne und dem „Zylindrom“.

2. Die früher viel umstrittene pathologisch-anatomische Einheit dieser Formen wird durch den gelegentlichen Uebergang des „Zylindroms“ des harten Gaumens in das „Adenokarzinom“ bewiesen.

3. Die Einheit beider Tumoren wird auch gestützt durch die Einheit des klinischen Bildes.

4. Die Gleichheit des klinischen Bildes wird hervorgerufen durch die Abkapselung der Tumoren, wodurch eine relative Gutartigkeit gegenüber dem Platten-



epithelkrebs bedingt ist, die beim „Zylindrom“ grösser ist als beim „Adenokarzinom“.

5. Die relative Gutartigkeit findet gewöhnlich ihren Ausdruck in der Kugelform des Tumors, in der Intaktheit der Schleimhaut, in dem langsamen Wachstum.

6. Dieser Ausdruck der Gutartigkeit des primären Tumors am harten Gaumen bleibt gewöhnlich sogar bestehen beim schliesslichen Eintritt des schneller verlaufenden bösartigen Stadiums.

7. Das bösartige Stadium ist anatomisch gekennzeichnet durch das Wachstum des Tumors durch die Gaumenplatte in Nasen- oder Kieferhöhle und klinisch durch Verstopfung der Nase bzw. Auftreibung des Oberkiefers.

8. Die Behandlung besteht in der Entfernung des Gaumentumors möglichst schon im gutartigen Stadium.

FINDER.

18) **Deglos** (Hôpital militaire Grenoble). **Einige Beobachtungen über Angina Vincenti. Ein Fall kompliziert durch schwere Nekrose der benachbarten Gewebe. (Quelques observations à propos de l'angine de Vincent. Un cas compliqué de sphacèle grave des tissus voisins.)** *Lyon méd. Januar 1918.*

Verf. hat von 255 im Laufe eines Jahres unter der Diagnose suspekte Angina, Angina diphtherica, gangraenosa, Lues eingetretenen Kranken bei 21 klinisch und bakteriologisch Angina Vincenti nachweisen können. Es waren immer Soldaten im Alter von 19 und 30 Jahren, bei der Mehrzahl von ihnen liess die Mund- und speziell die Zahnpflege sehr zu wünschen übrig. Häufiger wurde die Affektion im Frühling und Herbst, selten die übrige Jahreszeit beobachtet.

Typische klinische Merkmale sind: Beginn mit leichtem Unwohlsein, allgemeinem Unbehagen, schmerzhaftes Anschwellen einer Drüse am Kieferwinkel, gelbweisser oder graubläulicher Belag auf der Gaumentonsille, leicht und ohne stärkere Blutung entfernbar, nekrotisch aussehend, darunter ein mehr oder weniger ovaläres Geschwür mit scharfem Rand, in seinem Grunde oft eine gelbliche jauchige Flüssigkeit. Speichelfluss, Fötor sind nicht immer vorhanden, die Dysphagie ist mässig, kein Trismus, jedoch häufig Schmerzen in der Tiefe des Ohres bei negativem Befund am Trommelfell. Im Urin Spuren Eiweiss, Temperatur übersteigt nie 38,5, Puls 80—90. Auffallend ist eine gewisse Blässe und konnte häufig eine Reduktion der roten Blutkörperchen bis auf 3 Millionen und Hämoglobin 70—80 pCt., sowie leichte Leukozytose, aber nie Eosinophilie gefunden werden.

Die Prognose ist günstig, Heilung in 15—20 Tagen, doch gibt es auch Fälle, die zur Ausheilung 5—10 Wochen bedürfen. Komplikationen selten (1 Mandelabszess, 3mal katarrhal. Otitis media, 1mal Otitis media pur. und in 3 Fällen leichte Albuminurie ohne Zylinder).

Bakteriologisch konnten neben den bekannten Mikroorganismen 3mal Löffler'sche Bazillen nachgewiesen werden. Weitere 3 Fälle mit starker Nekrotisierung des benachbarten Gewebes wiesen reichlich Anaerobe auf (ein Kokkus, gramnegativ in Diploform, ähnlich dem Staphylococcus parvulus von Veillon und Zuber, und ein grampositives kurzes Stäbchen). Während es bei

zweien nur zu einem völligen Schwund der Gaumentonsille kam, erstreckte sich die Infektion bei dem dritten auch auf die Gaumenbögen, Zäpfchen, hintere Rachenwand, den weichen Gaumen, die Tonsille der anderen Seite, wobei grosse Partien des weichen Gaumens, das ganze Zäpfchen, Gaumenmandeln und vordere Gaumenbögen geschwürig zerfielen unter schweren septischen Allgemeinerscheinungen. Nach 3 Monaten Ausgang in Heilung mit ausgedehnter Narbenbildung im Mesopharynx.

Differentialdiagnostisch ist stets bakteriologische Untersuchung zu empfehlen, denn wenn auch Diphtherie klinisch sich von der Angina Vincenti ziemlich sicher unterscheiden lässt, ebenso Tuberkulose, so ist oft gegenüber dem Schanker der Tonsille, wie auch dem ulzerierenden Gumma und den „plaques muqueuses" der Gaumenmandel die Differenzierung sehr schwer oder unmöglich.

Therapeutisch empfiehlt Verf. Pinseln mit Methylenblau 10 pCt. und Arg. nit., gründliche Mundpflege, Diät, sowie Neosalvarsan aufgepudert oder in Lösung, auch intravenös.

SCHLITTLER.

19) **M. Halphen. Ueber Angina Ludovici. (A propos des angines de Ludwig.)** Réunion médico-chirurgicale de la IV. armée. *La Presse médicale. 7. Januar 1918.*

Verf. unterscheidet die Phlegmonen des Mundbodens, die nichts anderes sind als Osteo-Periostitiden, die von einem erkrankten Zahn ausgehen und zu deren Heilung meist schon die Extraktion des betreffenden Zahnes genügt, von der seltenen wirklichen Angina Ludovici, die durch sehr schwere Allgemeinsymptome charakterisiert ist und bei der der Kranke oft zugrunde geht, bevor es noch zu einer Eiteransammlung gekommen ist. Sie stellt eine hypertoxische Form der gangränösen Phlegmonen des Mundbodens vor. Verf. macht darauf aufmerksam, dass bei Affektionen des Mundbodens die allgemeine Narkose kontraindiziert ist, da sie fast immer eine Synkope im Gefolge hat, die tödlich sein kann; es ist die lokale Anästhesie vorzuziehen oder auch die Anästhesierung mittels der Laryngotomia crico-thyreoidea, wobei die Kanüle gleich nach Beendigung der Operation entfernt werden muss.

FINDER.

20) **Ulrich Mangelsdorff. Ueber Chondrosarkome des Unterkiefers.** *Diss. Berlin 1917.*

Unter diesem Titel beschreibt M. den bereits von Hirsch (siehe folgendes Referat) geschilderten Fall der 44jährigen Frau, die Hirsch als ein Enchondrom des Oberkiefers bezeichnet hatte.

Es fanden sich, was Hirsch in seiner Dissertation nicht erwähnt hatte, sarkomatöse Elemente. „Die Abgrenzung der Knorpelinseln gegen das sarkomatöse Gewebe ist unscharf."

Da der Titel der Schrift über „Chondrosarkome des Unterkiefers" lautet und es sich um einen Tumor des Oberkiefers handelt, so darf man im vorliegenden Fall diese Doktorarbeit wohl als eine „Kriegsersatzdissertation" bezeichnen.

DREYFUSS.

21) **Max Hirsch. Ueber Enchondrome des Oberkiefers.** *Diss. Berlin 1917.*

Frau von 44 Jahren. Abtragung mittelst Oberkieferresektion. Die Geschwulst bestand aus hyalinem Knorpel und Bindegewebszellen.
DREYFUSS.

22) **Raaflaub** (Halle). **Ueber einen Fall von tödlicher Blutung aus der Arteria lingualis im Anschluss an Galvanokaustik am Zungengrund.** *Arch. f. Ohrenheilk. Bd. 101. H. 4. S. 229.*

Bei einer Patientin wurden tuberkulöse Infiltrate an der Plica glosso-epiglottica mit dem Thermokauter behandelt; dabei erfolgte plötzlich eine sehr heftige arterielle Blutung, die trotz Tracheotomie und nachfolgender Tamponade in wenigen Minuten den Tod eintreten liess. Das Sektionspräparat (Bild ist beigegeben) führt warnend vor Augen, wie oberflächlich, nur von Mukosa bedeckt, an der Stelle unmittelbar hinter dem oberen Schildknorpelhorn die Arteria lingualis verläuft, bevor sie in das Muskelgewebe der Zunge eintritt. Es könnte also, nicht nur wie im vorliegenden Fall, bei einer Kauterisation, bei der durch die lupöse Infiltration die Orientierung erschwert war, sondern auch bei einer Abszessspaltung in dieser Gegend oder selbst bei der Tonsillektomie, wenn das lymphatische Gewebe weit nach abwärts abgetragen wird, eine Gefässverletzung sich ereignen.
KOTZ.

23) **J. M. Biggs. Rachenblutungen infolge von Blutegeln. (Pharyngeal haemorrhage due to leeches.)** *Brit. med. journ. 9. März 1918.*

Verf. berichtet über zwei bei Soldaten an der Palästinafront beobachtete Fälle, in denen Blutungen aus der Rachenschleimhaut auftraten infolge von Blutegeln, die mit dem Trinkwasser aufgenommen waren. Der erste Fall wurde mit der Diagnose „Hämoptoe", der zweite als „Hämatemesis" aufgenommen.
FINDER.

24) **O. Goetze** (Halle). **Eine seltene Gesichtsschussverletzung.** *Münchener med. Wochenschr. No. 8. S. 210. 1918.*

Durch Platzen des Verschlusses war einem Knaben das Schloss eines Kindergewehrs ins rechte Auge eingedrungen. Als der Patient, der nach der Verletzung nur geringe Erscheinungen zeigte, 14 Tage später zur Beobachtung kam, fand sich ausser der Zerstörung des Bulbus nur ein kleiner Defekt am oberen Augenlidrand, dagegen im Röntgenbild der etwa 5 cm lange Fremdkörper in der Gegend der Flügelgaumengrube. Störungen im Gebiet der Mm. pterygoidei und Nn. hypoglossus, temporalis profundus und massetericus. Entfernung durch Operation, Heilung.
KOTZ.

d) Diphtherie und Croup.

25) **T. Baumgärtel. Zur bakteriologischen Diphtheriediagnose.** *Münchener med. Wochenschr. No. 10. S. 270. 1918.*

Im Wattebausch unvollkommen sterilisierter Abstrichröhrchen konnte ein lebhaft bewegliches Gram-negatives, Neisser-positives Stäbchen nachgewiesen werden, dessen Vorkommen für die bakteriologische Diphtheriediagnose insofern

von Bedeutung ist, als durch dasselbe Diphtheriebazillen vorgetäuscht werden können.

KOTZ.

26) **H. Prell** (Stuttgart). **Ueber das Auftreten und die Beseitigung von den Diphtheriebakterien färberisch ähnlichen Sporenbildnern auf Serumnährböden.** *Münchener med. Wochenschr. No. 6. S. 156. 1918.*

Um Nährböden, die aus verunreinigten Seren, besonders Trockenseren hergestellt sind, für die Diphtheriediagnose brauchbar zu machen, empfiehlt Verf. die fraktionierte Sterilisation des fertigen Nährbodens. Es werden hierdurch nicht nur die vorhandenen Sporenbildner vernichtet, sondern auch die schon ausgekeimten Stäbchen ihrer färberischen Aehnlichkeit mit Diphtheriebazillen beraubt.

KOTZ.

27) **Sandukowsky** (Kiew). **Das Verhältnis des klinischen Bildes und des Diphtheriebazillenbefundes zu einander auf Grund von 382 Patienten der Diphtherieabteilung.** *Züricher Dissert. Zürich 1916. Gebrüder Leemann.*

Verf. kommt bei seinem ziemlich grossen Material zu der wohl allgemeinen Ansicht, dass für die Seruminjektion nicht auf den Nachweis der Bazillen gewartet werden darf, sondern dass schon der geringste Verdacht auf Diphtherie sofort zu der Injektion berechtigt.

JONQUIÈRE.

28) **Silberschmidt** (Zürich). **Die Bedeutung der Bazillenträger bei der endemischen Diphtherie, Genickstarre und dem Abdominaltyphus.** Arbeit aus dem Hygieneinstitut der Universität Zürich. *Korresp.-Blatt f. Schweizer Aerzte. No. 7. 1918.*

Unter Bazillenträger versteht Prof. Silberschmidt die in der Umgebung der Diphtheriekranken verkehrenden Personen, bei welchen echte Diphtheriebazillen gefunden werden. Als Grundsatz diene, dass diese nicht ubiquär sind, dass sie leicht festzustellen sind und dass sie bei der Verbreitung der Krankheit eine grosse Rolle spielen. Diese Personen sind also bei auftretenden Diphtheriefällen stets sofort auf Bazillen zu untersuchen und unter Kontrolle zu halten, sowohl bezüglich des Rachens und Nasenrachenraums, wie mitunter auch der Nase.

Diese Bazillenträger, sowie die Rekonvaleszenten nach Diphtherie müssen ferngehalten werden namentlich von Kinderkrippen, Schulen, womöglich auch von kinderreichen Familien. Durch Bazillenfreimachung der Träger werden manche Schulschliessungen erspart werden, weil man nur die Bazillenträger auszuschliessen braucht.

Zur Keimfreimachung sind natürlich viele Massnahmen empfohlen worden; chlorhaltige Dämpfe, Bestrahlung mit ultravioletten Strahlen, Jodtrichlorid, Chlorzink, Lapis, Kollargol, Zitronensäure, Salizylsäure, Sojodolnatrium, Malonsäure usw. Dies alles ist aber wohl illusorisch.

Zu den Virulenzprüfungen dienen die Meerschweinchen.

Auch die Meningokokken der Genickstarre sitzen nach Verf. gewöhnlich im Nasenrachenraum und müssen bei vorhandenen Katarrhen womöglich unschädlich

Verlag von **August Hirschwald** in Berlin.

MACKENZIE. Dr. Morell. **Die Krankheiten des Halses und der Nase.** Deutsch herausgegeben und mit Zusätzen versehen von Dr. F. Semon. I. Bd.: Die Krankheiten des Pharynx, Larynx und der Trachea. gr. 8. Mit 112 Holzschn. 1880. 18 M. — II. Bd.: Die Krankheiten des Oesophagus, der Nase und des Nasenrachenraums. gr. 8. Mit 93 Holzschn. 1884. 18 M.

MIKULICZ, Prof. Dr. J., u. Priv.-Doz. Dr. P. MICHELSON, **Atlas der Krankheiten der Mund- und Rachenhöhle.** 44 Buntdrucktaf. mit erläut. Text. 1892. 80 M.

MOST, Dr. Aug., **Die Topographie des Lymphgefässapparates des Kopfes und Halses.** 1906. gr. 8. Mit 11 Tafeln und 2 Textfiguren. 9 M.

NAVRATIL, v., Prof. Dr. Emerich, **Entstehung und Entwicklung der Laryngoskopie.** Erinnerungen aus meiner ärztlichen Tätigkeit. 1858—1913. gr. 8. 1,60 M.

OTABE, Dr. S., **Tiefatmen für unsere Gesundheit.** gr. 8. Mit 1 Tafel und 3 Abbildungen im Text. 1914. 1 M. 60.

ROSENTHAL, Dr. Carl, **Die Erkrankungen der Nase, deren Nebenhöhlen und des Nasenrachenraumes.** Ein kurzgefasstes Lehrbuch für Aerzte und Studierende. Zweite vermehrte und verb. Auflage. 1897. gr. 8. Mit 41 Fig. 6 M.

— — **Die Erkrankungen des Kehlkopfes.** Ein kurzgefasstes Lehrbuch für Aerzte und Studierende. gr. 8. Mit 68 Fig. 1893. 8 M.

SCHREIBER, Prof. Dr. Julius, **Ueber den Schluckmechanismus.** gr. 8. Mit 22 Figuren und 2 Doppeltafeln. 1904. 3 M.

SEMON, Prof. Dr. Sir Felix, **Forschungen und Erfahrungen 1880—1910.** Eine Sammlung ausgewählter Arbeiten. gr. 8. 2 Bde. mit 5 Taf. u. zahlr. Textfig. 1912. 32 M.

SOKOLOWSKI, Primararzt Dr. A., **Klinik der Brustkrankheiten.** gr. 8. Zwei Bände. 1906. 32 M.

TRAUTMANN, Geh. Med.-Rat Prof. Dr. F., **Chirurgische Anatomie des Schläfenbeins**, insbes. für Radikaloperation. 4. Mit 2 Taf. u. 72 Stereoskopen. 1898. 60 M.

— — **Anatomische, pathologische und klinische Studien über Hyperplasie der Rachentonsille,** sowie chirurgische Behandlung der Hyperplasie zur Verhütung von Erkrankungen des Gehörorgans. Folio. Mit 7 Tafeln und 12 stereoskop. Photographien nach Sektionspräparaten. 1886. 40 M.

— — **Leitfaden für Operationen am Gehörorgan.** Mit 27 Textfiguren. 1901. (Bibliothek v. Coler-v. Schjerning. IV. Bd.) 4 M.

Verhandlungen des III. Internationalen Laryngo-Rhinologen-Kongresses Berlin, 30. August bis 2. September 1911. Teil I: Referate. Herausg. im Auftrage des internat. Komitees für die Laryngo-Rhinologen-Kongresse von Prof. Dr. G. Finder: Sekretär des Komitees. Mit 6 Kurven im Text. gr. 8. 1911. 4 M. — **Teil II.** Verhandlungen. Herausg. vom Generalsekretär Prof. Dr. A. Rosenberg, gr. 8. Mit dem Porträt B. Fraenkel's und Abbildungen im Text. 1912. 10 M.

WOELFLER, Prof. Dr. A., **Die chirurgische Behandlung des Kropfes.** gr. 8. 1887. 2 M. 40.

— — — **Die chirurgische Behandlung des Kropfes.** II. Teil. gr. 8. Mit 4 Tafeln und 37 Holzschnitten. 1890. 8 M.

— — — III. Teil. **Die Behandlungsmethoden des Kropfes,** mit besonderer Berücksichtigung der vom Hofrath Billroth 1878—84 an der Wiener Klinik und vom Verf. 1886—90 an der Grazer Klinik behandelten Fälle. 1891. gr. 8. Mit 2 Tafeln und Holzschn. 9 M.

— — **Ueber die Entwickelung und den Bau des Kropfes.** gr. 8. Mit 19 lithogr. Tafeln. 1883. (Sonderabdruck aus dem Archiv für klin. Chir.) 22 M.

Internationales Centralblatt

für

Laryngologie, Rhinologie

und verwandte Wissenschaften.

Jahrgang XXXIV. Berlin, Mai. 1918. No. 5.

I. Referate.

a) Allgemeines, äusserer Hals, obere Luftwege.

1) **Schlittler** (Basel). **Die gonorrhoische Infektion der oberen Luft- und Speisewege.** *Zeitschr. f. Ohrenheilk. Bd. 76. S. 232.*

Die umfangreiche Arbeit bringt eine sehr genaue Literaturübersicht. Larynxkomplikationen sind selten. Es handelt sich hierbei fast immer um metastatische Veränderungen. Verf. ist in der Lage, über einen Fall zu berichten, der eine Ausnahme von dieser Regel macht: Ein Pat. mit Urethritis gonorrhoica erkrankt an einer schweren gonorrhoischen Stomato-pharyngo-laryngitis, die durch Kontaktinfektion mit den Händen (Einsetzen einer Zahnprothese) ausgelöst wurde.

Verf. stimmt mit allen anderen Autoren darin überein, dass die Erkennung des klinischen Bildes selten Schwierigkeiten macht: Sehr heftige Schmerzen, äusserst starke Schwellung und Rötung der Schleimhaut, profuse eitrige Sekretion, häufig Ulzerationen, protrahierter Verlauf. Der absolut sichere bakteriologische Beweis stösst dagegen stets auf Schwierigkeiten. Die Frage, weshalb es nicht öfter zu extragenitaler Gonorrhoe kommt, wird vom Verf. dahin beantwortet, dass die verschiedenen Schleimhäute verschiedene Empfänglichkeit gegen den Gonokokkus besitzen.

KOTZ.

2) **Bejach. Beiträge zur Statistik des Karzinoms.** *Zeitschr. f. Krebsforschung. Bd. 16. 1917.*

Verf. hat die Sektionsprotokolle des Krankenhauses Am Urban vom 1. April 1908 bis 31. März 1913 bearbeitet; ausserdem verwertet er die Arbeiten über Karzinomstatistik von Riechelmann (Inaug.-Diss. Rostock 1902), Feilchenfeld (Inaug.-Diss. Leipzig 1901) und Redlich (Inaug.-Diss. Breslau 1907), sowie die Ergebnisse der Sektionen im Königl. Charitékrankenhaus, die in den Charitéannalen von 1904—1912 niedergelegt sind. Das Pharynxkarzinom betraf bei Bejach 1,2 pCt., Redlich 2,2 pCt., Feilchenfeld 0,8 pCt., Riechelmann 0,6 pCt., in der Charité 1904—1908 1,67 pCt. und 1908—1912 1,71 pCt. der Kar-

gemacht werden. Wichtiger ist aber hier die individuelle Disposition. Viele weitere Gesichtspunkte sind in der interessanten Arbeit selbst nachzulesen.

Auch bei Typhus und Cholera gibt es Bazillenträger, deren Entdeckung durch Untersuchung von Blut und Stuhl äusserst wichtig ist. Typhusbazillenträger gebe es noch 50 Jahre nach überstandenem Typhus! Freilich ist hier eine Entkeimung problematisch. JONQUIÈRE.

29) **J. Kyrle** (Wien). **Ueber chronische Diphtherie der Haut und Schleimhaut.** Aus der Klinik für Syphilis und Dermat. in Wien. *Arch. f. Dermat. u. Syph. Bd. 124. S. 769. 1918.*

Langwierig verlaufende Ulzerationen an der Oberlippe, beiden Naseneingängen bis tief in das Naseninnere, auf beiden Tonsillen, Gaumenbögen und Uvula bei 37jährigem Soldaten. Dieselben wurden für luetisch gehalten; Wassermann war aber stets negativ und antiluetische Kuren waren erfolglos. Die bakteriologische Untersuchung der Beläge ergab neben Staphylococcus aureus echte Diphtheriebazillen, die auch im Tierexperiment sich als höchst virulent erwiesen. Heilseruminjektion bei dem Pat. ohne Erfolg; erst langdauernde Argentumpinselungen nach etwa 3 Monaten. DREYFUSS.

e) Kehlkopf und Luftröhre.

30) **v. Eicken** (Giessen). **Angeborenes Diaphragma der Glottis.** *Arch. f. Ohrenheilk. Bd. 101. H. 4. S. 233.*

Zweijähriges Kind, das von Geburt an an wechselnder Atemnot und Stimmlosigkeit litt. In Schwebelaryngoskopie wurde eine zwischen der vorderen Hälfte der Stimmbänder ausgespannte, mit diesen verbundene, weisse, ganz dünne Membran gespalten. Heilung. KOTZ.

31) **A. Onodi** (Budapest). **Primärer Krebs der Trachea und des Bronchus.** *Arch. f. Ohrenheilk. Bd. 101. H. 4. S. 236.*

Die Beobachtung erhöht die Zahl der bisher beschriebenen Fälle auf 53. Es handelt sich in diesem Falle um einen 42jährigen Soldaten, der schon seit einigen Jahren an Atembeschwerden litt. Bronchoscopia inferior zeigte im unteren Teil der Luftröhre granulationsartige Massen, die sich in den Hauptbronchus fortsetzten. Probeexzision ergab Plattenepithelkrebs. Durch Kürettement vorübergehende subjektive Erleichterung. Die Sektion zeigte ein Carcinoma scirrhosum, das die ganze Nachbarschaft, besonders die Gefässe stark infiltrierte. Ein radikaler chirurgischer Eingriff, wie er bei günstig gelagerten Fällen wiederholt mit Erfolg ausgeführt wurde, wäre also ausgeschlossen gewesen. KOTZ.

32) **Leopold Schlösser** (Ahaus). **Laryngologische Betrachtungen aus einer Heilstätte (Lungenheilstätte Beelitz der Landesvers.-Anstalt Berlin).** *Diss. Berlin 1917.*

Die Arbeit bringt einiges nicht uninteressantes statistisches Material.

Von Juli 1902 bis Ende 1912 wurden an Tuberkulose behandelt 16599

Männer und 10002 Frauen. Dieselben verteilen sich nach dem Gerhardt-Turban'schen Stadium, wie folgt:

	I	II	III	Gesamtzahl
Männer	13043	2358	1198	16599
Frauen	8495	1044	563	10002
				26601

Kehlkopftuberkulosen fanden sich bei

Männern . . . . 834 = 5 pCt.
Frauen . . . . . 198 = 2 pCt.

Die einzelnen Stadien waren dabei, wie folgt, beteiligt:

	I	II	III
Männer . . .	219	294	321
Frauen . . .	28	60	110

also in Prozenten

	I	II	III
Männer . . .	1,65	12,5	27
Frauen . . .	0,3	6	20

Aus dieser Tatsache geht hervor, dass mit Fortschreiten des Lungenprozesses die Häufigkeit der Kehlkopfinfektion gewaltig zunimmt.

Das Krankenmaterial des Jahres 1913 wird gesondert betrachtet, weil eine regelmässige Kontrolle durch Prof. Finder (Berlin) stattfand.

Es wurden behandelt:

	I	II	III
Männer . . .	1540	353	362
Frauen . . .	1123	135	170

Von diesen hatten Bazillen im Auswurf:

	I	II	III
Männer	45	183	320
Frauen	21	52	147

Larynxtuberkulosen waren darunter: Männer 68 (3 pCt.), Frauen 11 (0,8 pCt.), Zahlen, wie sie bisher so niedrig nirgends gefunden worden sind.

Verf. geht noch auf die Frage des Einflusses von Tabak- und Alkoholmissbrauch ein, ferner auf die Frage der lateralen Korrespondenz, d. h. der Gleichseitigkeit von Kehlkopf- und Lungenerkrankung. DREYFUSS.

33) **S. A. Pfannenstill** und **Sture Berggren. Die Behandlung der Larynxtuberkulose mit Jodnatrium und Natriumhypochlorit. (Om behandling af larynxtuberkules med jodnatrium och natriumhypochlorit.)** *Nordisk Tidskrift för Terapi. 1917.*

Pf. erwähnt, dass er während der letzten Jahre zwei wichtige Veränderungen der von ihm 1910 zuerst angegebenen Behandlungsmethode dieser Krankheit getroffen hat, sowohl betreffend die Technik wie die Beschaffenheit der Inhalationsflüssigkeit. Da er die Einatmung von O_3 mit der Einatmung von mit einem Sprayapparat fein verteiltem H_2O_2 vertauschte, bediente er sich im Anfang der Zimmereinatmung, was sich jedoch aus verschiedenen Gründen als sehr unzweck-

mässig und unpraktisch zeigte; die Erfahrung hat gelehrt, dass man sich eines ganz kleinen Handsprayapparates — von Parke, Davis & Co., London oder unter dem Namen Ulbrichs, Refraichisseur von Steinmas & Knetsch, Cassel, geliefert — sehr gut bedienen kann, nachdem man ihn mit einem gläsernen Mundstück versehen hat.

Nachdem Verf. die Bekanntschaft mit Carrel's Behandlung infektiöser Wunden mit einer Lösung von Natriumhypochlorit (NaOCl) gemacht hatte, bekam er die Idee, diese Flüssigkeit statt H_2O_2 zu brauchen; und nach verschiedenen Versuchen zeigte es sich, dass eine doppelt so starke Lösung wie Carrel's, die also ungefähr 1 pCt. wirksames Cl hält, sich als die zweckmässigste erwies. Die Behandlungstechnik wird folgende: Nach der ersten Mahlzeit bekommt der Pat. 1—2 g Naj in Wasser gelöst; unmittelbar danach fängt die Inhalation an und dauert mit kleinen Pausen den ganzen Vormittag fort. Nach dem Mittagessen wird noch 1—2 g Naj gegeben und mit kleinen Pausen wird inhaliert bis der Pat. ins Bett geht; einen ganzen Wochentag lang wird die Behandlung ausgesetzt.

Indikationen für die Behandlung sind: Oberflächliche Ulzerationen und oberflächliches Infiltrat; die Lungenprozesse nicht zu weit entwickelt; Allgemeinzustand relativ gut, Nieren und Darm gesund.

Kontraindikationen: Tiefe tuberkulöse Prozesse, weit fortgeschrittene Lungentuberkulose oder solche mit stark progredientem Charakter; schlechter Allgemeinzustand; Darmtuberkulose, Amyloidegeneration und Nephritis.

Berechtigt wäre die Frage, ob nicht das Natriumhypochlorit allein in den behandelten Fällen die Heilung bewirkt hätte und ob nicht das zu gleicher Zeit gegebene Jodnatrium ohne Bedeutung wäre; ohne Kontrollversuche will Verf. diese Einwendung nicht zurückweisen, er hat aber nicht Gelegenheit gehabt, solche zu machen.

Im Anschluss an diesen Vortrag demonstrierte Sture Berggren drei Pat., die nach dieser Methode mit gutem Erfolge behandelt waren; als unterstützendes Moment empfiehlt B. angemessene Anstaltspflege und Schweigekur. B. ist der Meinung, dass der Austausch des H_2O_2 mit NaOCl ein grosser Fortschritt in der Entwicklung der Pfannenstill'schen Methode ist und dass diese durch die Einführung des Handsprayapparats für die Praxis eine grosse Einfachheit gewonnen hat.

E. STANGENBERG.

34) **Isaac G. Shellcross** and **Weston D. Bagley. Ein Fall von Kehlkopfpapillom durch Röntgenbestrahlung geheilt. (A case of laryngeal papilloma treated and cured by the Röntgen rays.)** *The journ. of ophthalmol., otol. and laryng. Oktober 1915.*

Ein Papillom von Gerstenkorngrösse, unterhalb der Mitte des rechten Stimmbandes sitzend, breitete sich trotz Versuche seiner Entfernung auf das linke Stimmband aus. Die 147 Röntgenbestrahlungen verursachten dreimal eine starke Dermatitis mit nachfolgender Narbenbildung, das Papillom aber verschwand und die Patientin, die aphonisch war, konnte wieder mit klarer Stimme sprechen und sogar singen.

O. T. FREER.

35) **Hirsch** (Stuttgart). **Kehlkopffraktur durch Verschüttung.** *Zeitschr. f. Ohrenheilk. Bd. 76. H. 4/5. S. 262.*

Der Fall betrifft einen jugendlichen Patienten, der im Bergwerk verschüttet wurde. Er zeigte höchste Atemnot und grosses Hautemphysem. Bei der Tracheotomie stellte sich heraus, dass die Luftröhne an der vorderen Zirkumferenz von dem stark zusammengedrückten Kehlkopf abgerissen war. Tod durch Schluckpneumonie. Bei der Sektion fand sich ausserdem noch ein Einriss in der Speiseröhre. Verf. glaubt, dass solche Fälle deshalb so selten zur Beobachtung kommen, weil sie meist in kürzester Zeit zum Tode führen.
KOTZ.

36) **J. F. S. Esser. Verschliessung von Larynx- und Trachealfisteln oder -Defekten mittelst plastischer Operation.** Aus der königl. Univ.-Klinik für Rhino-Laryngologie in Budapest. *Arch. f. klin. Chir. Bd. 109. S. 385. 1917.*

Esser's Methode, die durch zwei schematische Zeichnungen und deren Resultate durch eine Reihe photographischer Aufnahmen dargestellt werden, besteht in der Entnahme einer flachen Knochenplatte aus dem Sternum und zwar nicht nur mit Hautstiel, sondern auch einem Stiel mit Muskelteilen des Sternokleidomastoideus. Das Muskelteil wird stumpf bis weit hinauf frei gemacht, so dass kein Zug am eingelagerten Knochen stattfinden kann. Die Art, wie die Haut mit dem darunter liegenden Knochen über den Defekt vernäht wird, ist etwas umständlich; aus der beigegebenen Zeichnung wird sie verständlich. Die Gefahr einer postoperativen Pneumonie ist nicht unbedeutend. Bei 25 Operierten trat sie 4mal ein; sämtlich 4 starben. Die anderen Fälle heilten.
DREYFUSS.

37) **v. Eicken** (Giessen). **Ueber bronchoskopische und ösophagoskopische Erfahrungen bei Kriegsteilnehmern.** *Münchener med. Wochenschr. H. 17. S. 450. 1918.*

Auf eine Rundfrage, die Verf. an eine grössere Reihe deutscher Laryngologen ergehen liess, bekam er Bericht über 90 Fälle; er selbst verfügt über fünf eigene. Mit der Aufforderung um Mitteilung weiterer Fälle an ihn bringt er eine kurze Uebersicht über die vorliegenden. Sie unterscheiden sich in der Mehrzahl nicht von denen der Friedenspraxis, eine Minderzahl betrifft Beobachtungen, die sich auf Schussverletzungen der Luft- und Speisewege beziehen. Eine erschöpfende Bearbeitung des Themas behält sich Verf. für später vor.
KOTZ.

38) **Hechinger** (Nürnberg). **Kasuistische Beiträge zur Bronchoskopie.** *Münchener med. Wochenschr. H. 2. S. 45. 1918.*

Fall 1. Sechsjähriges Kind, grosse Bleistifthülse im rechten Bronchus, Entfernung durch untere Bronchoskopie und zwar dadurch, dass sich das Rohr in den Fremdkörper einkeilte und mit ihm extrahiert wurde.

Fall 2. Neun Monate altes Kind. Entfernung eines Mandelkernes, der höchste Erstickungsgefahr bereitete, aus dem linken Bronchus ebenfalls nach Tracheotomie.
KOTZ.

39) **Carlos Jaramillo Infante. Ueber psychogene Hör- und Sprachstörungen bei Kriegsteilnehmern.** *Diss. Bonn 1916.*

Beschreibung von 8 Fällen hysterischer Taubheit, Stummheit, Aphonie und Hörstummheit, fast ausschliesslich durch Minenexplosionen und Verschüttungen hervorgerufen. Die Therapie bestand in Faradisation und Sprachübungen.

DREYFUSS.

f) Schilddrüse.

40) **Roux** (Lausanne). **Ueber den Kropf. (A propos du goitre.)** *Korresp.-Blatt f. Schweizer Aerzte. No. 12. 1918.*

Der bekannte Verf. spielt an auf die Versammlung der schweizerischen Gesellschaft für Chirurgie von 1917, in welcher von Kocher in Verbindung mit dem eidgenössischen Oberfeldarzt Oberst Hauser Schritte angeregt wurden zur prophylaktischen Bekämpfung des endemischen Kropfübels schon in den frühesten Schulklassen, da es bei den Rekruten damit meistens schon zu spät sei.

Abgesehen von den Grundursachen des Kropfes hebt Roux das Jod, im rechten Augenblick und vorsichtig gegeben, als allgemein anerkannten Heilungsfaktor hervor. Er lässt im Spital und in der Poliklinik ein kleines Medaillon aus Buchenholz austeilen, in welchem ein Jodkrystall in Wachspapier gewickelt am Hals getragen wird. Ausgenommen die kongenitalen und zystisch degenerierten Fälle sei diese fast homöopathische Behandlungsweise ausschlaggebend. Von der Gefahr, die das Jod in sich schliesst, sollte das Publikum und der Apotheker unterrichtet sein und namentlich auch schon die zukünftigen Bürgerinnen.

JONQUIÈRE.

41) **Lommel** (Bern). **Ueber die Resultate der Strumektomie nach de Quervain.** *Korresp.-Blatt f. Schweizer Aerzte. No. 9. 1918.*

Verf. sucht nach seinen Erfahrungen an der Wildbolz'schen Abteilung des klinischen Kantonsspitals (Jesel) über folgende zwei Fragen zu entscheiden.

1. Ob die häufig beiderseitig ausgeführte Ligatur der Arteriae thyreoideae inf., der oft noch eine ein- oder beiderseitige Unterbindung der vorderen Aeste der Thyreoideae sup. hinzugefügt wird, nicht zu den oft behaupteten Ausfallserscheinungen der Thyreoidal-Parathyreoidalfunktion führen.

2. Ob die von de Quervain empfohlene Schonung des Isthmus nicht eine baldige Wiederkehr der Atembeschwerden nach sich ziehe.

Diese Befürchtungen sind durch die Erfahrungen widerlegt worden.

Die Kropfexstirpationsmethode nach de Quervain soll die leichtere sein. Nur erfordert die vorausgehende Aufsuchung und Unterbindung der unteren Schilddrüsenarterie viel Geduld und einige Uebung.

Ob die Unterbindung aller genannten Schilddrüsenarterien auch eine günstige Wirkung gegen die Kropfrezidive ausübt, wird nicht angegeben. JONQUIÈRE.

42) **Taillens** (Lausanne). **Ein Fall von angeborenem Myxödem.** Société vandoise de médecine. *Schweizer Rundschau für Medizin. No. 6. Wagner'sche Verlagsanstalt. Bern 1918.*

Vollständiges Fehlen der Schilddrüse. Das Kind ist durchaus stupid, kann

kaum schlucken, erkennt seine Flasche nicht. Das Myxödem ist sehr ausgesprochen, Haut und Haare trocken, die sehr dicke Zunge ragt weit aus dem Mund hervor. Die Zahl der roten Blutkörperchen beträgt 2300000. Nach zweimonatiger Fütterung mit Schilddrüsen, d. h. vom siebenten Lebensmonat an, erkennt das Kind die Saugflasche, achtet auf die Bewegungen der Hand, fängt an zu lächeln, die Kopfhaare sprossen neu hervor, die Ernährung geht besser vor sich, die Haut bekommt normales Aussehen; Blutkörperchen 3500000.

Bei der Behandlung mit Schilddrüsenpräparaten muss die Temperatur beobachtet und bei Steigerung letzterer die erstere sofort unterbrochen werden.

Diese dankbaren Fälle von Myxödem mit der prächtigen Wirkung der Schilddrüsentherapie dürfen nicht etwa mit der etwas ähnlich aussehenden mongolischen Idiotie verwechselt werden.

JONQUIÈRE.

g) Oesophagus.

43) **Gotthold Herxheimer. Ueber das Karzinosarkom des Oesophagus.** *Zentralblatt f. allg. Pathol. Bd. 29. No. 1. 1918.*

Bis jetzt sind nur wenige Fälle dieser Neubildung bekannt. Zu einem 1908 von ihm publizierten Fall fügt H. einen zweiten hinzu und gibt einen ausführlichen histologischen Befund an der Hand von Schnittserien.

Er denkt sich die Genese dieser Neoplasmen so, dass in einem primär als Karzinom aufgetretenen Tumor das Bindegewebssubstrat zu wuchern beginnt bzw. sarkomatös entartet, so dass zur Zeit des Exitus letzteres das karzinomatöse Gewebe erdrückt bzw. fast ganz zerstört hat.

DREYFUSS.

II. Kritiken und Gesellschaftsberichte.

Laryngologische Gesellschaft zu Berlin*).

Sitzung vom 22. Dezember 1916.

Halle und Lautenschläger stellen einige Patienten mit Ozaena vor.

Lautenschläger: Ueber die Technik der operativen Ozaenabehandlung. (Erschienen Archiv für Laryng. Bd. 31. H. 1. Referiert dieses Centralbl. 1917. S. 198.)

Diskussion über die von Halle vorgestellten Fälle.

Halle hat die von Lautenschläger vorgeschlagene Operation dahin modifiziert, dass er die Oeffnung von der Mundhöhle aus, die viele Wochen lang

*) Infolge eines Versehens erfolgt die Veröffentlichung der Protokolle der Dezembersitzung 1916 und der Januarsitzung 1917 erst jetzt, nachdem der Bericht über die Februarsitzung 1917 bereits im Centralblatt (September 1917) erschienen ist.

offen gehalten und dann plastisch geschlossen werden muss, vermeidet und die Kieferhöhle nach Sturmann-Canfield eröffnet. Man kann auch auf diesem Wege, wie es Lautenschläger will, die ganze laterale Nasenwand nach medial hineinpressen, z. B. mit einem kräftigen Knopfinstrument. H. demonstriert einen so operierten Patienten und setzt die Vorteile seiner Modifikation auseinander.

Killian: Ueber Meningitis nach Stirnhöhlenschüssen.

K. unterscheidet: Frühformen, Spätformen und postoperative Formen. Die ersteren schliessen sich unmittelbar an die Verwundungen an und hängen von der Art der Zerstörung und dem Eintritt einer Infektion ab. Ueber diese Frühformen konnte er keine Erfahrungen sammeln. In der Heimat haben wir nur die Spätformen zu beobachten. Diese treten auf bis 9 Monate nach der Verwundung.

Sehr häufig ist die hintere Stirnhöhlenwand zersprungen, zerbrochen, defekt. Die Dura liegt bloss und granuliert, oder sie ist zerrissen und der Spalt durch einen Stirnlappenprolaps ausgefüllt. Der Prolaps kann sich auf das Stirnhöhlengebiet beschränken, oder er dringt auch in die Ethmoidalregion ein. Ja, es kommt sogar vor, dass er durch die zerstörte Lamina cribrosa in die Haupthöhle der Nase reicht. Es empfiehlt sich, den auf das Nasenhöhlengebiet beschränkten (Sinusprolaps) von dem zur Haupthöhle reichenden (Cribrosaprolaps) zu unterscheiden.

K. berichtet über drei tödlich verlaufene Fälle. Ferner teilt er einen Fall von postoperativer Meningitis mit, in einem sehr schweren Fall, wo vor 4 Monaten beide Stirnhöhlen zertrümmert waren und eine Orbitalfistel reichlich Eiter sezernierte. Es war absichtlich mit der Radikaloperation gewartet worden, bis auf eine Konsolidierung der zerbrochenen Knochen zu rechnen war.

Was uns fortgesetzt bewegt, ist die Frage: Wie sollen wir der Entstehung von Meningitiden nach Stirnhöhlenschüssen vorbeugen? Eins scheint K. zunächst wichtig: das genauere Studium des Krankenblattes. Man muss wissen, was an den frischen Wunden gesehen, ob Brüche der hinteren Stirnhöhlenwände, Durarisse, Hirnvorfälle beobachtet wurden. Wenn allerdings nur ein enger Einschuss und Ausschuss da ist, so kann der erste Beobachter auch nicht viel mitteilen. Zweitens kommt es darauf an, den intranasalen Befund nach neuen Gesichtspunkten zu beobachten. Wenn keine intranasalen Erscheinungen bestehen, so beweist uns das in diesen Schussfällen nichts; denn die Nebenhöhlen können nach der Nase hin verschwollen oder auch schon zugewachsen sein. Letzteres lässt sich unter Umständen durch Rhinoskopia und Sondierung feststellen.

Drittens kommt das Röntgenbild wesentlich in Betracht. Wir wissen, dass K. für die stereoskopischen Röntgenbilder sehr viel übrig hat. Er muss aber darauf aufmerksam machen, dass sie zu einer gewissen, er will nicht sagen Täuschung, aber nicht ganz zutreffenden Beurteilung Veranlassung geben könnten. Im stereoskopischen Bilde werden entschieden die Verschleierungen etwas aufgehellt, sie erscheinen nicht so dicht wie im einfachen Bilde, man schätzt sie nicht so hoch ein. Deswegen ist es empfehlenswert, dass man nicht allein im stereoskopischen, sondern auch im einfachen Bilde den Fall studiert. Bei grossen Defekten der Hinterwand darf man auf Hirnkollaps schliessen.

Viertens. Dann würde K. es für zulässig halten in zweifelhaften Fällen probeweise zu öffnen, um sicher zu sein, dass keine komplizierten und gefährlichen Zustände herumgeschleppt werden. Mit alledem kommt man aber leider nicht weit, denn dann kann es sich ja um einen ausgeheilten Fall handeln. Unter solchen Umständen wahllos zu operieren, wäre des Guten zu viel getan.

Erlanger berichtet über 6 hierher gehörige Fälle von Augenverletzung, die mit Stirnhöhlenverletzung kompliziert sind. Geraume Zeit nach der Verletzung, 1—10 Monate, weisen die Patienten keinerlei Reizerscheinungen auf.

Fall 1, 2, 4 und 5 werden operiert, ehe irgendwelche Erscheinungen von seiten des Gehirns vorliegen. Fall 1 kommt drei Wochen nach der Operation ad exitum, Fall 2, 4 und 5 kurze Zeit nach den Operationen, wobei die Sektion Stirnhirnabszesse und, mit Ausnahme von Fall 5, Meningitis ergaben.

Bei Fall 3 wurde kein operativer Eingriff vorgenommen.

Fall 6 wird erst mehrere Tage nach dem Einsetzen der meningitischen Erscheinungen operativ in Angriff genommen.

E. wirft die Frage auf, ob man in diesen Fällen operieren oder abwarten soll. Er hält in Fällen, die absolut keine Erscheinungen aufweisen, ein vorsichtiges Abwarten nicht für unangebracht.

Sitzung vom 26. Januar 1917.

Killian demonstriert Röntgenaufnahmen von Ozaenafällen.

Fortsetzung der Diskussion über den Vortrag von Killian: **Ueber Meningitis nach Stirnhöhlenschüssen.**

Krückmann hat manche Fälle von Augenhöhlenschüssen infolge Mitverwundung der Nebenhöhlen verloren. Er steht auf dem Standpunkt, dass — abgesehen von den fiebernden und dringlichen Fällen — man tunlichst monatelang mit dem Eingriff wartet. Bei den sehr häufigen Splitterungen der hinteren Stirnhöhlenwand zeigen die mikroskopischen Präparate, dass die Wandfissuren in der ersten Zeit niemals knöchern, sondern zunächst bindegewebig vernarben. Wenn nun im Anschluss z. B. an einen Schnupfen entzündliche Prozesse auf die Stirnhöhlenschleimhaut übergeleitet werden und wenn nun ein operativer Eingriff an dieser ausgeführt wird, so lässt sich eine Verwundung dieser interponierten bindegewebigen Massen kaum vermeiden und es ist somit dem Einwandern von Infektionserregern Tür und Tor geöffnet. K. hält es daher für zweckmässig, mit dem operativen Eingriff so lange zu zögern, bis das eingelegte Granulationsgewebe fest oder knöchern geworden ist. K. wartet durchschnittlich 3 Monate. Die Entfernung eines Sequesters an der hinteren Stirnhöhlenwand erscheint durchaus nicht eilig, weil das Loch meistens durch ein Granulationsgewebe verstopft wird, das von der Dura ausgeht und manschettenknopfartig den Defekt auspolstert.

Halle berichtet über drei Fälle von Hirnabszess, die als Spätkomplikation nach Nebenhöhlenverletzung auftraten und zur Heilung kamen.

Kuttner vertritt den Standpunkt, dass bei frischen Fällen eine gründliche Freilegung angezeigt ist, dass aber bei alten Fällen, die objektiv und subjektiv



keinen Anhaltspunkt für eine Erkrankung des Hirns und seiner Häute bieten, eine Präventivoperation nicht gerechtfertigt ist.

Killian (Schlusswort) geht auf die von Krückmann angeregte Frage der Entstehung von Meningitiden ohne Knochenfissuren ein. Was die postoperativen Formen anbetrifft, so ist die Erklärung folgendermassen: In der Stirnhöhle ist schon im Anschluss an das Trauma oder aus irgend einem anderen Grunde eine Eiterung vorhanden; tritt ein neuer Reiz in Gestalt eines Schnupfens oder des Traumas der Operation hinzu, so findet eine wesentliche Virulenzsteigerung der Streptokokken statt. An gewissen Stellen der Hinterwand besteht eine fast unmittelbare Verbindung der Schleimhautvenen mit den Duravenen; eine septische Thrombose erreicht die letzteren und führt zu Meningitis. K. schliesst daran die Warnung, zu operieren, wenn Reizzustände irgend welcher Art bestehen, ebenso davor, kurz vor der Stirnhöhlenoperation in der Nase herum zu operieren.

Das Ideale bei Stirnhöhlenschüssen wäre, dass gleich auf dem Verbandplatz oder im Lazarett die ganze Stirnhöhlenschleimhaut herausgekratzt und eine breite Verbindung nach der Nase geschaffen würde. Das wird aber wohl kaum je geschehen. Wenn der Patient nach 10—14 Tagen in Heimatpflege kommt, ist er in einem gefährlichen Stadium, da es an allen Winkeln und Ecken eitert und man braucht nicht viel daran zu rühren, so kommt es zur Meningitis. Was die Spätstadien anbetrifft, so rät K. in allen zweifelhaften Fällen zur probeweisen Eröffnung.

Kuttner: Referat über den augenblicklichen Stand der Ozaenafrage. Erschienen Archiv für Laryngologie. Bd. 31. Referiert Centralblatt 1917. S. 287.

Sitzung vom 30. März 1917.

Benda: Demonstration makroskopischer Präparate.

Es handelt sich um einige Fälle von Schussverletzung der oberen Luftwege, die durch merkwürdige Komplikationen zum Tode geführt haben und die im Leben nicht ganz erkannt werden konnten.

1. Querschuss des Pharynx; zunächst gutes Befinden, dann plötzlicher Exitus infolge von Verblutung, als deren Quelle sich ein oberflächliches Aneurysma der Art. lingualis herausstellte.

2. Einschuss in der oberen Brustapertur; zunächst keine bösen Erscheinungen, dann schwere septische Erscheinungen, unter denen Pat. zugrunde ging. Es zeigte sich, dass eine retromediastinale Phlegmone vorhanden war, entstanden durch einen kleinen Anschuss des Oesophagus.

3. Einschuss hinter dem Warzenfortsatz; Granatsplitter in der hinteren Pharynxwand, der extrahiert wurde; Meningitis. Sektion ergab, dass der zweite Halswirbel durch den Schuss total frakturiert war und dass sich von der Pharynxwunde aus eine Phlegmone, eine eitrige Periostitis und Osteomyelitis auf den Wirbel fortgesetzt und von dort eine tödliche Meningitis hervorgerufen hatte.

Ganzer: a) Die Bildung von langgestielten Stranglappen bei Gesichtsplastik.

Wenn es sich um Deckung grosser Defekte handelt, ist die äussere Hautdecke leicht aus der Nähe zu bekommen, für die innere Auskleidung der Mundhöhle braucht man unbehaarte Haut, die bei Männern nicht in der Nähe vorhanden ist und daher von Brust, Schulter, Oberarm oder Rücken hergeholt werden muss. Um diesen langgestielten Lappen die Ernährung zu sichern, lässt G. bei der ersten Ablösung eine breite Ernährungsbrücke am distalen Ende, den Stiel schliesst er durch fortlaufende Naht zu einem Strang, der nach allen Richtungen schlenkernd beweglich ist; es wird durch die Strangbildung die überflüssige Granulationsbildung und die damit verbundene reichliche Absonderung und Stoffvergeudung vermieden. In der zweiten Sitzung wird bei sicheren Lappen die Ernährungsbrücke durchschnitten und der Lappen für seinen Zweck verwendet.

b) Verschluss grosser Gaumendefekte mit Haut vom Oberarm usw. unter Verwendung langgestielter Stranglappen.

G. verwendet zum Verschluss grosser Gaumendefekte Haut vom Oberarm. Die Technik ist ähnlich der von G. für die Schliessung kleiner Perforationen beschriebenen. Die Perforation wird umschnitten, der zentrale Rand eingeklappt und durch einige Stiche in der Lage gehalten; die breite Wundfläche wird durch Haut vom Oberarm gedeckt, wobei G. sich des oben beschriebenen langstieligen Stranglappens bedient, der sorgfältig eingenäht und durch ein Drahtgestell mit untergelegter Tamponade gestützt wird. Durch Erhöhung der beiderseitigen Backenzähne durch Ueberklappung mit aufgesetzter Kaufläche aus Zinn wird der Kranke verhindert, den Stiel durchzubeissen.

Finder: Habituelle Klosssprache.

Soldat, der genau so spricht, als ob er einen peritonsillären Abszess hat. Die Störung besteht seit 6 Wochen, wo er eine schwere Halsentzündung hatte, die nach Versicherung des behandelnden Arztes eine gewöhnliche follikuläre Angina war. Das Gaumensegel bewegt sich völlig normal; Patient hat niemals beim Schlucken Flüssigkeit durch die Nase gebracht. Die Sprachstörung kommt dadurch zustande, dass Patient den Zungenrücken gegen den Gaumen drückt. Dass eine Störung des Gaumensegels auszuschliessen ist, geht, abgesehen von der Inspektion des Rachens, daraus hervor, dass die von Gutzmann angegebene J-a-Probe vollkommen negativ ausfällt. Die Entstehung ist so zu denken, dass Patient, als er die schwere Angina hatte, durch die Schwellung im Halse gezwungen war, so klossig zu sprechen und er hat diese Gewohnheit beibehalten. Es handelt sich also um eine Art habitueller Klosssprache infolge Autoimitation. Die Prognose ist gut.

Gutzmann: Es besteht bei dem Pat. kein nasales Sprechen; das Gaumensegel bildet mit der hinteren Rachenwand einen völlig normalen festen Abschluss. Er hebt aber die Basis linguae ausserordentlich stark und verschliesst beinahe der Stimme den Ausgang.

Gluck: a) **Struma carcinomatosa.**

Demonstration einer vor $1^1/_2$ Jahren operierten Patientin; sie ist zu Zeit ganz gesund; es mussten bei Abschälung der karzinomatösen Strumalappen von Trachea und Oesophagus beide Rekurrentes durchschnitten werden. Es wurde ihr infolgedessen eine Kanüle eingelegt. G. demonstriert eine ihm sehr geeignet erscheinende Siebkanüle mit Inspirationsventil. Im Anschluss daran berichtet er über eine vor $11^1/_2$ Jahren operierte sehr umfangreiche Struma carcinomatosa; es wurde die Struma, der Larynx, der durchwachsen war, und die sieben obersten Trachealringe entfernt, in einer zweiten Sitzung Drüsen entfernt und ein Stück der Jugularis interna reseziert; bei einem Rezidiv wurde der Pharynx und der Halsteil des Oesophagus entfernt, Rekonstruktion durch Plastik. Drei Jahre später Entfernung wallnussgrosser karzinomatöser Tumoren bzw. nur links vom Sternum. Pat. ist jetzt gesund und blühend und spricht ausgezeichnet.

b) Trachealresektion bei einem 14jährigen Knaben, der im 4. Lebensjahr wegen Diphtherie tracheotomiert war. Unmöglichkeit, die Kanüle zu entfernen. Es bestand derartige Obliteration an Larynx und Trachea, dass G. gezwungen war, die Trachea vom Larynx bis zur Tracheotomiewunde und mit derselben zu exstirpieren, bis er oberhalb der Aryknorpel wieder ein bequemes Lumen fand; der Defekt wurde durch Hautlappen gedeckt. Resultat gut.

c) Totalexstirpation der Trachea. Publiziert Archiv für Laryng. Bd. 29. H. 2. Referiert Centralblatt. S. 156. 1915.

Jacques Joseph: Zur Oberlippen- und Nasenplastik. Demonstration von 4 Fällen von Kriegsverletzten.

1. und 2. Totaldefekt der Oberlippe und der benachbarten Wangenpartie.
3. Hochgradige Plattnase und
4. Grosser Defekt der unteren Nasenhälfte.

Gluck rät dazu, an Stelle aus der Tibia den Ersatz in Form eines Stückes Elfenbeins oder todten Knochens oder Gold zu nehmen.

Halle hat, als er das Tibiastück durch Hartparaffin von 70° Schmelzpunkt ersetzen wollte, zuerst ausgezeichneten kosmetischen Erfolg erzielt, aber nach 6 Wochen bzw. 8 Monaten Fistelbildung gesehen.

Weingärtner berichtet über einen Fremdkörper im Oesophagus. Bei einer 26jährigen Patientin, die ein Gebiss verschluckt hatte, war von anderer Seite der Versuch gemacht worden, das Gebiss mit dem Münzenfänger zu extrahieren. Dies gelang nicht. Aber auch der Münzenfänger konnte nicht mehr entfernt werden, da er sich jedesmal an dem Gebiss verhakte. Als die Pat. dann in der Killian'schen Klinik eingeliefert wurde, versuchte der Vortr. zunächst vor dem Röntgenschirme den Münzenfänger herauszuziehen — mit demselben negativen Resultat wie der vorbehandelnde Arzt. Darauf sofort Oesophagoskopie in Lokalanästhesie. Das Rohr wurde an der Sonde des Münzenfängers entlang eingeführt, dann das Gebiss, das einen Metallkaken hatte, unter einigen Schwierigkeiten extrahiert und schliesslich der Münzenfänger entfernt. Keine Kom-

plikationen. Heilung. Demonstration des Röntgenbildes mit Gebiss und Münzenfänger.

Heymann demonstriert einen Fall von Prolaps beider Ventrikel; Diagnose nicht ganz sicher.

Sitzung vom 27. April 1917.

A. Bruck: Retropharyngealabszess nach Peritonsillitis.

Es besteht noch — $3^1/_2$ Wochen nach Entfernung des retropharyngealen Abszesses — Oedem des Kehlkopfeinganges.

Killian denkt daran, dass von der Tonsille aus eine retropharyngeale Lymphdrüse infiziert wurde. Er empfiehlt zur Behandlung der Peritonsillarabszesse auf das wärmste die Heissluftbäder.

Weingärtner demonstriert einen Fremdkörper, eine kleine Messingschraube, die er mittels Schwebelaryngoskopie durch Bronchoskopie aus dem linken Bronchus eines dreijährigen Kindes geholt hat. Er weist auf die Vorteile hin, die in diesen Fällen die Schwebelaryngoskopie hat.

Killian demonstriert einen Fall von Kehlkopfschuss. Pat. war im Oktober 1916 verwundet; er war noch heiser. Das Larynxbild ergab die Erscheinungen einer rechtsseitigen Perichondritis des Schildknorpels. Das Röntgenbild ergab einen grossen Geschossteil in der Kehlkopfgegend. Die Entfernung des Fremdkörpers erwies sich als unmöglich, ohne die rechte Schildknorpelplatte zu resezieren; dies wurde schon im Hinblick auf die Perichondritis getan. Die Schildknorpelplatte wurde herausgelöffelt bis in die Hörner.

Ritter: Bei der Beurteilung der Dienstfähigkeit von chronisch Nebenhöhlenkranken ist 1. stets der allgemeine Körperzustand sowie ihr Beruf und ihre sonstige Lebensweise zu berücksichtigen.

2. Kriegsverwendungsfähig sind alle diejenigen, die ausser der Absonderung keine Beschwerden haben, insbesondere auch nicht über Sehstörungen klagen; nötigenfalls ist augenärztliche Untersuchung zu veranlassen.

3. Bei den übrigen kann versucht werden, ihre Dienstfähigkeit durch fachärztliche Behandlung zu steigern. Wenig Aussicht dafür bieten innerhalb absehbarer Zeit die Fälle von ausgedehnten, sichtlich schweren Nebenhöhlenerkrankungen sowie solche mit sonstigen Erkrankungen, die schon für sich allein die Dienstfähigkeit einschränken.

4. Radikale Eingriffe können bei chronischen Kieferhöhleneiterungen unbedenklich vorgenommen werden, am besten nach der Denker'schen Methode mit primärem Verschluss nach der Mundhöhle zu.

5. Bei chronischen Stirnhöhlen- und Siebbeineiterungen ist zunächst zu versuchen, durch intranasale Behandlung die Beschwerden zu beseitigen; wo dies gelingt, sind die Patienten wie unter 2. zu beurteilen, die übrigen meist als g. v. oder a. v.

6. Namentlich bei den so notwendig gebrauchten Facharbeitern empfiehlt es sich, die Behandlung nicht zu lange auszudehnen, sondern sie als a. v. Beruf zu entlassen, sobald sie als arbeitsfähig im gewöhnlichen Sinne sind.



7. Abgesehen vom Vorliegen absoluter Indikationen sind radikale äussere Eingriffe an Stirnhöhle und Siebbein möglichst zu beschränken auf Fälle von kleinen oder höchstens mittleren, d. h. unterhalb der Helmdruckgrenze gelegenen Stirnhöhlen und nur vorzunehmen bei sonst körperlich leistungsfähigen Leuten, bei denen nach der Heilung Kriegsverwendungsfähigkeit zu erwarten ist. Bei Neurasthenikern erheblicheren Grades ist dies von vornherein sehr zweifelhaft. — Hierbei ist noch zu ergänzen, dass diese Leute durch die meist im Anfang vorhandenen Narbenbeschwerden immer wieder veranlasst werden, sich krank zu melden und tatsächlich nur Lazarettwanderungen antreten, aber für irgendwelche dienstliche Verwendungsfähigkeit nicht in Frage kommen.

Besondere Vorsicht in der Beurteilung verlangen die Fälle mit stärkeren Reizerscheinungen im Trigeminusgebiet, die auch nach erfolgreicher Operation unter dem Einfluss von Feldzugseinwirkungen zu Rückfällen neigen.

Für Offiziere können die Indikationen zur Radikaloperation weiter gestellt werden.

8. Es sind grundsätzlich solche Operationsverfahren zu wählen, die eine rasche und sichere Verödung der Höhle erwarten lassen. Bei Nichtbeteiligung des Siebbeins ist die Kuhnt'sche Methode, eventuell mit nachträglicher Ausschneidung der eingezogenen Hautnarbe und nachfolgender Vernähung, zu empfehlen, da hierbei eine Eröffnung der Augenhöhle erspart wird; bei Mitbeteiligung des Siebbeins für kleinere Höhlen die Ritter'sche Methode mit Erhaltung der vorderen Wand, für grössere die Killian'sche.

9. Kranke mit starker Borkenbildung in der Nase sind im allgemeinen nur a. v., k. v. nur ausnahmsweise.

Musehold empfiehlt ebenfalls, die Indikationen für Nebenhöhlenerkrankungen jetzt anders zu stellen als im Frieden.

Schönstedt warnt davor, die Leute, die grössere Nasen- und Ohrenoperationen überstanden hatten, als felddienstfähig zu bezeichnen. Nach seinen Erfahrungen mussten sie immer schon nach einigen Tagen wieder zurückgeschickt werden. Er möchte sie als garnison- oder arbeitsverwendungsfähig bezeichnen.

Max Scheier hat im Gegensatz zu den Vorrednern eine grössere Anzahl von Mannschaften gesehen, die an der Stirnhöhle nach Killian radikal operiert waren und die alle Strapazen des Felddienstes sehr gut vertrugen. Es ist ein Vorurteil zu glauben, dass die Soldaten sich im Schützengraben und Unterstand leichter erkälten; im Gegenteil, sie werden abgehärtet und es fällt damit auch schon der wichtigste Grund für das Aufflackern einer chronischen Nebenhöhleneiterung fort. Er würde Leute, bei denen die Heilung mindestens ein halbes Jahr nach der Operation anhält, als k. v. erklären.

Halle hält im allgemeinen bei den aus dem Feld zum Zweck der Nebenhöhlenoperation zurückgeschickten Soldaten eine radikale Operation nicht für nötig, ausser bei der Kieferhöhle, wo man nach dem Verfahren von Sturmann-Canfield in kurzer Zeit völlige Heilung erzielen kann. Er zieht dieses Verfahren der Eröffnung von der Mundhöhle aus vor. Auch bei Siebbeinerkrankungen kann

man fast immer mit intranasalen Methoden auskommen und auch die Stirnhöhle lässt sich mittels der von ihm beschriebenen endonasalen Methode stets so freilegen, dass man bequem einen kleinen Finger in die erweiterte Ausführungsöffnung einlegen kann.

Killian unterscheidet bei den chronischen Nebenhöhlenerkrankungen, von denen er hier allein reden will, die rein katarrhalischen Erkrankungen, die zur Schleimsekretion, Hypertrophie und Polypenbildung neigen und die schweren eitrigen Formen, bei denen die Polypenbildung sogar in den Hintergrund treten kann. Bei ersteren genügt es oft, die Polypen zu entfernen; man findet solche Kranke in allen Formen des Dienstes, auch in der Front. Die Fälle der zweiten Gruppe leiden besonders zeitweise im Anschluss an akute Katarrhe, an Kopfschmerzen und vermehrter Absonderung. K. versucht in solchen Fällen zuerst, die Beschwerden durch Kopflichtbäder zu bekämpfen. Manche kann man aber nicht mit so leichten Mitteln und auch nicht mit intranasalen Eingriffen zufrieden stellen; das Röntgenbild zeigt in diesen Fällen, dass es sich meist nicht um eine Höhle handelt, sondern um das ganze System einer oder beider Seiten. Es muss ein Eingriff gemacht werden, um den Pat. wieder in einen verwendungsfähigen Zustand zu bringen. Aus diesem Gesichtspunkt hat K. eine ganze Reihe von Radikaloperationen gemacht, auch doppelseitige. Die Pat. klagen nachher meist noch über alle möglichen Empfindungen und bedürfen der psychischen Behandlung; Massage, Spülungen und Kopflichtbäder helfen über dieses Stadium hinweg. K. strebt gar nicht danach, diese Leute kriegsverwendungsfähig zu machen, er ist schon zufrieden, wenn sie nur garnison- oder arbeitsverwendungsfähig werden.

Nach K.'s Erfahrungen haben sich viele Soldaten und Offiziere nach Stirnhöhlenoperation keinerlei Beschwerden durch das Tragen von Helm oder Mütze gehabt.

Was die Ozaena anlangt, so tun sehr viel Ozaenakranke Dienst, ohne dass sie von ihrer Krankheit etwas wissen. Die meisten Ozaenakranken, die K. aufsuchten, kamen wegen Nasenverstopfung und Kopfschmerzen. Beides wird durch die Borken verursacht. Wenn man spülen lässt, werden gewöhnlich die Kopfschmerzen geringer. Die Leute müssen darauf hingewiesen werden, dass sie ja auch im Zivilberuf gearbeitet haben, zum Teil sehr schwere Arbeit verrichtet hatten. Wenn sie von Zeit zu Zeit spülen, können sie in Garnison oder Etappe Dienst tun.

Max Scheier hält in Uebereinstimmung mit den neuesten Bestimmungen die Ozaenakranken überall da für verwendbar, wo sie Gelegenheit zu Nasenspülungen haben.

Ritter betont nochmals, dass er sich nur gegen die Empfehlung des Radikaloperierens in Bausch und Bogen wenden wollte; schwere Schmerzzustände hält er für eine absolute Indikation zum Operieren. Nur soll man nicht frisch operierte Fälle hinausschicken.

In bezug auf Ozaena muss man unterscheiden zwischen den Leuten, die sich an ihren Zustand so gewöhnt haben, dass sie sich ganz wohl fühlen, und jenen,

7. Abgesehen vom Vorliegen absoluter Indikationen sind radikale äussere Eingriffe an Stirnhöhle und Siebbein möglichst zu beschränken auf Fälle von kleinen oder höchstens mittleren, d. h. unterhalb der Helmdruckgrenze gelegenen Stirnhöhlen und nur vorzunehmen bei sonst körperlich leistungsfähigen Leuten, bei denen nach der Heilung Kriegsverwendungsfähigkeit zu erwarten ist. Bei Neurasthenikern erheblicheren Grades ist dies von vornherein sehr zweifelhaft. — Hierbei ist noch zu ergänzen, dass diese Leute durch die meist im Anfang vorhandenen Narbenbeschwerden immer wieder veranlasst werden, sich krank zu melden und tatsächlich nur Lazarettwanderungen antreten, aber für irgendwelche dienstliche Verwendungsfähigkeit nicht in Frage kommen.

Besondere Vorsicht in der Beurteilung verlangen die Fälle mit stärkeren Reizerscheinungen im Trigeminusgebiet, die auch nach erfolgreicher Operation unter dem Einfluss von Feldzugseinwirkungen zu Rückfällen neigen.

Für Offiziere können die Indikationen zur Radikaloperation weiter gestellt werden.

8. Es sind grundsätzlich solche Operationsverfahren zu wählen, die eine rasche und sichere Verödung der Höhle erwarten lassen. Bei Nichtbeteiligung des Siebbeins ist die Kuhnt'sche Methode, eventuell mit nachträglicher Ausschneidung der eingezogenen Hautnarbe und nachfolgender Vernähung, zu empfehlen, da hierbei eine Eröffnung der Augenhöhle erspart wird; bei Mitbeteiligung des Siebbeins für kleinere Höhlen die Ritter'sche Methode mit Erhaltung der vorderen Wand, für grössere die Killian'sche.

9. Kranke mit starker Borkenbildung in der Nase sind im allgemeinen nur a. v., k. v. nur ausnahmsweise.

Musehold empfiehlt ebenfalls, die Indikationen für Nebenhöhlenerkrankungen jetzt anders zu stellen als im Frieden.

Schönstedt warnt davor, die Leute, die grössere Nasen- und Ohrenoperationen überstanden hatten, als felddienstfähig zu bezeichnen. Nach seinen Erfahrungen mussten sie immer schon nach einigen Tagen wieder zurückgeschickt werden. Er möchte sie als garnison- oder arbeitsverwendungsfähig bezeichnen.

Max Scheier hat im Gegensatz zu den Vorrednern eine grössere Anzahl von Mannschaften gesehen, die an der Stirnhöhle nach Killian radikal operiert waren und die alle Strapazen des Felddienstes sehr gut vertrugen. Es ist ein Vorurteil zu glauben, dass die Soldaten sich im Schützengraben und Unterstand leichter erkälten; im Gegenteil, sie werden abgehärtet und es fällt damit auch schon der wichtigste Grund für das Aufflackern einer chronischen Nebenhöhleneiterung fort. Er würde Leute, bei denen die Heilung mindestens ein halbes Jahr nach der Operation anhält, als k. v. erklären.

Halle hält im allgemeinen bei den aus dem Feld zum Zweck der Nebenhöhlenoperation zurückgeschickten Soldaten eine radikale Operation nicht für nötig, ausser bei der Kieferhöhle, wo man nach dem Verfahren von Sturmann-Canfield in kurzer Zeit völlige Heilung erzielen kann. Er zieht dieses Verfahren der Eröffnung von der Mundhöhle aus vor. Auch bei Siebbeinerkrankungen kann

man fast immer mit intranasalen Methoden auskommen und auch die Stirnhöhle lässt sich mittels der von ihm beschriebenen endonasalen Methode stets so freilegen, dass man bequem einen kleinen Finger in die erweiterte Ausführungsöffnung einlegen kann.

Killian unterscheidet bei den chronischen Nebenhöhlenerkrankungen, von denen er hier allein reden will, die rein katarrhalischen Erkrankungen, die zur Schleimsekretion, Hypertrophie und Polypenbildung neigen und die schweren eitrigen Formen, bei denen die Polypenbildung sogar in den Hintergrund treten kann. Bei ersteren genügt es oft, die Polypen zu entfernen; man findet solche Kranke in allen Formen des Dienstes, auch in der Front. Die Fälle der zweiten Gruppe leiden besonders zeitweise im Anschluss an akute Katarrhe, an Kopfschmerzen und vermehrter Absonderung. K. versucht in solchen Fällen zuerst, die Beschwerden durch Kopflichtbäder zu bekämpfen. Manche kann man aber nicht mit so leichten Mitteln und auch nicht mit intranasalen Eingriffen zufrieden stellen; das Röntgenbild zeigt in diesen Fällen, dass es sich meist nicht um eine Höhle handelt, sondern um das ganze System einer oder beider Seiten. Es muss ein Eingriff gemacht werden, um den Pat. wieder in einen verwendungsfähigen Zustand zu bringen. Aus diesem Gesichtspunkt hat K. eine ganze Reihe von Radikaloperationen gemacht, auch doppelseitige. Die Pat. klagen nachher meist noch über alle möglichen Empfindungen und bedürfen der psychischen Behandlung; Massage, Spülungen und Kopflichtbäder helfen über dieses Stadium hinweg. K. strebt gar nicht danach, diese Leute kriegsverwendungsfähig zu machen, er ist schon zufrieden, wenn sie nur garnison- oder arbeitsverwendungsfähig werden.

Nach K.'s Erfahrungen haben sich viele Soldaten und Offiziere nach Stirnhöhlenoperation keinerlei Beschwerden durch das Tragen von Helm oder Mütze gehabt.

Was die Ozaena anlangt, so tun sehr viel Ozaenakranke Dienst, ohne dass sie von ihrer Krankheit etwas wissen. Die meisten Ozaenakranken, die K. aufsuchten, kamen wegen Nasenverstopfung und Kopfschmerzen. Beides wird durch die Borken verursacht. Wenn man spülen lässt, werden gewöhnlich die Kopfschmerzen geringer. Die Leute müssen darauf hingewiesen werden, dass sie ja auch im Zivilberuf gearbeitet haben, zum Teil sehr schwere Arbeit verrichtet hatten. Wenn sie von Zeit zu Zeit spülen, können sie in Garnison oder Etappe Dienst tun.

Max Scheier hält in Uebereinstimmung mit den neuesten Bestimmungen die Ozaenakranken überall da für verwendbar, wo sie Gelegenheit zu Nasenspülungen haben.

Ritter betont nochmals, dass er sich nur gegen die Empfehlung des Radikaloperierens in Bausch und Bogen wenden wollte; schwere Schmerzzustände hält er für eine absolute Indikation zum Operieren. Nur soll man nicht frisch operierte Fälle hinausschicken.

In bezug auf Ozaena muss man unterscheiden zwischen den Leuten, die sich an ihren Zustand so gewöhnt haben, dass sie sich ganz wohl fühlen, und jenen,

die über erhebliche Beschwerden klagen; letztere werden wir im allgemeinen nicht mehr als kriegsverwendungsfähig betrachten. Es ist am besten, sie gleich in Bedingungen zu bringen, die ihnen eine gewisse Pflege ihrer Nase ermöglichen, d. h. sie als arbeitsfähig im Beruf zu bezeichnen.

Gutzmann.

III. Briefkasten.

Benno Baginsky's siebzigster Geburtstag.

Am 24. Mai feiert Benno Baginsky, zur Zeit der älteste Dozent unseres Faches an der Berliner Universität, seinen 70. Geburtstag. Er hat sich als ausgezeichneter Arzt und unermüdlicher wissenschaftlicher Arbeiter und ganz besonders als ein durch die anregende und lebendige Art seines Unterrichts sehr erfolgreicher akademischer Lehrer einen geachteten Namen gemacht. Was aber alle, die den aufrechten und selbstbewussten Mann näher kennen, am höchsten schätzen werden, ist die erfrischende Ursprünglichkeit seines Wesens, die Selbständigkeit und durch keinerlei Rücksichten beeinflussbare Unbestechlichkeit seines Urteils. Wir wünschen ihm, dass ihm die Frische und Schärfe seines Geistes und die Freudigkeit an der Arbeit noch recht lange erhalten bleiben.

F.

Personalnachricht.

Prof. Sendziak (Warschau) ist als Professor für Hals-Nasen-Ohrenkrankheiten an die Universität Krakau berufen worden.

Für die Redaktion verantwortlich Prof. Dr. G. Finder, Charlottenburg, Augsburger Str. 38.
Druck von L. Schumacher, Berlin N. 4.

Jahrgang XXXIV. Juni 1918. No. 6.

Internationales Centralblatt

für

Laryngologie, Rhinologie

und verwandte Wissenschaften.

Unter ständiger Mitarbeiterschaft

von

W. Albrecht (Tübingen), **L. Bayer** (Brüssel), **G. Bradt** (Berlin), **Calamida** (Mailand), **O. Chiari** (Wien), **R. Dreyfuss** (Strassburg), **O. T. Freer** (Chicago), **W. Freudenthal** (New York), **v. Gilse** (Haarlem), **Gontier de la Roche** (Toulon), **F. Hanszel** (Wien), **H. Hecht** (München), **R. Hoffmann** (Dresden), **G. Jonquière** (Bern), **R. Kotz** (München), **Ino Kubo** (Fukuoka), **Lautmann** (Paris), **E. J. Moure** (Bordeaux), **Nadoleczny** (München), **Polyak** (Budapest), **Schlittler** (Basel), **O. Seifert** (Würzburg), **W. Sobernheim** (Berlin), **A. von Sokolowski** (Warschau), **E. Stangenberg** (Stockholm), **R. Steiner** (Prag), **Tapia** (Madrid)

herausgegeben

von

GEORG FINDER

Berlin.

Monatlich erscheint eine Nummer,
am Schlusse des Abonnementsjahres Titel, Namen- und Sachregister.
Preis des XXXIV. Jahrgangs (Januar—Dezember 1918) **15 Mark.**

Berlin 1918.
Verlag von August Hirschwald.
NW., Unter den Linden 68.





Internationales Centralblatt

für

Laryngologie, Rhinologie

und verwandte Wissenschaften.

Jahrgang XXXIV. Berlin, Juni. 1918. No. 6.

I. Hofrat Prof. Dr. Ottokar Freiherr von Chiari †.

Am 2. Februar 1853 wurde Ottokar Chiari als jüngstes Kind des Frauenarztes Johann Chiari und seiner Frau, geborenen Klein, in Prag geboren. Nicht nur väterlicherseits, sondern auch von seiner Mutter her stammte Ottokar Chiari aus einer Aerztefamilie, denn der Vater seiner Mutter war ebenfalls ein Frauenarzt und funktionierte als solcher bei der Geburt der Kaisers Franz Josef von Oesterreich.

Die Familie Chiari übersiedelte ein halbes Jahr nach der Geburt ihres jüngsten Sohnes nach Wien, wo Johann Chiari an der Josefinischen Akademie als Arzt tätig war, jedoch schon nach wenigen Monaten daselbst einer Choleraepidemie zum Opfer fiel. Seine Mutter hingegen erreichte ein hohes Alter und starb erst vor wenigen Jahren. Von seinen Geschwistern sind ihm seine beiden älteren Brüder, Hans und Karl, beide in hochangesehenen Stellungen, ersterer als berühmter pathologischer Anatom, letzterer als Grossindustrieller und Führer der Deutschen in Osterreich, im Tode vorangegangen.

Ottokar Chiari verbrachte sein ganzes Leben in Wien, besuchte hier das Schottengymnasium und die Universität, an welcher er im Jahre 1877 zum Doktor der gesamten Heilkunde promoviert wurde. In den zwei nächsten Jahren war er als Operateur bei Dumreicher und von 1879—1881 als Assistent des grossen

Meisters und Lehrers von Schrötter tätig, von dem er in die Laryngologie eingeführt wurde.

Schon im Jahre 1882 erfolgte seine Habilitierung als Dozent für Laryngologie.

In diesem Jahre begann er an der Klinik Nothnagel die Hals- und Nasenfälle in einem Ambulatorium zu vereinigen, bekam jedoch bald im Direktionsgebäude des weltberühmten Wiener Allgemeinen Krankenhauses einen eigenen Raum und bestimmte Tagesstunden für die Abhaltung eines laryngologischen Ambulatoriums zugewiesen, woselbst er auch seine Aerztekurse abhielt. Hier erhielten auch seine ersten Assistenten durch ihren gewissenhaften, nimmermüden Lehrer ihre Ausbildung. Schon damals liess er seinen Assistenten möglichst grosse Freiheit des Handelns und freute sich neidlos ihrer Erfolge, was ein Grundzug seiner vornehmen Gesinnung war.

1891 erhielt Chiari den Titel eines a. o. Professors, kam 1892 als Nachfolger Schnitzler's als Abteilungsvorstand an die Wiener Allgemeine Poliklinik, wohin ihm seine Assistenten folgten. Hier entwickelte nun Chiari eine überaus rege praktische und theoretische Tätigkeit. Seine Lehrkurse wurden von Aerzten aller Länder der Welt zahlreich besucht, wobei ihm ausser seiner didaktischen Begabung und dem grossen Arbeitsmaterial der Umstand besonders zugute kam, dass er, ausser seiner Muttersprache, auch französisch, englisch und italienisch in Wort und Schrift beherrschte.

Nach dem Ableben Stoerck's ging nun auch sein sehnlichster Wunsch nach einer Klinik in Erfüllung, indem er im Jahre 1899 zum Vorstande der Universitätsklinik für Kehlkopf- und Nasenkrankheiten in Wien ernannt wurde.

Hatte er nun schon durch seinen Fleiss und rastloses Streben seine Abteilung an der Poliklinik ganz bedeutend gehoben, so gestaltete er seine Klinik mit vollster Hingebung immer weiter aus und seiner Forschernatur entsprach es, sich alle Mittel zu verschaffen und Neuerungen und Anregungen sofort auf ihre Bedeutung zu prüfen, um diese dann anzunehmen oder abzulehnen. Letzteres tat er gewiss erst dann, wenn er von der Bedeutungslosigkeit der Sache sich sicher überzeugt hatte. Dies wieder entsprach seinem konzilianten Wesenszug.

1907 zum ordentlichen Professor ernannt, erhielt er ein Jahr später den Titel eines Hofrats. In der klinischen und didaktischen Tätigkeit unterstützten ihn mehrere Assistenten, Aspiranten und Demonstratoren. Aber noch viele andere Doktoren arbeiteten durch längere Zeit an dieser Stätte der Wissenschaft, die über das grösste Krankenmaterial der Welt

verfügt. So ist z. B. das Ambulatorium jährlich durchschnittlich von über 20000 neuen Patienten besucht.

Zu den fortlaufenden Aerztekursen gesellten sich noch die regelmässigen Studentenvorlesungen, in welchen Chiari mit geradezu bewundernswertem Eifer unterrichtete.

Im Jahre 1911 war es ihm vergönnt, seine neu erbaute Klinik, wohl die modernste und schönste der Welt, zu eröffnen. Sein Geist lebt dort in allen Räumen, denn bis ins Kleinste hinein hatte er alles durchdacht und angegeben. Mit diesem Werk hat sich Chiari selbst das schönste Denkmal gesetzt.

Als letzte Ehrung wurde ihm im vorigen Jahre der erbliche Freiherrnstand zuerkannt.

Dem „Internationalen Centralblatt für Laryngologie" gehörte Chiari seit dessen Begründung im Jahre 1884 als Mitarbeiter an. Er hat während dieser langen Zeit und auch dann noch, als seine Arbeitskraft durch zahlreiche Berufspflichten über die Massen in Anspruch genommen war, dem Blatt in unwandelbarer Anhänglichkeit sein tätiges Interesse bekundet.

Ottokar Freiherr von Chiari war ein aufrechter, ehrlich denkender, ausserordentlich wahrheitsliebender Mann, der als solcher nur das Gerade liebte und vollführte, selbst dann, wenn es hart erschien. Er lebte ein Leben der Arbeit. Seine kargen, freien Stunden widmete er seiner Lieblingserholung — der Jagd. Ein überaus glückliches Familienleben liess ihn die Bürden der Arbeit leichter ertragen; seine verständnisvolle Frau, geborene Seidl, war ihm bis zu seinem Tode durch 37 Jahre eine treue Lebensgefährtin und Mitarbeiterin, und mit Stolz konnte er auch das Heranwachsen seiner fünf Kinder verfolgen. Seine drei Söhne, von denen der älteste klinischer Assistent bei Chvostek ist, leisten gegenwärtig Kriegsdienst im Felde.

Chiari war zeitlebens von schweren Erkrankungen verschont geblieben. Mässig in jeglichem Genuss, stählte er seinen Körper durch Turnen bis in die letzten Jahre. Er war ein vorzüglicher Schwimmer und Bergsteiger und ein unermüdlicher, erfolgreicher Weidmann.

Wie sein Leben unter der Sonne verlief, von Erfolgen und Glück begleitet, so wurde dieses Glück durch die Art seines Heimganges geradezu gekrönt. Inmitten seiner geliebten in voller Frühlingspracht prangenden Bergeswälder beim Aufstieg zum Schildhahn im ersten Morgenflimmern fällte ihn jählings die Axt des Todes. Ohne vorhergegangene Beschwerden hat ein Schlagfluss am 12. Mai 1918 seinem Leben im 66. Jahre ein Ende gemacht.

Nur zu bald, viel zu früh! Denn noch stand er in voller Schaffenskraft.

Sein Heimgang bedeutet einen schweren Verlust, nicht nur für seine Familie, seine Freunde und Schüler, sondern auch für die Wissenschaft und die Menschheit. Dieser tiefen Trauer ward von den Rednern am offenen Grabe, sowie in der Trauersitzung der Laryngo-Rhinologischen Gesellschaft am 22. Mai lebhafter Ausdruck gegeben.

O. Chiari war Mitglied der k. k. Gesellschaft in Wien, in deren Sitzungen er wiederholt Vorträge und Demonstrationen abhielt und sich rege an Diskussionen beteiligte. Ferner fungierte er nach dem Ableben Stoerck's als Präsident der Wiener Laryngo-Rhinologischen Gesellschaft, die über seine Anregung gegründet wurde. Diese Vereinigung stand während seiner 18jährigen Führung so ganz und gar unter seinem Zeichen. Ausserdem war er Mitglied des Wiener medizinischen Doktorenkollegiums und Ehrenmitglied vieler ausländischer laryngologischer Vereinigungen.

Seine private Praxis war eine ausserordentlich ausgebreitete, vom kleinen Mann bis in die höchsten Kreise reichend. Er wurde mehrmals bei Erkrankungen des verstorbenen Kaisers Franz Josef zugezogen und behandelte auch mehrere fremdländische regierende Fürstlichkeiten, sowie Mitglieder des Hofes und des Hochadels, wofür er auch mehrere Ordensauszeichnungen erhielt. Er besass einen grossen internationalen Ruf und aus aller Welt kamen Patienten, ihn zu konsultieren.

Wenn ich nun zur Besprechung seiner wissenschaftlichen Arbeiten übergehe, so ist zunächst zu betonen, dass allen seinen kleinen und grossen Abhandlungen und Werken einige Züge gemeinsam und als für den Gelehrten charakteristisch sind, und das sind die Tatsachen, dass Chiari nur das schrieb, wovon er felsenfest überzeugt war, dass er dies ohne besondere dichterische Ausschmückung tat, dass er neidlos die Verdienste anderer Autoren würdigte und seiner Meinung bescheiden, aber bestimmt Ausdruck gab.

Seine schriftstellerische Tätigkeit umfasst in 151 Arbeiten alle Zweiggebiete unserer Fachwissenschaft in ziemlich gleichmässiger Verteilung.

In späteren Jahren allerdings macht sich eine besondere Vorliebe für die Bearbeitung der Chirurgie der oberen Luftwege bemerkbar, die er wohl wie selten einer in Wort und Tat beherrschte, hierin speziell das Gebiet des Larynxkarzinoms. Auch als Operateur zeichnete ihn ausserordentliche Gewissenhaftigkeit aus. Er sah vor sich nicht nur das kranke Organ, sondern den ganzen Menschen und war auch bei seiner operativen Tätigkeit nicht von seinem Leitstern — dem Glück verlassen.

Sehr eifrig besuchte er nicht nur die wissenschaftlichen Sitzungen der verschiedenen Aerztevereinigungen in Wien, sondern beteiligte sich auch an fast allen internationalen Aerztekongressen und sprach u. a. in Kopenhagen, Moskau, Berlin, Paris, Rom und London.

Von seinen engeren Schülern haben sich die meisten zu einer angesehenen Stellung, einige in der akademischen Laufbahn, andere als praktizierende Fachärzte, emporgearbeitet und bieten sichere Gewähr, dass der Name ihres hochverehrten bis in die letzten Tage schaffensfrohen Meisters unvergessen bleiben wird:

Was vergangen kehrt nicht wieder,
Aber ging es leuchtend nieder,
Leuchtet's lange noch zurück.

Hanszel (Wien).

O. Chiari's Arbeiten 1878—1918.

1. Beitrag zur Pathologie und Therapie des Genu valgum. Wiener med. Wochenschrift. No. 36 u. 37. 1878.
2. a) Ein Fall von Lymphosarkom mit Arsen behandelt. Wiener med. Blätter. No. 3. 1879. — b) Demonstration eines exstirpierten Uterus. Anzeiger d. Gesellsch. d. Aerzte. 1879.
3. Ueber Entzündung der weiblichen Hydrozele. Wiener med. Blätter. No. 21, 22, 23. 1879.
4. Laryngitis crouposa. Monatsschr. f. Ohrenheilk. usw. No. 7. 1880.
5. Zwei Fälle von Chorea laryngis. Monatsschr. f. Ohrenheilk. usw. 1880.
6. Zwei Fälle von Fremdkörpern im Kehlkopfe. Monatsschr. f. Ohrenheilk. usw. No. 9. 1880.
7. Ueber Kehlkopfstenosen und ihre Therapie. Monatsschr. f. Ohrenheilk. usw. No. 6, 7, 8. 1881.
8. Die Tracheotomie und ihre Surrogate. Allgem. Wiener med. Ztg. No. 15. 1881. Vortrag, gehalten im Wiener med. Doktoren-Kollegium.
9. Ueber retropharyngeale Strumen. Allgem. Wiener med. Ztg. No. 19. 1881.
10. Neubildungen im Kehlkopfe bei Kindern. Endolaryngeale Entfernung. Vortrag, gehalten im Wiener med. Doktoren-Kollegium am 30. Mai 1881.
11. Ueber retropharyngeale Strumen. Monatsschr. f. Ohrenheilk. usw. No. 11. 1881.
12. Zwei Fälle von Cysten des Larynx. Monatsschr. f. Ohrenheilk. usw. No. 12. 1881.
13. Ueber Trachealstenosen und ihre Behandlung nach der Schrötter'schen Methode. Monatsschr. f. Ohrenheilk. usw. No. 12. 1881.
14. Ueber das unbeabsichtigte Eindringen der Schlundsonden in den Kehlkopf. Allg. Wiener med. Ztg. No. 48. 1881.
15. Demonstration eines Fibroms des Siebbeines mit pneumatischen Räumen. 22. Mai 1882 im Wiener med. Doktoren-Kollegium.
16. Stenose des Kehlkopfes und der Luftröhre bei Rhinosklerom. Wiener med. Jahrbücher. 1882.
17. Fibrom des Siebbeines mit pneumatischen Räumen. Wiener med. Jahrbücher. 1882.
18. Laryngoskopische Befunde bei den Frühformen der Syphilis. Vortrag, gehalten in der k. k. Gesellschaft der Aerzte in Wien. 26. Mai 1882. Allg. Wiener med. Ztg. No. 22, 23. 1882.
19. Das habituelle Nasenbluten und seine Behandlung. Allg. Wiener med. Ztg. No. 24. 1883.
20. Noch einmal das Nasenbluten. Allg. Wiener med. Ztg. No. 34. 1883.

21. Laryngoskopische Befunde bei den Frühformen der Syphilis. Vierteljahrsschr. f. Dermatol. u. Syphilis. 1882.
22. Lupus vulgaris laryngis. Klinische Studie. Vierteljahrsschr. f. Dermatol. u. Syphilis. 1882.
23. Ueber Verstopfung der Nase und ihre Therapie. Zeitschr. f. Diagnostik u. Therapie. No. 1, 2. 1882.
24. Kasuistische Beiträge zur Lehre über den Zusammenhang zwischen nervösen Leiden und Nasenerkrankungen. Zeitschr. f. Therapie. März 1884.
25. Nasenpolyp. Deutsche Med.-Ztg. H. 20. 1884.
26. Symmetrische Defekte in den vorderen Gaumenbögen. Monatsschr. f. Ohrenheilkunde usw. No. 8. 1884.
27. Tubage des Kehlkopfes. Deutsche Med.-Ztg. H. 35. 1885.
28. Kasuistisches über die anästhesierende Wirkung des Kokains. Allg. Wiener med. Ztg. No. 3. 1885.
29. Das Rhinosklerom der Schleimhaut von Dr. O. Chiari und Riehl. Prager Zeitschr. f. Heilk. Bd. 6. 1885.
30. Rhinologische Kasuistik. Wiener med. Wochenschr. No. 46 u. 48. 1885.
31. Des néoplasmes de la cloison des fosses nasales. Revue de laryngol., d'otol. et de rhinol. 1. März 1886.
32. De la „Pharyngomycose leptothricea". Revue mensuelle de laryngol., d'otol. et de rhinol. No. 10.
33. Ueber die Anwendung des Kokains bei der Behandlung der Krankheiten des Rachens, Kehlkopfes und der Nase. Wiener med. Wochenschr. No. 7, 8 u. 9. 1887.
34. Erfahrungen auf dem Gebiete der Nasen- und Halskrankheiten nach den Ergebnissen des Ambulatoriums. Wien u. Leipzig 1887, Toeplitz u. Deuticke.
35. O'Dwyer's Intubation. Zeitschr. f. Therapie. No. 6. 1888.
36. Un cas de sténose trachéale survenue 7 ans après la diphtérie, guéri par le tubage. Annales des maladies d'oreille, du larynx, du nez et du pharynx. No. 7. 1888.
37. Sur deux cas d'empyème de l'antre d'Highmore. Revue mens. de laryngol., d'otol. et de rhinol. No. 11.
38. Deux cas de rhinolithiase avec remarques sur l'étiologie. Annales des maladies de l'oreille, du larynx etc. 1889.
39. Ueber die Lokalisation der Angina phlegmonosa. Wiener klin. Wochenschr. No. 43. 1889.
40. Ueber das Empyema antri Highmori. Wiener klin. Wochenschr. No. 48/49. 1889.
41. Ueber Pachydermia laryngis besonders an der Interarytaenoidfalte. Vortrag, gehalten am X. internat. med. Kongr. in Berlin. Sep.-Abdr. Wiener klin. Wochenschr. No. 41. 1890.
42. Jauchige Phlegmone des Kehldeckels. Tracheotomie. Heilung. Wiener klin. Wochenschr. No. 46. 1890.
43. Ueber Pachydermia laryngis mit besonderer Berücksichtigung der Plica interarytaenoidea. Wien 1891, Alfred Hölder. Mit 8 Abbildungen.
44. Ueber die Erkrankungen der sogen. Bursa pharyngea. Wiener klin. Wochenschrift. No. 40. 1891.
45. Ueber Cystenbildung in Stimmbandpolypen. Vortrag, gehalten bei der 64. Versammlung Deutscher Naturforscher u. Aerzte in Halle a. S. 22. Sept. 1891. Wiener klin. Wochenschr. No. 52. 1891.
46. Entgegnung auf Dr. Ziem's Artikel: „Nochmals die sogen. Tornwaldt'sche Krankheit". Wiener klin. Wochenschr. No. 13. 1892.

47. Sur les résultats du traitement de l'empyème de l'antre d'Highmore. Annales des maladies de l'oreille, du larynx, du nez et du pharynx. Paris. Juin 1892. Und in deutsch: Prager med. Wochenschr. No. 22—24. 1892.
48. Ueber Massagevibrationen und innere Schleimhautmassage der oberen Luftwege nach M. Braun und Laker. Wiener klin. Wochenschr. No. 36. 1892.
49. Expériences relatives à la ponction exploratrice et au lavage explorateur de l'antre d'Highmore. Revue de laryngol., d'otol. et de rhinol. No. 16. 1892.
50. Ueber das Vorkommen von Drüsen in Polypen und Knötchen der Stimmbänder. Prager med. Wochenschr. No. 37. 1892.
51. 52. 53. Artikel meist polemischer Art inbetreff der Vibration. Erwiderung an Dr. M. Braun. Wiener klin. Wochenschr. No. 42. 1892. Entgegnung auf Dr. Laker's Erwiderung. Wiener med. Presse. No. 50. 1892. Vibration des muqueuses des voies aériennes supérieures. Revue intern. de rhinol. etc. 25. Mars 1893.
54. Ueber einen Fall von Syphilis hereditaria laryngis bei einem Kinde von $4^1/_2$ Jahren. Archiv f. Kinderheilk. Bd. 15. 1893.
55. Beitrag zur Diagnose des isolierten Pemphigus der Schleimhaut der oberen Luftwege. Wiener klin. Wochenschr. No. 20. 1893.
56. a) Ueber Tuberkulome der Nasenschleimhaut. Archiv f. Laryngol. Bd. 1. H. 2. 1893. — b) Ueber Intubation bei nichtdiphtherischen Larynxstenosen. K. k. Gesellsch. d. Aerzte in Wien. 22. Juni 1894. Wiener klin. Wochenschrift. 1894. No. 27.
57. Ueber die Operation der adenoiden Vegetationen. Vortrag, gehalten am XI. intern. med. Kongr. in Rom. Wiener klin. Wochenschr. No. 23. 1894.
58. Ueber den Bau und die histologische Stellung der sogen. Stimmbandfibrome. Vortrag XI. intern. med. Kongr. Archiv f. Laryng. Bd. 2. H. 1. 1894.
59. Pachydermia laryngis, ihre klinische Bedeutung, Einteilung und Therapie. Ibidem.
60. Ueber Lymphosarkome des Rachens. Vortrag, gehalten auf der 60. Versammlung Deutscher Naturf. u. Aerzte. Wiener klin. Wochenschr. 1894.
61. Nebenhöhleneiterungen. Diskussion. Ges. d. Aerzte. Novbr. 1894. Wiener klin. Wochenschr. No. 48. 1894.
62. Ueber Prolapsus ventric. Morg. Wiener klin. Wochenschr. No. 26. 1895.
63. Ueber die allgemeine Behandlung von Erkrankungen der Nase, des Rachens und Kehlkopfes. Vortrag, geh. im Wiener Aerzte-Verein. Winter 1894. Jahresbericht 1894/95.
64. Kritiken über Lichtwitz, Stoerk und Schnitzler. Wiener klin. Wochenschrift. No. 42. 1895.
65. Zirkumskripte Keratose des Larynx. Prager med. Wochenschr. 1895. 4 Ss. Sep.-Abdr.
66. a) Sur l'origine et la structure des polypes dits muqueux des cordes vocales. Annales des maladies de l'oreille etc. 1895. 2. 4 Ss. — b) Ueber Schleimpolypen des Nasenrachenraumes. Vortrag in der Aerzte-Gesellschaft am 7. Nov. 1895. Wiener klin. Wochenschr. No. 6. 6. Febr. 1896.
67. Ueber Angiome der Stimmbänder. Arch. f. Laryngol. Bd. 5. 1896.
68. Ueber einen Fall von nahezu apfelgrossem Fibrom des Kehlkopfes. Wiener klin. Wochenschr. No. 35. 1896.
69. Chronische Entzündung des Rachens und des Nasenrachenraumes. Handbuch f. Laryngologie u. Rhinologie. Dr. Paul Heymann, Berlin. Wien 1896, Hölder.
70. Ueber primäre akute Entzündung des submukösen Gewebes des Kehlkopfes. Wiener klin. Wochenschr. No. 5. 1897.



71. Angeborene membranöse Faltenbildung im hinteren Glottisanteile. Wiener klin. Wochenschr. 25. 1897.
72. Beiderseitige Lähmung des Nervus recurrens. Wiener klin. Wochenschr. No. 5. 1898.
73. Beiträge zur Diagnose und Therapie des Larynxkrebses. Arch. f. Laryngol. Bd. 8. H. 1. 1898.
74—93. Artikel in der Bibliothek der ger.-med. Wissenschaften von Drasche. Wien u. Leipzig, Prochazka. — Adenome des Larynx, Angina (10), Angiome, Blutungen des Kehlkopfes, Karzinome (19), Zysten, Ekchondrosen, Enchondrome, Fibrome, Fremdkörper im Kehlkopf, Instrumentarium des Larynx (6), Laryngitis acuta (7), Laryngitis chronica (10), Lipome des Larynx, Lymphangioma laryngis, Lymphosarkome des Larynx usw., Neoplasmen des Kehlkopfes (8), Papillome des Kehlkopfes (2), Pachydermia laryngis (2).
94. Ueber eine Modifikation der Nähte bei der Uranoplastik. Wiener klin. Wochenschr. No. 1. 1899.
95. Le sort final de mes malades, atteints du cancer du larynx. Annales des maladies de l'oreille, du larynx, du nez et du pharynx. No. 3. Mars. 1899.
96. Ueber die Tuberkulose der oberen Luftwege. Referat, erstattet in München, 20. Sept. 1899. Sep.-Abdr. Berl. klin. Wochenschr. No. 45, 46 u. 47. 1899.
97. Sur l'étiologie, les causes et l'anatomie des nodules des chanteurs. Annales des maladies de l'oreille, du larynx, du nez et du pharynx. T. 26. No. 10. Octobre 1900.
98. Beitrag zur Kenntnis des Baues der sogenannten Sängerknötchen. Arch. f. Laryngol. Bd. 11. H. 3. 1901.
99. Ueber Entzündungen in Angiomen kavernöser Tumoren usw. Wiener klin. Wochenschr. No. 14. 1902.
100. Eine Zange zur Exstirpation harter Wucherungen des Kehlkopfes. Arch. f. Laryngol. Bd. 15. 1903.
101, 102, 103. Die Krankheiten der oberen Luftwege. Wien, Franz Deuticke. 3 Bände. 1902, 1903, 1905.
104. Zur Diagnose der Neubildungen der Kieferhöhle. Deutsche med. Wochenschr. No. 39 u. 50. — Entgegnung zu Prof. Gerber's Erklärung.
105. Die gesunde und kranke menschliche Stimme. Deutsche Revue. Okt. 1905.
106. Contribution au diagnostic différentiel entre les papillomes durs et les proliférations gommeuses du larynx. Revue hebdomadaire de laryngologie, d'otologie et de rhinologie Mai 1906.
107. Zur Kasuistik der direkten oberen Bronchoskopie nach Killian behufs Extraktion von Fremdkörpern aus den Bronchien. Berl. klin. Wochenschr. No. 47. 1906.
108. Deux cas de sarcome du nez l'un externe, l'autre interne. Opération, Guérison. Diagnostic différentiel par les rayons X. O. Chiari u. H. Marschik. Annales des maladies de l'oreille etc. Avril 1907.
109. Die Bedeutung der histologischen Untersuchung für die Diagnose des Karzinoms der oberen Luftwege. Sep.-Abdr. d. deutschen Festschrift f. Prof. Dr. H. Chiari. 1907.
110. Bericht über meine Operationen wegen Krebs des Kehlkopfes. Zeitschr. f. klin. Med. Bd. 62. 1907. Festschrift für Schrötter zum 70. Geburtstag.
111. Rapport sur onze cas de cancer du larynx, opérés dans sa clinique du 1. Juni 1906 au 31. Mai 1907 par le Prof. Ottokar Chiari de Vienne. Archives internationales de laryngologie. 225 Boulevard St. Germain, Paris. (Extrait.) 1907.
112. Bericht über 82 Fälle von Thyreotomien, partiellen und totalen Exstirpationen des Larynx wegen Karzinom. Wiener med. Wochenschr. No. 16. 1908.

113. Zusammenhang der Erkrankungen der Orbita und der Nebenhöhlen der Nase. Kasuistischer Beitrag von O. Chiari und Dr. Hermann Marschik, Assistent der Klinik. Med. Klinik. No. 16. 1908.
114. Widmung. Festnummer der Wiener klin. Wochenschr. No. 16. 1908.
115. Die Wiener Klinik für Kehlkopf- und Nasenkrankheiten. Wiener klin. Wochenschrift. No. 16. 1908.
116. Schlussrede des I. Internat. Laryngol.-Rhinol.-Kongresses. 25. April 1908.
117. Nachruf an Schrötter am 22. April 1908.
118. Gedenkrede auf Stoerk bei Denkmalaufstellung 1907 im kleinen Festsaal der Universität.
119. Biographie von Türck und Czermak. 1908. Hektogramm.
120. Ueber angeborene membranöse retronasale Verschlüsse der Choanen. Naturforscher-Versamml. Cöln 1908. Wiener med. Wochenschr. No. 11. 1909.
121. Ist es zweckmässig, die Laryngo-Rhinologie einerseits und die Otologie andererseits an ein und derselben Klinik zu lehren? Arch. f. Laryngol. Bd. 21. H. 2.
122. Zur Diagnose der Eiterungen der Nebenhöhlen der Nase. Med. Klinik. No. 5. 1909.
123. The treatment of cancer of the larynx. An address delivered before the American lar.-rhin. and otol. society. Atlantic City 1909. Annals of otol., rhinol. and lar. St. Louis 1909.
124. Ueber die Behandlung des Kehlkopfkrebses. Wiener med. Wochenschr. No. 26—30. 1909.
125. Referat über Therapie des Kehlkopfkrebses. Int. med. Kongr. Budapest 1909.
126. Die Laryngo-Rhinologie in den Universitäten Amerikas. Zeitschr. f. Laryngol., Rhinol. u. ihre Grenzgebiete (Blumenfeld). Würzburg, Curt Kabitzsch. 1909.
127. Einige Beispiele von der Tätigkeit des Laryngo-Rhinologen als Sachverständiger. Med. Klinik. No. 38. 1909.
128. Ueber Blutungen aus den oberen Luftwegen mit Ausnahme der Nase. Monatsschr. f. Ohrenheilk. u. Laryngo-Rhinologie. No. 10. 1909.
129. Ueber zwei Fälle von Fremdkörpern, welche mehrere Jahre nach ihrem Eindringen bronchoskopisch entfernt wurden. Monatsschr. f. Ohrenheilk. u. Laryngo-Rhinologie. No. 1. 1910.
130. Ein Todesfall bei der Bronchoscopia inferior. Monatsschr. f. Ohrenheilk. u. Laryngo-Rhinologie. No. 8. 1910.
131. Zum 100. Geburtstag Ludwig Türck's. Monatsschr. f. Ohrenheilk. u. Laryngo-Rhinologie. No. 7. 1910.
132. Angeborene Lappenbildung an den Wrisberg'schen Knorpeln. Med. Wochenschrift. No. 1. 1911.
133. Extraction d'une balle du sinus sphénoidal par voie endonasale. Arch. internationales de laryngol., d'otol. et de rhinol. 1911.
134. Kasuistik der Salvarsanwirkung bei Lues der oberen Luftwege. Berl. klin. Wochenschr. No. 35. 1911.
135. Die neue Wiener Laryngol. Klinik. Wiener klin. Wochenschr. No. 46. 1911.
136. Die Wiener Klinik für Nasen- und Kehlkopfkrankheiten. Wiener med. Wochenschrift. 1911. — Erste Vorlesung in der neuen Klinik.
137. Bernhard Fraenkel †. Monatsschr. f. Ohrenheilk. u. Laryngo-Rhinologie. No. 11. 1911.
138. Ueber eine Modifikation der Schloffer'schen Operation von Tumoren der Hypophysis. Wiener klin. Wochenschr. No. 1. 1912.
139. Aerztliche Sachverständigentätigkeit auf dem Gebiete der Erkrankungen der oberen Luft- und Speisewege. Paul Dittrich, Prag, Handbuch der Sachverständigentätigkeit. Wien u. Leipzig 1912. W. Braumüller.
140. Die neue Wiener Klinik für Kehlkopf- und Nasenkrankheiten gemeinsam mit Prof. Dr. O. Kahler. Mit 40 Textabbildungen und 5 Plänen. Sep.-Abdr. Monatsschr. f. Ohrenheilk. u. Laryngo-Rhinologie. No. 2. 1912.

141. Papillome im Larynx der Kinder. Wiener med. Wochenschr. No. 39. 1913.
142. Internat. Laryngol.-Rhinol.-Kongr. Wiener med. Wochenschr. No. 37. 1913.
143. Ueber die zirkuläre Resektion und Naht der Trachea usw. Monatsschr. f. Ohrenheilk. u. Laryngo-Rhinologie. Jahrg. 49. S. 337. 1915.
144. Extraktion einer Rundkugel usw. aus dem Bronchus. Monatsschr. f Ohrenheilkunde. S. 577. 1915.
145. Aus dem Kapitel Tracheotomie. Monatsschr. f. Ohrenheilk. S. 641. 1915.
146. Extraktion eines deformierten Geschosses aus der seitlichen Rachenwand unter Röntgenlicht. Monatsschr. f. Ohrenheilk. Jahrg. 50. No. 11 u. 12. 1916.
147. Chirurgie des Kehlkopfes und der Luftröhre. Neue Chir. 1916. Enke.
148. Zähne, Zahnfüllungen und Prothesen in den tieferen Luft- und Speisewegen. Nach einem Vortrag, gehalten im Verein österr. Zahnärzte. 28. März 1917. Wiener med. Wochenschr. No. 22, 23 u. 24. 1917.
149. Die Stirnhöhlen-Schussverletzungen. Monatsschr. f. Ohrenhk. No. 9 u. 10. 1917.
150. Zahnprothese mit seitlichen Haken tief unten in der Speiseröhre eingeklemmt, ösophagoskopisch heraufgezogen und schliesslich durch äussere Oesophagotomie entfernt. Heilung. Monatsschr. f. Ohrenheilk. No. 9 u. 10. 1917.
151. Ueber zwei geheilte Ozaenafälle durch Vakzination. Arch. f. Larygol. 1918.

II. Referate.

a) Allgemeines, obere Luftwege.

1) **von Eicken. Ueber Stereoskopie in der Oto-Laryngo-Rhinologie.** Med. Ges. zu Giessen, Sitzung v. 21. 11. 1917. *Deutsche med. Wochenschr. No. 4. S. 112. 1918.*

Beschreibung einer stereoskopischen Lupe, die sich sowohl in diagnostischer Hinsicht, wie bei minutiösen Eingriffen am Ohr und im Kehlkopf sehr bewährt hat. Der Nachteil, dass der Apparat etwas schwer ist, soll durch Neukonstruktion eines solchen vermieden werden. Die endgültige Form des letzteren steht noch nicht fest.

R. HOFFMANN.

2) **J. Reenstierna** (Stockholm). **Darier'sche Dermatose mit Schleimhautveränderungen und impetigoartigen Eruptionen.** *Arch. f. Dermat. u. Syphilis. Bd. 124. S. 841. 1918.*

In dem vorliegenden Fall von Psorospermosis fast der ganzen Körperhaut war auch der gesamte Zungenrücken mit fast linsengrossen, grauweissen, sehr enge nebeneinanderstehenden Zotten übersät, die einen eigenartigen lackähnlichen Glanz darboten; auch an den Rändern der Zunge und der Unterfläche fanden sie sich. Wangenschleimhaut, Gaumen und Kehlkopf waren frei.

DREYFUSS.

3) **Adolf Feldt** (Frankfurt a. M.). **„Krysolgan", ein neues Goldpräparat gegen Tuberkulose.** *Berliner klin. Wochenschr. No. 46. S. 1111. 1917.*

Schilderung des Entwicklungsganges der Goldtherapie gegen Tuberkulose, die von Spiess und dem Verf. inauguriert worden ist, und der Wirkungsweise der Goldpräparate. Diese wirken in biologischer Hinsicht entwicklungshemmend auf die Tuberkelbazillen, andererseits mobilisierend auf die natürlichen Schutzkräfte des Organismus, in chemisch-physikalischer Hinsicht wirken Gold und strahlende Energie beschleunigend, katalytisch auf die Oxydationsvorgänge,

die im tuberkulösen Kranken daniederliegen, d. h. durch die Stoffwechselgifte des Erregers gehemmt sind.

Das neue Präparat Krysolgan ist eine Verbindung des Goldes mit gewissen Phenolen. Es hebt im Kulturversuch die Entwicklung des Tuberkelbazillus in einer Verdünnung von 1 : 1 Million auf. Im Tierversuch ist das Präparat ungefähr 6 mal weniger giftig als das bisher benutzte Aurokutan. Bei klinischen Versuchen scheint sich die gesteigerte Wirksamkeit und relative hohe Verträglichkeit zu bestätigen. Ausserdem zeigte sich, wie bei dem Aurokutan, gleichzeitig eine günstige Beeinflussung des Gesamtstoffwechsels, der sich in Gewichtszunahme und gesteigertem Wohlbefinden äussert.

R. HOFFMANN.

4) **Guisez. Die Kriegsverletzungen des Laryngo-Trachealrohrs. (Les plaies de guerre du conduit laryngo-trachéal.)** *La Presse médicale. 21. Februar 1918.*

In dem von G. bearbeiteten Material waren von 2041 Verwundeten 69 Verletzungen des Larynx, der Trachea und des Oesophagus, und zwar handelte es sich 42 mal um Wunden des Larynx, 3 mal um solche des Larynx und oberen Abschnitts der Trachea, 10 Fälle hatten eine Rekurrenslähmung; 7 mal bestand eine isolierte Verletzung der Trachea und 7 mal eine solche des Oesophagus. Verf. bespricht die Symptomatologie dieser Verletzungen. Besondere Erwähnung verdient ein Fall von Tracheozele. Die Trachea war durch den gewaltigen infolge einer in der Nähe platzenden Granate in ihrem Inneren entstandenen Luftdruck im Bereich mehrerer Ringe zerrissen. Es entstanden nun bei der geringsten Anstrengung jederseits am Halse grosse Gastumoren, die auf Druck leicht zurückzubringen waren. Verf. zeigt an der Hand einiger durch Abbildungen illustrierter Fälle, dass bei Narbenveränderungen im Larynx die Untersuchung mit dem Kehlkopfspiegel oft ganz irrige Bilder gibt und dass man eine richtige Anschauung nur gewinnt durch die direkten Untersuchungen. Was die Behandlungsmethoden anbelangt, so ist die Methode der Wahl die Laryngo-Tracheostomie, die ihm in zwölf Fällen, wo er sie anwandte, zum Teil recht ermutigende Resultate gab.

FINDER.

5) **Fr. Erkes** (im Felde). **Ueber Schussverletzungen der Luft- und Speisewege am Hals.** *Zentralbl. f. Chir. No. 22. 1918.*

Bericht über 7 Fälle von Schussverletzungen am Halse; bei 2 handelte es sich um gleichzeitige Verletzung des Kehlkopfes, bzw. der Trachea und der Speiseröhre durch Gewehr, bei 2 Fällen war nur die Speiseröhre (Schrapnell), bei weiteren Fällen nur der Kehlkopf durchschossen (Gewehr). Beim siebenten Fall war die Vorderwand des Larynx durch einen Granatsplitter weggeschlagen, so dass das Innere des Kehlkopfes völlig freilag. Die beiden ersten Fälle waren bereits septisch infiziert, starben trotz Tracheotomie und Naht. Die beiden Fälle mit Speiseröhrenschussverletzung wurden drainiert, geheilt. Fall 5 und 6 wurden konservativ behandelt, in Fall 6 trat nach der Verletzung eine floride Lungentuberkulose auf. Fall 7 ging trotz Tracheotomie und Tamponkanüle (2 Stunden nach der Verletzung) zugrunde, an den inneren Organen keine pathologischen Veränderungen (Shock?).

SEIFERT.

6) **Rendu. Schädigungen der oberen Luftwege durch das neue Gas der Deutschen. (Lésions des voies respiratoires supérieures dues aux nouveaux gas vésicants allemands.)** *Lyon médical. März 1918.*

Das neue Gas, welches von den Deutschen seit einigen Monaten verwendet wird, besteht einesteils aus „sulfure d'éthyle dichloré" oder (Ipérite), andernteils aus „chlorure de diphenylarsine".

Was die Gase namentlich heimtückisch macht, ist ihre Unsichtbarkeit und ihr schwacher Geruch, ferner der Umstand, dass die mit ihnen gefüllten Granaten fast geräuschlos platzen, wie auch die Eigentümlichkeit, dass beide Produkte nicht sofort ihren schädigenden Effekt ausüben, sondern erst nach Stunden oder Tagen ihre stark reizende Wirkung auf die Schleimhäute des Konjunktivalsackes und der oberen Luftwege zu Tage tritt. Zuerst tritt die Konjunktivitis auf, dann der Nasenkatarrh, am dritten bis fünften Tage endlich zeigen sich Symptome von Seiten des Pharynx und Larynx, gefolgt oft von einer Tracheobronchitis. Die entzündlichen Erscheinungen von Seiten der Haut können nach einigen Stunden oder auch nach 1—2, ja sogar erst am fünften bis zehnten Tage sich einstellen: erythematöse Plaques begleitet von Phlyktänen.

Die Konjunktivitis, ebenso die Erscheinungen an der Haut heilen meist rasch ab, auch die Schädigungen an der Schleimhaut des Kehlkopfes sind gutartig, zeigen aber häufig einen schleppenden Verlauf, während die Läsionen der Trachea und Bronchien häufig schwerer Art sind und oft sich mit Bronchopneumonie komplizieren, deren Mortalität aber klein ist (1 pCt.). Intensität der Krankheitserscheinungen sowohl als Komplikationen hängen natürlich stark davon ab, wie lange das Gas eingewirkt, ob die Granaten in offenem Gelände oder in gedecktem Unterstand geplatzt und die Leute Masken getragen oder nicht.

Beim Krepieren der Granate soll sich ein Geruch nach Senf oder Knoblauch geltend machen, auch Vergleiche mit verbranntem Kautschuk oder gewissen Champignonarten werden angegeben. Bei etwa einem Drittel der Fälle entsteht dann nach Stunden oder 2—5 Tagen eine Koryza oft mit starkem Niesen, serösem Ausfluss, hier und da Epistaxis. Sehr häufig (60—70pCt.) wurde eine Herabsetzung oder sogar völlige Aufhebung der Geruchs- und Geschmacksempfindung beobachtet. Objektiv fand sich eine Hyperämie der Schleimhaut, hier und da kleine weissliche Ulzerationen vorne am Septum oder vorne an der unteren Muschel.

Von Seiten des Pharynx wird in 40—50 pCt. der Fälle Dysphagie beobachtet, meist am zweiten bis dritten Tage auftretend und 4—6 Tage dauernd, die Schmerzen waren mässig, ausgenommen etwa ein halbes Dutzend Patienten, wo die Läsionen sehr ausgedehnt waren, und die Beschwerden 2—3 Wochen andauerten. Objektiv wird am häufigsten konstatiert eine sehr lebhafte Rötung der Schleimhaut, häufig verbunden mit einer Schwellung der Uvula und des hinteren Gaumenbogens. Bei 15—20 pCt. findet sich nach einigen Tagen an verschiedenen Stellen des Pharynx eine Art diphtheritischer Membranbildung, adhärent, gelbweiss. (Bei 2 Autopsien liess sich die ganze Schleimhaut des Larynx und der Trachea mortifiziert in Streifen abziehen.) Sitz dieser Beläge sind vor allem Uvula und Gaumenbogen, seltener hintere Pharynxwand und Hypopharynx.

Die Erscheinungen seitens Larynx und Trachea stehen im Vordergrund

des ganzen Krankheitsbildes, Klagen über Brennen und Trockenheitsgefühl, Husten und Störungen der Stimme werden vom dritten bis vierten Tage an fast stets konstatiert, wobei im allgemeinen letztere erst 24 Stunden später einsetzen wie erstere. Das Brennen kann sehr quälend sein, der Husten ebenfalls, namentlich nachts, oft verbunden mit blutiger Expektoration. Stimmstörungen sind stets vorhanden, Rauhigkeit (60—70 pCt.), aber auch Aphonie (30—40 pCt.). Diese Störungen schwinden sehr langsam, leichte Fälle werden wohl dem Spezialisten gar nicht zugesandt, von den vom Verf. beobachteten konnten ein Viertel bis ein Drittel nach 14 Tagen die Station wieder verlassen, die zwei anderen Drittel gewannen erst nach 4—5 Wochen wieder normale Stimme. Dyspnoe besteht sozusagen nie, höchstens Oppression nach den Hustenanfällen.

Objektiv fand sich bei den leichten Fällen mit Heilung in 2—3 Wochen eine leichte Rötung der Kehlkopfschleimhaut mit geringer Schwellung der Arygegend, der Taschenbänder und der hinteren Kommissur. Bei der Mehrzahl aber zeigten sich weissliche Beläge, ähnlich den für den Pharynx beschriebenen, auftretend am vierten bis siebenten Tage, lokalisiert am häufigsten auf den Aryknorpeln, der Epiglottis, am häufigsten aber auf den Stimmbändern (symmetrisch, meist vordere zwei Drittel), wo sie oft wegen ihrer gelbweissen Färbung dem Auge des Untersuchers entgehen. Gerade an dieser Stelle ist die Regeneration der Schleimhaut sehr langsam, und es bedarf oft mehrerer Wochen, Narbenbildung haben wir aber nie beobachtet.

In der Trachea entstehen ähnliche Veränderungen, die aber schwerer sich nachweisen und sich in ihren Symptomen nicht unterscheiden lassen von denen der Bronchien.

SCHLITTLER.

7) **K. Rauch** (Kommandant eines Feldspitals). **Methodik und Verfahren der Selbstverstümmler.** *Med. Klinik. No. 18. 1918.*

Selbstverstümmler erzeugen sich zuweilen eitrige Pustelbildung an den Schleimhäuten: Kantharidenentzündung an der Mundschleimhaut, Lippen (Präputium und Harnröhre). Die Erzeugung erfolgt durch Anwendung von Käfern aus der Gattung Palderus (Familie der Staphyliniden), Anisikorien wurden zweimal festgestellt; davon hatte der eine Fall das Atropin in einem Fiederkiel, den er in der Hülse seines Federstieles hielt, der andere klagte über grosse Trockenheit im Gaumen und in der Nase, so dass er auf diese Weise die Spurenandeutung lieferte, die auf Gebrauch von Tollkirschenextrakt hinwies.

SEIFERT.

b) Nase und Nasenrachenraum.

8) **Agda Hofvendahl** (Stockholm). **Einige Studien über die nasalen Reflexneurosen. (Nagra studier över de nasala reflexneuroserna.)** *Hygiea. Bd. 80. No. 6. 1918.*

Verstopfung der Nase, Niesen, wasserklares Sekret kurz vor Eintritt des Asthmaanfalles sind die Prodrome, welche an Hand klinischer Studien über Asthma bronchiale, reflektorisch von der Nase ausgelöst, beobachtet worden sind. Wenn man weiter hierüber nachdenkt, kommt man demzufolge auf den Gedanken,

dass die „nervösen" Schnupfen, welche von ungefähr den gleichen Symptomen von der Nase begleitet sind, auch gleichartige Reizungen herbeiführen, nur in verschiedenem Grade. Mit Rücksicht auf die Reizungsgrade kann der Heuschnupfen — Heufieber — hier eingeschaltet werden. Handelt es sich um durch Asthma komplizierte Fälle, so wird der Gedanke an eine parasympathische Ueberreizung durch das Blutbild (mononukleäre Eosinophilie) unterstützt. Bei Heufieber tritt ebenfalls das gleiche Blutbild auf. Die „nervösen" Schnupfen mit normalem Blutbild zeigen eine Tendenz zur Vermehrung derselben Blutzellen, indem deren Anzahl die obere normale Grenze erreicht. Die Tatsache, dass bei Differentialrechnungen noch mancherlei Fehlerquellen vorhanden sind, trägt dazu bei, dass man in Fällen wie hier, wo so geringe Unterschiede vorliegen, nichts anführen kann, was mit Bestimmtheit für die gleiche Reizung spricht, aber auch nichts, was dieser Annahme entgegentritt. Als schwerwiegender Grund ist die Bildung des reichlichen, wasserklaren Sekrets (Ueberreizung des parasympathischen Systems), ferner das Anschwellen der Muscheln (Reizung der Vasodilatatoren, welche zu dem parasympathischen System gehören) und eine allen Formen gemeinsame vorübergehende Besserung mit Atropin, wodurch eine Erlahmung des parasympathischen Systems eintritt, anzusehen.

Das Interesse für das Vorkommen von „nervösem" Schnupfen bei Lungentuberkulose, wobei auch sehr häufig vasomotorische Störungen auftreten, wurde durch das Resultat der seitens der Verfasserin ausgeführten Untersuchungen geweckt. Sie hat im Krankenhause für Lungentuberkulose insgesamt 500 Patienten untersucht und ist dabei zu dem Resultat gekommen, dass bei ungefähr 10 pCt. vom Stadium I und II vasomotorische Störungen in der Nase vorhanden sind, ferner dass der Beginn dieser Störungen einige Jahre vor Feststellung der Lungenveränderungen zu suchen ist, und dass die Nase oft rot ist. Bei Stadium III trifft dies selten zu.

Die praktische Bedeutung der vorstehend angeführten Erfahrungen liegt also darin, dass, wenn man eine vollkommen kausale Therapie erzielen will, ausser der Nasenuntersuchung ebenfalls eine Untersuchung der inneren Organe ausgeführt werden muss. Die Verfasserin ist daher zu der Ansicht gekommen, dass es erforderlich ist, dass bei der bei solchen Individuen vorkommenden, gesteigerten reflektorischen Reizbarkeit selbst die geringsten Veränderungen der Nasenschleimhaut beseitigt werden müssen.

Bezeichnet man mit Neurose eine Störung in der Nervenfunktion, die ihre Ursache in einer seelischen Anregung hat und durch psychische Therapie beeinflusst werden kann, so vertritt die Verfasserin die Ansicht, dass der Name Neurose nur eine der Ursachen für diesen nasalen Symptomenkomplex ausmacht. Wie bei anderen Krankheiten, so kann auch hier dasselbe klinische Symptom seine Ursache in verschiedenartigen Reizungen haben, so dass also bei gewissen Individuen das psychische Irritament, Tuberkulose und Geschwulsttoxin, mechanischer Druck auf gewisse sympathische Nervengebiete, Duft von besonderen Blumen, Pollenkorn von blühendem Grase die gleiche Reizung ergibt. Es ist möglich, dass diese Individuen ein labiles sympathisches Gleichgewicht haben und zu Störungen im Gleichgewicht des endokrinen Systems und zwar hauptsächlich im Hinblick auf das

innere Verhältnis der Schild- und Genitaldrüsen mit gesteigerter Tendenz zu Störungen während der Uebergangsperioden neigen. E. STANGENBERG.

9) **R. Vitto-Massei. Kurze Notiz über die Behandlung des Rhinoskleroms mit Autovakzine. (Breve nota sulla cura del rinoscleroma con l'autevaccino.)** *Arch. ital. di laringologia. Oktober 1915.*

Verf. hat einen Fall von Rhinosklerom nach dem von Brunner und Jakubowski (Arch. f. Laryng., Bd. 19, Heft 2) veröffentlichten Verfahren behandelt. Die Patientin — eine 24jährige Frau — hatte typische Veränderungen in der Nase, Rachen und Kehlkopf, die sich unter Anwendung der Autovakzine sichtlich besserten. FINDER.

10) **C. Caldera. Galle und Gallensalze in der Behandlung der Ozaena. (La bile ed i sali biliari nella cura medica dell' ozena.)** *Arch. ital. di otologia, rinologia e laryngologia. H. 1. 1916.*

Ausgehend von der antitoxischen und bakteriziden Wirkung der Galle ist C. auf den Gedanken gekommen, in vitro zu studieren, wie sich die Ozaenaborken unter Einwirkung von Galle verhalten. Er hat bei seinen Versuchen beobachtet, dass, wenn er Ozaenaborken in Röhrchen mit steriler Bouillon aussät und in steigender Proportion sterile Ochsengalle hinzufügt, die Bakterienentwicklung im umgekehrten Sinne zu der Menge der angewandten Galle erfolgt. Ueberimpft man in andere Röhrchen, die Galle enthalten, so erfolgt keine Bakterienentwicklung, während dies, wenn auch in abgeschwächter Form, der Fall war, wenn man sterile Bouillon gebrauchte. Verf. schliesst daraus, dass die Galle eine hemmende Wirkung auf das Wachstum des Ozaenabazillus ausübt, wenn sie auch nicht imstande ist, ihn abzutöten. Verf. hat auch klinische Versuche gemacht, indem er Gazestreifen, die mit steriler Galle oder Lösung von gallensaurem Salz getränkt waren, in die Nase Ozaenakranker einführte und 10 Minuten bis $1^1/_2$ Stunden liegen liess. Er will damit ermutigende Resultate erzielt haben. FINDER.

11) **Molinié. Massive knöcherne Umwandlung des Gesichtsschädels. (Transformation ostéomateuse bilatérale du massif maxillo-facial.)** Société médico-chirurgicale militaire, Sitzung vom 17. 11. 1917.

Ein 21jähriger Soldat aus gesunder Deszendenz klagt über behinderte Nasenatmung. Befund: hoher harter Gaumen, Nasenrachenraum normal, Choanen frei, Vomer nicht verdickt, die unteren Muscheln hypertrophisch bis zum Septum reichend und den unteren Nasengang ausfüllend.

Bei dem Versuch, die vergrösserten unteren Muscheln zu entfernen, erwiesen sich diese als harte kompakte Wülste, an denen Schere und Schlinge abglitten. Bei der Röntgenaufnahme zeigte sich die äussere Form der Oberkieferknochen erhalten, hingegen liessen sich weder auf der sagittalen noch transversalen Aufnahme Nebenhöhlen nachweisen, an ihrer Stelle fand sich überall kompakter Knochen.

M. glaubt, dass ein Trauma, welches Patient mit 14 Jahren erlitten, den Ausgangspunkt zu dem eigenartigen Prozess gebildet haben könnte.

SCHLITTLER.



12) **G. Hofer** (Wien). **Schussverletzungen der Kieferhöhle.** *Med. Klinik. No. 22. 1918.*

Die kurz geschilderten 15 Fälle von Kieferhöhlenverletzungen scheinen folgende Tatsachen zu zeitigen: Penetrierende Schüsse durch die Kieferhöhle müssen nicht notwendigerweise eine Infektion zur Folge haben. Eine einmal bestehende Infektion kann durch konservative Therapie, wie Spülungen, Lichtbäder usw. zur Heilung gebracht werden. Finden sich Fremdkörper, seien es metallische oder Knochensplitter, von welcher Grösse immer, vor, so ist die Radikaloperation der Kieferhöhle unbedingt indiziert. SEIFERT.

13) **Partsch** (Breslau). **Karzinom, ausgehend von einer Oberkieferzyste.** *Med. Klinik. No. 16. S. 903. 1918.*

Ausgesprochenes Karzinom, ausgehend von den Epithelresten einer vor sieben Jahren operierten Oberkieferzyste, innerhalb deren damals eine Leukoplakie gefunden war, offenbar also ein Vorstadium der späteren, in dieser Form noch nicht beobachteten Tumorbildung. SEIFERT.

c) Mundrachenhöhle.

14) **A. v. Reuss** (Belgrad). **Quecksilber- oder Salvarsandermatitis?** *Med. Klinik. No. 17. 1918.*

In zwei Fällen mit schwerer Dermatitis konnte nicht entschieden werden, ob diese durch Quecksilber (7 Injektionen von je 1 ccm einer 10proz. Hydr. salicyl.-Lösung) oder durch Salvarsan (0,3 bzw. 2mal je 0,2 Neosalvarsan) hervorgerufen war. An der an Pemphigus erinnernden Dermatitis nahm auch die Mundschleimhaut teil, Lippen geschwollen, mit Borken bedeckt, rissig, blutig; im ersten Falle einfach entzündliche Erscheinungen an der Mundschleimhaut, im zweiten Falle fand sich bei der Obduktion ulzeröse Stomatitis. SEIFERT.

15) **Morawitz** (Greifswald). **Tetanie mit Infantilismus und Speicheldrüsenschwellung.** *Med. Klinik. No. 17. S. 928. 1918.*

Im 7. Jahre Sturz von der Treppe, seit der Zeit Tetanie in den oberen und unteren Extremitäten, ausserdem Schwellung der Parotis, Sublingualis und Submaxillaris. Ausgesprochener Infantilismus, Hypophyse nicht vergrössert. Kalziumpräparate brachten Besserung der tetanischen Erscheinungen. SEIFERT.

16) **Bellin** und **Vernet. Die Phlegmonen des Spatium thyreo-glosso-epiglotticum. (Le phlegmon de l'espace thyréo-glosso-épiglottique.)** *La Presse méd. 7. März 1918.*

Die hier besprochene Affektion unterscheidet sich von der Phlegmone der Zungentonsille und der medianen tiefen Muskelphlegmone. Es handelt sich um eine Phlegmone, die sich ausschliesslich entwickelt in dem Raum zwischen der Zungenbasis und dem Kehlkopf, dem Spatium thyreoglossoepiglotticum. Verff. berichten über einen von ihnen beobachteten hierher gehörigen Fall, in dem die Phlegmone einen gangränösen Charakter zeigte. Die Entleerung des Eiters wurde auf dem Wege einer Pharyngotomia transversalis subhyoidea vorgenommen und

da danach die Erscheinungen der Asphyxie nicht nachliessen, so wurde die Tracheotomie gemacht. Der Heilungsverlauf wurde unterbrochen durch eine sehr bedrohliche Blutung; der Fall ging schliesslich in Genesung aus.

Verff. setzen die anatomischen Gründe auseinander, warum in diesen Fällen das von ihnen gewählte Operationsverfahren das richtige ist, sie setzen ferner die differentialdiagnostischen Merkmale auseinander, die gegenüber den Phlegmonen des Mundbodens, den Phlegmonen des Zungengrundes und den pharyngo-laryngealen Phlegmonen bestehen. FINDER.

17) **F. Massei. Einige Betrachtungen über die heutige Therapie der Angina Vincenti. (Qualche considerazione sulla cura odierna della angina di Vincent.)** *Arch. ital. di laringologia. Juli 1915.*

Verf. hat in drei Fällen von Angina Vincenti mit überraschendem Erfolge die von Rolleston (The Practitioner, Dez. 1913. Ref. Centralbl. 1914, S. 14) empfohlene Lokalbehandlung mit Salvarsan angewandt. Ein Fall bietet besonderes Interesse. Es handelte sich um einen jungen Mann mit galoppierender Syphilis, der Erscheinungen im Rachen hatte. Die von einem Syphilidologen eingeleitete spezifische Behandlung hatte auf diese Rachensymptome keinen Einfluss, woraus geschlossen wurde, dass sie anderer Natur sein müssten. Verf. wurde konsultiert und schloss aus dem Vorhandensein von Fieber, Drüsenschwellungen am Halse und dem diphtherieähnlichen Belag auf den Rachengeschwüren, dass es sich um eine Angina Vincenti handeln könne; die mikroskopische Untersuchung bestätigte dies. Unter lokaler Salvarsananwendung trat sehr schnell Heilung ein. Verf. wendet das Salvarsan so an, dass er einen kleinen Wattebausch mit Glyzerin tränkt und etwas Salvarsan an das Glyzerin anheften lässt und damit besonders in die Lakunen der Mandeln eingeht, wo sich die Keime mit Vorliebe einnisten.

FINDER.

18) **E. Fränkel. Herdförmige Nekrosen am weichen Gaumen bei einem Typhuskranken.** Aerztl. Verein zu Hamburg, Sitzung vom 6. 11. 1917. *Berliner klin. Wochenschr. No. 51. S. 1229. 1917.*

Pat. war an einer vom prostatischen Venenplexus ausgehenden Pyämie gestorben. Die Nekrosen beruhten auf Pyocyaneusinfektion. Die charakteristische Lagerung dieser Bazillen ist stets in der Gefässwand, nie siedeln dieselben sich im Gefässlumen an. R. HOFFMANN.

19) **S. Pusateri. Verruca spinosa des Rachens. (Verruca spinosa della faringe.)** *La Pratica oto-rino-laringoiatrica. Juli 1915.*

45jähriger Mann, seit einem Jahr Atembeschwerden in Form von Atemnot während der Nacht, später auch Verschleierung der Stimme. Man sieht auf dem rechten hinteren Gaumenbogen einen im vertikalen Sinne länglichen Tumor von der Grösse einer Bohne, von Perlmutterfarbe; er überschreitet den Rand des Gaumenbogens, ragt in den Oropharynx hinein und endigt in zahlreiche Vegetationen, die wie eine kleine Gruppe von Regenwürmern aussehen. Aus dem histologischen Befund sei nur hervorgehoben die sehr erhebliche Verhornung der Papillen und die starke hyaline Entartung der Gefässe im Bindegewebe. FINDER.

20) **Feinmann** (Friedrichsstadt, Russland). **Struma retropharyngea.** *Züricher Diss. Zürich 1917. Gebr. Leemann & Co.*

Dieser kleine Kropf wölbte die hintere Rachenwand von rechts hervor und hing glatt über die hintere Kehlkopfwand so stark hervor, dass nur das vordere Drittel des linken und das vordere Viertel des rechten Stimmbandes laryngoskopisch sichtbar war. Das rechte Stimmband stand in der Adduktionsstellung still, welche für die Postikuslähmung charakteristisch ist, so dass die Stimme nicht merklich verändert wurde. Pat. stellte sich aber wegen Schluck- und Atmungsbeschwerden vor. Der Kropf gehörte in die Reihe der echten retroviszeralen Strumen und lag zwischen Speiseröhre und Wirbelsäule. Das histologische Bild ist dasjenige eines kolloiden, klein bis mittelstark zystischen Kropfes.

Das ist der elfte bis jetzt veröffentlichte Fall dieser Art. Verf. gibt am Schlusse eine Uebersicht über die zehn vordem bekannt gewordenen retroviszeralen Kröpfe.

JONQUIÈRE.

d) Diphtherie und Croup.

21) **Massini** (Basel). **Einiges über die derzeitige Diphtherieepidemie.** Aus der med. Klinik in Basel. *Korresp.-Blatt f. Schweizer Aerzte. No. 9. 1918.*

Den Grund zu dieser Arbeit gaben 5 Todesfälle innerhalb des Spitals trotz Anwendung des Serums. Vor allem hängt die gute Prognose von frühzeitiger Anwendung der Injektion ab. Verf. teilt die Fälle auch ein nach dem Alter der Pat. über und unter 10 Jahren. Diphtherie des Rachens und Kehlkopfes nach 2 oder $2^1/_2$ Tagen behandelt, kamen immer mit dem Leben davon, Behandlung am sechsten Tage war meist zu spät. Die Nasendiphtherie, welche wegen der schwierigeren Diagnose oft erst nach dem 20. Tage in das Spital und zur Injektion gelangten, genasen immer.

Diese Ergebnisse gelten auch für die erwachsenen Diphtheriekranken. Sie sind ein neuer Beleg und Beweis für die Wichtigkeit der frühzeitigen Seruminjektion.

Serumkrankheiten, ausgenommen einige sehr leichte Exantheme, wurden nicht beobachtet, ebensowenig wie anaphylaktische Erscheinungen.

Die eingespritzten Mengen betrugen bei 2—3jährigen Kindern 1—3000 A.-E., bei Erwachsenen 2—5000 A.-E.

Natürlich gibt es auch bei der Diphtherie ganz vereinzelte bösartige Fälle, gegen welche auch rechtzeitig angewendetes und starkes Serum wirkungslos bleibt.

JONQUIÈRE.

22) **G. F. Randegger. Beitrag zur Klinik der Nasendiphtherie und über die nervösen Komplikationen der Diphtherie. (Contributo alla clinica della difterite nasale e sulle complicanze nervose della difterite.)** *Rivista di clinica pediatrica. Juli 1915.*

Verf. berichtet über den Fall eines dreijährigen Kindes, das im Verlauf von Masern Nasenverstopfung mit blutig serösem Ausfluss zeigte; dieses Symptom hielt zwei Monate hindurch an und komplizierte sich mit schweren Erscheinungen von Seiten des Nervensystems: Gaumensegellähmung, Akkommodationslähmung, Stra-

bismus, Lähmung der Orbiculares palpebrarum, Lähmung der Muskulatur am Rumpf und an den Extremitäten, Fehlen der Reflexe usw. Die Untersuchung des Nasenschleims ergab Diphtheriebazillen. Verf. bespricht im Anschluss daran die Pathologie und Symptomatologie der chronischen Nasendiphtherie, sowie die Pathogenese der postdiphtherischen Lähmungen. Er erklärt die Erscheinungen in der ersten Krankheitsperiode seines Falles (Akkommodations- und Gaumenlähmung, Strabismus, Parese der Extremitäten und Verlust der tiefen Reflexe) durch postdiphtherische Polyneuritis, während er die Erscheinungen in der zweiten Krankheitsperiode (Fazialislähmung, spastische Beinlähmung auf der einen Seite, zerebrale Störungen von hemiplegischem Charakter, zurückführt auf eine Meningoencephalitis diffusa toxischen Ursprungs mit vorwiegender Lokalisation in den unteren zwei Dritteln der rechten Zona rolandica. FINDER.

23) **A. Cahn** (Strassburg). **Seltenere Folgen und Begleiterscheinungen postdiphtherischer Lähmungen.** *Deutsche med. Wochenschr. No. 4. S. 99. 1918.*

Als seltenere Folgen wurden in zwei Fällen Atrophie der Muskeln und Hypoplasie des Skeletts an dem einen Bein beobachtet; in einem dritten war die Parese der oberen Extremitäten und des Rückens von starkem Oedem begleitet.

R. HOFFMANN.

e I) Kehlkopf und Luftröhre.

24) **G. Guidi. Ein Fall von Varicellen-Laryngitis. (Un caso di laringite varicellosa.)** *Rivista di clinica pediatrica. Juni 1915.*

Sechsjähriges Kind erkrankt an mässigem Fieber, bellendem Husten und allmählich zunehmender Laryngostenose. Es wurde wegen Verdacht auf Croup in den Diphtheriepavillon gebracht, woselbst man das Vorhandensein eines Varicellenausschlages auf dem Körper konstatierte. Es musste wegen der bedrohlichen Atemnot die Intubation vorgenommen werden, wobei reichliche Mengen Schleim, keine Membranen, ausgehustet wurden. Die Untersuchung des Schleims auf Löfflerbazillen fiel negativ aus. Das Kind konnte am achten Tage als geheilt entlassen werden. Der Versuch einer laryngoskopischen Untersuchung scheint nicht gemacht zu sein. Verf. schliesst seine Arbeit mit einer Literaturübersicht.

FINDER.

25) **R. Vitto-Massei. Ueber einen Fall von Lippen-Zungen-Kehlkopflähmung. (Su di un caso di paralisi labio-glosso-laringea.)** *Arch. ital. di laringologia. Juli 1915.*

Bei dem 48jährigen Manne trat zuerst eine komplette Lähmung der linken Stimmlippe auf. Die klinische Untersuchung ergab für dieselbe keine sichere Ursache. Einige Wochen darauf zeigte sich eine Lähmung der linken Zungenhälfte und etwa 36 Stunden später eine Lähmung der linken Gaumensegelhälfte und der vom unteren Fazialisast derselben Seite versorgten Muskeln. Verf. gibt eine genaue klinische Schilderung des Krankheitsfalles und fügt dazu kritische Bemerkungen über die Versuche, diesen Symptomenkomplex zu erklären. FINDER.

26) **Brünings** (Greifswald). **Die Behandlung von Stenosen und Atresien des Kehlkopfes durch Exzision, Dehnung und Plastik.** *Med. Klinik. No. 16. S. 404. 1918.*

Sechs Fälle von hochgradiger Larynxstenose befanden sich bei der Demonstration in verschiedenen Stadien der Behandlung, deren Br. vier unterscheidet: 1. Laryngofissur mit Ausräumung und Anlegung eines Laryngostomas; 2. Bolzenbehandlung; 3. Verschluss des Laryngostomas durch Plastik; 4. Nachbehandlung durch Selbstbougierung. Für die Bolzenbehandlung wurde eine besondere Art von Zinnbolzen konstruiert. Vor Ausführung der Plastik erlernen die Patienten die Selbstbougierung mittels Schrötter'scher Bougies.

SEIFERT.

27) **Jos. Nemai** (Budapest). **Ueber Verletzungen des Kehlkopfes.** *Deutsche med. Wochenschr. No. 47. S. 1477. 1917.*

Die Anzahl der Kehlkopfverletzungen ist im Verhältnis zur grossen Zahl der Kriegsbeschädigten in den grossen Endstationen in Deutschland und Oesterreich gering, weil penetrierende Verletzungen der Halseingeweide rasch zum Tode führen und zwar entweder durch Verblutungen aus den grossen Halsgefässen oder durch erhebliche Blutergüsse nach der Luftröhre hin oder endlich, es entstehen infolge der Verwundung schwere Entzündungen, die auf das Mediastinum übergreifen, des öfteren Lungenentzündungen herbeiführen. Am ehesten sind es noch glatt durchschlagende Infanteriegeschosse, die verhältnismässig leichtere Verletzungen herbeiführen. Im Gegensatz zu diesen stehen Verletzungen durch Artilleriegeschosse, welche schnell tödlich wirken.

Zwei Fälle von Kehlkopfverletzung durch Infanterieprojektile. Im ersten Fall drang das Geschoss linkerseits an der Stelle der Schildknorpelplatte in den Vorderhals ein, umkreiste, wie N. annimmt, den Schildknorpel in der Höhe der Stimmbänder und trat rechts fast symmetrisch mit der Stelle des Einschusses wieder aus. Niemals Heiserkeit, kein Aushusten bzw. Ausräuspern von Blut nach der Verletzung. Ein- und Ausschuss zur Zeit der Beobachtung geheilt, mit trockner Borke bedeckt. Der zweite Fall betraf einen queren Durchschuss im hintersten Teil des Kehlkopfes. Sofort nach der Verletzung Bluthusten und seit derselben Stimmlosigkeit. Im Kehlkopflumen keine Fraktur und keine Deformität, doch doppelseitige Stimmbandlähmung: linkes Stimmband vollständig gelähmt (Verletzung des Rekurrens), rechtes paretisch. (Schädigung des Rekurrens vielleicht durch Entzündung der Nachbarschaft.) Während einmonatiger Beobachtung keine Veränderung.

Fall 3. Heiserkeit, bedingt durch Lähmung des linken Nervus recurrens. Einschuss hinten links unterhalb des Nackens. Ausschuss nicht vorhanden. Röntgenaufnahme: In der Höhe des 5. Brustwirbels unweit vom Aortenbogen ein vertikal stehendes Infanteriegeschoss, das durch Druck auf den Nervus recurrens die Lähmung desselben veranlasst hat. Während einer 3wöchigen Beobachtung besserte sich die Heiserkeit, das gelähmte Stimmband wurde beweglicher. Schliesslich stellten sich Stimme und Beweglichkeit des Stimmbandes vollständig wieder her. Eine zweite Röntgenaufnahme liess nicht mit Sicherheit eine Veränderung in der Lagerung des Geschosses erkennen. Möglicherweise hat es die-

selbe doch etwas verändert oder aber die reaktive Entzündung in der Umgebung des Projektils war abgeklungen, so dass der Nerv von der Entzündung erholt, seine normale Funktion wieder erreichte. Der Nerv war im ganzen zwei Monate gelähmt gewesen.

Fall 4. Gewehrdurchschuss von der linken Halsseite (hinter dem Kopfnicker ungefähr zwei Finger breit unter der Ohrmuschel) nach dem Rachen. Geschoss ausgeräuspert und ausgespuckt. Bei der Untersuchung Lähmung des linken Nervus recurrens, des linken Laryngeus superior, des linken Glossopharyngeus, Schädigung einiger Fasern des Plexus bronchialis und cervicalis. Die Lähmung der Kehlkopfnerven war nicht Folge der Schussverletzung, sondern Folge einer Karotisunterbindung, die sich wegen einer starken Blutung notwendig gemacht hatte.

Fall 5. Einschuss an der linken Halsseite unterhalb des Warzenfortsatzes. Lähmung des linken Stimmbandes mit eigentümlicher Neigung des Aryknorpels nach aussen, so dass die mediale Fläche stark ins Auge fiel. Dabei geringe Bewegung des Stimmbandes nach aussen bei der Inspiration, doch nicht nach innen beim Versuche der Phonation. Vollständige Stimmlosigkeit. Weiter linksseitige Fazialislähmung, linksseitige Zungenlähmung und Lähmung der linksseitigen Gaumensegelhälfte. Schlucken erschwert, beim Trinken öfters Verschlucken. Herabsetzung der Tastempfindung auf der linken Gesichts-, Hals- und Brustseite. Seltener Fall von Stimmbandlähmung bis zur Stimmlosigkeit ohne Verletzung des Nervus recurrens. Der Nervus recurrens kann hier nicht durch den Schuss verletzt worden sein, die Schusswunde war zu weit vom anatomischen Verlauf des Nerven entfernt, auch war das Kehlkopfbild für die Lähmung des Nervus recurrens nicht charakteristisch, eher ist nach Verf. anzunehmen, dass die Nervenleitung für die Rachenschnürer teilweise verletzt war. Doch ist auch eine Blutung in das Nervenzentrum nicht auszuschliessen, weil eine Gehirnerschütterung stattfand (24stündige Bewusstlosigkeit, traumatische Schwerhörigkeit).

Fall 6. Rachenverletzung durch Gewehrschuss. Dabei war der Querfortsatz des Epistropheus abgeschossen worden und hatte seinen Weg nach dem Rachen genommen. Derselbe wurde von hier aus entfernt.

R. HOFFMANN.

28) **Guiglielmo Bilancioni. Ueber einen Fremdkörperfall der oberen Luftwege. (Su di un caso di corpo estraneo nelle via aeree.)** *Arch. ital. di laringologia. Oktober 1918.*

Es handelte sich um ein 10jähriges Mädchen, das Nachts von Atemnot befallen wurde. Der Arzt des kleinen Ortes schickte das Kind, nachdem das von ihm verordnete Brechmittel nur vorübergehend eine erleichternde Wirkung gehabt hatte, nach Rom, wo es in das Hospital aufgenommen wurde. Untersuchung auf Diphtheriebazillen war negativ. Da das Kind im Hospital keine Anzeichen von Atemnot zeigte, wurde es entlassen. Aber bereits auf dem Wege zur Bahn trat wieder ein Anfall von Atemnot auf und die Eltern brachten das Kind zum Verf. Dieser konstatierte, dass beide Lungen nicht atmeten, Pharynx und Kehlkopf frei waren. In Gegenwart des Verf.'s trat wieder ein Anfall von hochgradiger Atemnot auf mit Einziehungen und einem Klappengeräusch, als wenn ein Körper die

Glottis klappenartig verschlösse. Pat. wurde wieder ins Krankenhaus aufgenommen, die Atemnot nahm bedrohlich zu. Als das Kind zwecks Vornahme der Bronchoskopie narkotisiert wurde, sistierte nach den ersten Atemzügen die Respiration; Vornahme der Tracheotomie. Bei Vornahme der künstlichen Atmung entleerte sich die Luft frei aus den Lungen, mittels einer Sonde wurde festgestellt, dass die Glottis von unten her durch einen Fremdkörper verlegt war, der sich als ein Stück getrockneten Bohnensamens erwies. Nach Entfernung desselben und nach längerer Fortsetzung der künstlichen Atmung kam das Kind wieder zu sich, starb aber am folgenden Tage an Bronchopneumonie. Verf. meint, dass der Fremdkörper mobil in der Trachea sass und vom subglottischen Raum bis zur Bifurkation Exkursionen machte, daher der Wechsel von ruhigen Intervallen und Atemnot.

FINDER.

29) **L. Castellani. Beitrag zum Studium der Fremdkörper der Luftwege. (Contributo allo studio dei corpi stranieri delle vie aeree.)** *La Pratica oto-rino-laringoiatrica. No. 4. Juni 1915.*

Im ersten Falle handelte es sich um eine im rechten Sinus pyriformis steckende Nadel, die unter Leitung des Kehlkopfspiegels mittels einer Schrötterschen Zange extrahiert wurde. Im zweiten Fall handelte es sich um einen Metallhaken, der nach der Röntgenaufnahme in der Trachea eines 9jährigen Kindes stecken sollte. Es wurde die untere Bronchoskopie gemacht, aber kein Fremdkörper gefunden, sondern nur eine starke Schwellung der Trachealschleimhaut und eine grosse Ekchymose an der Hinterwand. Am nächsten Tage Bronchopneumonie und Exitus. Autopsie verweigert. Verf. glaubt, dass der Fremdkörper die hintere Trachealwand durchbohrt und sich einen Weg in den Oesophagus gebahnt habe.

FINDER.

30) **G. Bilancioni. Betrachtungen über die erworbene äussere Tracheocele. (Considerazioni sul tracheocele esterno acquisito.)** *Rivista ospedaliera. No. 23. 1915.*

Im Anschluss an einen Fall von erworbener äusserer Tracheocele bei einer 70jährigen Frau gibt Verf. eine zusammenfassende Darstellung der Aerocelen des Laryngotrachealrohrs. Er bespricht die Theorien, die über das Zustandekommen der angeborenen wie erworbenen Formen aufgestellt worden sind. Differentialdiagnostisch unterscheidet sich die Tracheocele von der Laryngocele dadurch, dass diese niemals die Grösse jener erreicht, ferner hat die Tracheocele konstant einen seitlichen Sitz, macht keine Phonationsstörungen und die laryngoskopische Untersuchung ergibt ein normales Bild, ohne dass es möglich ist, während der Kompression Veränderungen zu konstatieren, ferner erleidet der Laryngocelensack beim Husten eine Ausdehnung von oben nach unten. Meist bietet die Laryngocele keine diagnostischen Schwierigkeiten; öfter ist dies der Fall bei der Tracheocele. Verf. berichtet über einen Fall, in dem man geneigt war, eine Tracheocele zu diagnostizieren, während es sich in Wirklichkeit um eine Gefässstruma handelte.

Was die Behandlung betrifft, so kann man, wenn der Sack sich vollkommen reponieren lässt, eine kontinuierliche Kompression versuchen, da in solchen Fällen

der Kommunikationskanal obliterieren kann, so dass keine Luft mehr eindringt. Es können aber auch schwere Symptome, Dyspnoe, stark behinderte Atmung, bestehen, die einen blutigen Eingriff notwendig machen. Dieser besteht in Exzision und Exstirpation der Zyste, Unterbindung des Stiels und Verschluss der Kommunikationsöffnung; wenn keine schweren lokalen Veränderungen vorhanden sind, erfolgt Heilung per primam. Bei Individuen mit Lungentuberkulose muss man mit dem Operieren vorsichtig sein. Besteht schwere Atemnot und ist man nicht sicher, dass zu deren Entfernung die Exstirpation des Sackes genügt, so macht man zunächst die Tracheotomie, welcher man die Operation des Luftsackes folgen lasse.

FINDER.

31) **A. Bauer. Zum klinischen Bilde und zur Begutachtung umschriebener Luftröhrenerweiterungen.** *Brauer's Beitr. z. Klinik d. Tuberkulose. Bd. 38. H. 3/4. 1918.*

Es hat sich in allen vom Verf. beobachteten Fällen von ausgesprochenen umschriebenen Bronchiektasien ergeben, dass die Träger dieses Leidens samt und sonders sehr deutliche, ja unverkennbare Spuren von alter Rachitis, und zwar vorwiegend von Thorax-Rachitis darboten. Damit würde unzweifelhaft anzunehmen sein, dass Rachitis überhaupt für die Entwickelung umschriebener Luftröhrenerweiterungen eine, wenn nicht die Hauptgrundlage bildet.

SEIFERT.

32) **Brünings** (Greifswald). **Ein Fall von Bronchialfremdkörper.** *Med. Klinik. No. 16. S. 404. 1918.*

Ein 5jähriger Knabe hatte 3 Tage vor der Aufnahme eine Bleistifthülse verschluckt, welche sich im rechten Hauptbronchus fand, durch die Hülse war der Bronchus vollkommen verschlossen. Entfernung des Fremdkörpers mit Hilfe der oberen Bronchoskopie. Wegen Atemnot musste noch in der gleichen Nacht tracheotomiert werden. Heilung.

SEIFERT.

e II) Stimme und Sprache.

33) **Fritz Kaufmann** (Mannheim). **Zur Behandlung der motorischen Kriegsneurosen.** *Münchener med. Wochenschr. No. 47. S. 1520—1523. 1917.*

Als Ergänzung zu seiner Veröffentlichung in der gleichen Wochenschrift 1916, No. 22 (siehe dieses Zentralbl. 1916, S. 371) berichtet K. u. a. über seine Erfolge bei funktioneller Stimmlosigkeit und Stummheit und legt nochmals genau die Art seines Vorgehens dar, da er vielfach missverstanden wurde. Er betont, dass die Methode vorwiegend für veraltete Fälle in Betracht kommt, dass sie nicht auf der ständigen Anwendung stärkster Ströme beruht, sondern dass die suggestive Vorbereitung, die Anwendung empfindlicher (faradischer nicht sinusoidaler) Ströme mit allmählicher Steigerung der Stromstärke bis zum Erfolg, die energische aktive Uebung nach scharfem militärischem Kommando und die Durchführung der Behandlung in einer Sitzung bis zum Erfolg das Wesentliche an der Kaufmann'schen Behandlung sind. Die aktive Uebung unter militärischer Willensübertragung ist ihm das Wichtigste, die

Einzeldauer der elektrischen Anwendungen beschränkt er auf eine halbe bis eine Minute. Ferner geht er auf die Behandlung mit Hypnose (besonders bei Erethikern), die psychische Abstinenzkur und deren Licht- und Schattenseiten (Haftpsychosen) ein.

NADOLECZNY.

34) **O. Muck. Betrachtungen über die Entstehung der sog. Schrecklähmungen der Stimmritzenschliesser auf Grund experimenteller Untersuchungen.** *Zeitschrift f. Ohrenheilk. u. f. d. Erkr. d. ob. Luftwege. Bd. 76. H. 1/2. S. 32.*

M. hat durch experimentelle Beobachtung festgestellt, dass sich bei der Schreckreaktion auf plötzliche starke Geräusche die Stimmlippen bis zur Mittellinie nähern, um sofort wieder in Atmungsstellung zurückzutreten oder nur eine ruckartige Bewegung nach der Mitte hin machen, um sofort zurückzuschnellen oder das Bild bleibt bei der intendierten Phonation unverändert: Stimmbandschreckreflex infolge hypertonischer Innervation des laryngealen Respirationsmuskels (Cricoarytaenoideus posticus). Es folgt Aphonie kurz, vorübergehend oder funktionell in der Dauer.

NADOLECZNY.

35) **W. Carrie. Eine neue Statistik über sprachgebrechliche Schulkinder.** *Zeitschrift f. Kinderforsch. Bd. 23. H. 2/3. S. 73. 1917.*

Die Statistik betrifft sprachgebrechliche Kinder, 1213 Knaben und 451 Mädchen, der Hamburger Volksschulen, darunter 965 stotternde und 405 stammelnde Kinder. C. tritt für Sonderklassen ein, die mehr erreichen als die Heilkurse. Die Zurückschulung der Stotterer soll dann versuchsweise vorgenommen werden und erst endgültig sein, wenn nach einiger Zeit von der neuen Schule die Nachricht eintrifft, dass der Schüler sich auch dort am Unterricht in fliessender Sprache beteiligt. Die Klassen können mit etwa 20 Schülern besetzt werden.

NADOLECZNY.

36) **Karl Baldrian. Ueber das Verhältnis zwischen Denken und Sprache bei Vollsinnigen, Schwachsinnigen und Taubstummen.** *Zeitschr. f. Kinderforsch. Bd. 23. H. 2/3. S. 60. 1917.*

B. beginnt mit den bekannten Beziehungen zwischen Denkfähigkeit und sprachlicher Leistung, die nicht immer parallel laufen. Der Gehörlose hat lautlich und formell grosse Schwierigkeiten zu überwinden, so dass z. B. die Sprache des intelligenten Taubstummen lautlich und formell hinter jener des fast schwachsinnigen Schwerhörigen zurückbleibt, wodurch Nichtfachleute über die Intelligenz getäuscht werden. Aehnliches kann man aber auch bei Vollsinnigen beobachten, deren Leistungen wichtiger sind für ihre Beurteilung als ihre sprachlichen Aeusserungen.

NADOLECZNY.

37) **Karl Cornelius Rothe. Ueber einige Beziehungen von Sprechweise und Sprechmelodie zum Stottern.** *Aerztl. Standeszeitung. No. 6. 1916. (Wien.)*

R. weist darauf hin, dass manche Sprecher und Redner durch eine singende oder sogar salbungsvolle Betonung und langsames Sprechtempo vor Stottern bewahrt bleiben, weil sie Zeit gewinnen und ihre Denkgeschwindigkeit nicht steigern müssen und weil das auf sie selbst eine beruhigende Wirkung ausübt.

Im gleichen Sinne wirken eingeschobene Laute. In dieser Sprechweise liegt eine Anpassung, durch die sich der Redner, ohne es zu ahnen, vor dem Stottern bewahrt.

NADOLECZNY.

38) **Karl Cornelius Rothe. Ueber pneumographische Untersuchungen Sprachkranker.** *Oesterreichische Monatsschr. f. d. grundlegenden naturwissenschaftl. Unterricht. H. 3—8. 1916.*

R. beschreibt eingehend Apparate und Technik der Pneumographie und die Deutung der Kurven. Er bringt 8 Kurven und zwar eine normale, ferner absichtlich veränderte Kurven und solche mit Erscheinungen des Pulses, solche von klonischem und tonischem Stottern und eine sogenannte Schleppkurve, bei der die Kapsel selbst den Verlauf der Kurve nach unten hemmt. R. betont die Notwendigkeit genauer Notizen auf den Kurven und der Vorsicht im Deuten.

NADOLECZNY.

f) Oesophagus.

39) **Ritter** (Posen). **a) Fremdkörper des Oesophagus; b) Operative Bildung eines neuen Oesophagus nach Verätzung.** *Med. Klinik. No. 17. S. 429. 1918.*

a) An zwei aufeinander folgenden Tagen kamen Ritter zwei Fälle mit verschluckten, sehr grossen künstlichen Gebissen zur Behandlung, in beiden Fällen Extraktion durch Oesophagotomie. Röntgenaufnahme ergab klares Bild. In dem einen Fall war schon umschriebene Nekrose und ein kleiner Abszess in der Oesophaguswand entstanden.

b) Operative Bildung eines neuen Oesophagus bei einer Verätzung (vierjähriger Knabe) unter Benutzung des Colon transversum.

SEIFERT.

40) **J. Schütze** (Berlin). **Röntgenbeobachtung über funktionelles Verhalten des Oesophagus.** *Berliner klin. Wochenschr. No. 42. S. 1013. 1917.*

Zwei eigenartige Fälle von Kardiospasmus, die S. beobachten konnte, lehren, dass man sich bei röntgenologischen Untersuchungen der Speiseröhre nicht mit kurzen Durchleuchtungen oder einfachen Röntgenbildern begnügen darf, sondern dass man auch hierbei zweckmässig eine längere Beobachtung über das funktionelle Verhalten dieses Organs vornimmt.

R. HOFFMANN.

III. Kritiken und Gesellschaftsberichte.

a) Vereinigung Schweizerischer Hals- und Ohrenärzte in Basel.

Sechste Hauptversammlung vom 26. Mai 1918.

Präsident: Prof. Siebenmann.
Schriftführer: Doz. Dr. Oppikofer i. V.

I. Geschäftssitzung.

In seinem Eröffnungswort gedenkt der Vorsitzende all des Erfreulichen, was das vergangene Jahr uns schweizerischen Ohrenärzten und damit auch unserer Spezialität überhaupt gebracht hat: In Lausanne ist die Taubstummenanstalt

verstaatlicht und in nahen Konnex mit der erweiterten und zum Teil neu eingerichteten Universitätsklinik gebracht worden; in Zürich steht die Errichtung einer Klinik als Erweiterung der Prof. Nager unterstellten Poliklinik für Hals- und Ohrenkranke bevor; in St. Gallen ist der erweiterten kantonalen Krankenanstalt eine Abteilung für Ohren- und Halskranke unter Dr. Gallusser angegliedert worden; Basel hat als erste Schweizerstadt eine eigentliche Schule für Schwerhörige mit drei Klassen gegründet, und der Regierungsrat von Zürich hat auf unsere Anregung hin in einem speziellen Zirkular die Lehrer aufmerksam gemacht auf die spezielle Fürsorge, derer die schwerhörigen Kinder bedürfen. Erfolgreiche Verhandlungen betreffend Tarifangelegenheiten wurden im Berichtsjahre seitens des Vorstandes gepflegt mit der schweizerischen Unfallversicherungsanstalt und dem Armeearzt bzw. der Leitung des Interniertenwesens.

Die vom Vorsitzenden 1916 angeregte und vom Vorstande 1917 bereits weitgehend in die Wege geleitete schweizerische Taubstummenzählung musste leider auf spätere bessere Zeiten verschoben werden, das dafür gestellte Kreditbegehren von 42000 Fr. wurde vom Bundesrat bis auf weiteres zurückgestellt, nicht ohne ausdrücklich zu betonen, dass es absolut seinen Wünschen und Absichten entspreche, später auf das Begehren einzutreten.

Der Vorstand wird neu bestimmt mit Prof. Barraud (Lausanne) als Präsident, Dr. Studer (Winterthur) als Kassierer, Doz. Dr. Oppikofer (Basel) als Aktuar und Prof. Siebenmann und Dr. Borel (Neuenburg) als Beisitzer.

Die Zahl der Vereinsmitglieder beträgt 60.

II. Wissenschaftlicher Teil.

1. F. Siebenmann (Basel) erläutert an Hand zahlreicher Projektionsbilder seine neuen unter Mithilfe von Prof. Ziegler in Stuttgart bei Dr. Friedr. Ziegler in Freiburg i. B. verfertigten Labyrinthmodelle. Dieselben wurden in 60facher Vergrösserung nach dem Rekonstruktionsplattenverfahren an Hand von 400 als Photographien vorliegenden vertikalen Serienschnitten durch ein normales menschliches Felsenbein aufgebaut, dann als Negative dargestellt und schliesslich an entsprechenden vertikalen und horizontalen Kontrollschnittserien nachgeprüft.

2. Siebenmann: Demonstrationen.

a) 2 erwachsene Pat. mit hereditärer Labyrinthlues, bei welchen Salvarsan eine bedeutende Besserung der Hörweite gebracht hat.

b) Kriegsverletzung. April 1917 Querschuss etwas über Kehlkopfhöhe, seither völlige Aphonie. Als anatomisches Substrat findet sich Fixation beider Stimmbänder und Synechie der Taschenbänder in der vorderen Kommissur. Bei Anwendung der Lärmtrommel beiderseits Lautwerden der Stimme und seither Aphonie behoben, jedoch spricht Pat. nur mit den Taschenbändern.

c) 30jähriger Mann mit pseudoleukämischem Tumor in Larynx, Trachea und Nase. Lues ist sicher auszuschliessen, Bluntuntersuchung negativ. Geringe Schwellung der submentalen, retromaxillären und kubitalen Lymphdrüsen, keine Hypertrophie des adenoiden Schlundringes. Keine Hautveränderung, keine Schwellung von Leber und Milz.



d) Carcinoma pharyngis bei einer 46jährigen Frau, nicht als eigentlicher Tumor, sondern mehr als diffuse gleichmässige Verdickung der Schleimhaut sich darbietend, und mit Radium behandelt.

e) 14jähriges Kind mit hochgradiger labyrinthärer Schwerhörigkeit nach Poliomyelitis acuta.

3. Siebenmann: Demonstrationen aus dem Gebiete der Taubstummheit.

Projektion histologischer Präparate (Felsenbeinschnitte) sowohl von erworbener als von angeborener Taubheit; unter den letzteren findet namentlich die endemische Taubstummheit eingehende Würdigung, und es werden an einer grösseren Zahl von Fällen vor allem die charakteristischen Veränderungen im Mittelohr — Fixation des Steigbügels an der oberen Wand der ovalen Fensternische, hochgradige Verengerung der Nischen des ovalen und runden Fensters usw. — sowohl in mikroskopischen als makroskopischen Präparaten gezeigt.

4. Frl. Rutishauser (Lehrerin für Absehunterricht als Gast): Der Unterschied zwischen Taubstummenunterricht und Absehunterricht.

Der Sprechenden, die vor einigen Jahren infolge Influenzaneuritis selbst ertaubt ist, sind die Klagen und Beschwerden des von seiner Umgebung häufig unverstandenen und daher sich zurückgesetzt fühlenden Schwerhörigen nur zu bekannt, ebenso ist sie auch vertraut mit den Schwierigkeiten, denen sich Uebelhörende sowohl im täglichen Erwerbsleben und auf dem Arbeitsmarkt als in der Gesellschaft gegenübergestellt sehen. Daher erwächst dem Staate die Pflicht, diesen von der Natur benachteiligten schon von Jugend auf helfend an die Hand zu gehen, und dies geschieht am besten durch Vereinigung schwerhöriger Kinder in besonderen Klassen und Schulen, wie sie als erste Schweizerstadt Basel nach deutschem Vorbild eingerichtet hat. Wie für die Einschulung Schwerhöriger von der Normalschule her eine absolut fixe Grenze bezüglich der Hörweite nicht aufgestellt werden kann, sondern bei Grenzfällen das Urteil von Schularzt und Lehrer massgebend sein soll, so lässt sich auch nach unten hin gegenüber der Umschulung in die Taubstummenanstalt wohl kaum eine absolut mathematisch feste Grenze ziehen. Der Unterricht ist hier wie dort ein sehr ähnlicher, stets handelt es sich zum grössten Teil darum, den Schwerhörigen bzw. Tauben „mit den Augen hören“ zu lernen; dass dabei Kinder mit noch bedeutender Hörweite vorteilhafter in der Schwerhörigenschule untergebracht werden, wo diese Hörreste im allgemeinen doch in bedeutend höherem Masse zum Unterricht herangezogen und verwertet werden, als in der Taubstummenanstalt, dürfte wohl allmählich allgemeine Billigung finden.

In der Diskussion wird von den anwesenden Lehrern der Baseler Taubstummenanstalt mit Recht geltend gemacht, dass der in den Schwerhörigenklassen erteilte Unterricht wohl kaum wesentlich sich unterscheide von dem in einer Taubstummenanstalt „moderner“ Richtung gegebenen. Vom Standpunkte des Schulpraktikers aus gehören auf jeden Fall Kinder ohne Lautgehör, sowie Agrammatiker, ebenso geistig Schwache in die Anstalt, da sie in der Schwerhörigenklasse nur einen hemmenden Einfluss auf die anderen Mitschüler ausüben würden.

Siebenmann hebt noch speziell das absolut Notwendige und Erspriessliche eines Zusammenarbeitens von Lehrer und Ohrenarzt hervor, sowohl für die Insassen der Schwerhörigenschule, als die der Taubstummenanstalten; es sollte in dieser Hinsicht, namentlich was unsere deutschschweizerischen Verhältnisse anbelangt, entschieden der Konnex noch mancherorts ein engerer sein.

Barraud (Lausanne) begrüsst das vermehrte Interesse, welches den Schwerhörigen von den Behörden entgegengebracht wird, für die welschschweizerischen Verhältnisse mangelt es speziell an geeigneten Lehrkräften für die Erteilung von Absehunterricht, solche heranzubilden, muss vor allem unsere nächste Aufgabe sein.

5. Barraud (Lausanne) berichtet über einen Fall von doppelseitiger und totaler knöcherner Choanalatresie bei einem dreitägigen Säugling. Das Kind wurde dem Ref. zugeführt wegen Unvermögens zu trinken und profusen eitrigen Ausflusses aus beiden Nasenseiten. Beim Spülen floss Wasser weder in den Hals noch durch die andere Nasenseite ab, ebenso zeigte sich bei Lufteinblasung ein absoluter Widerstand. Mit dem Troikart wurde beiderseits eine 4 mm im Durchmesser betragende Oeffnung in das sehr kräftige knöcherne Diaphragma gelegt und dann ein Gummischlauch durch die eine Nasenseite hinein- und durch die andere hinausgeführt. Der dadurch ausgeübte Druck auf die hintere Septumkante bewirkte dann einen spontanen Schwund derselben, und so entstand eine momentan völlig genügend offene Verbindung zwischen Nase und Nasenrachenraum. Das Kind trinkt seither reichlich und ohne Atembehinderung und hat an Körpergewicht bedeutend zugenommen.

6. Frey (Montreux): Ein Fall von Sinuitis maxillaris tuberculosa.

36jährige Frau, mit Tbc. hereditär belastet, aber selbst bisher gesund, klagt über verstopfte Nase und Eiterausfluss rechts. Objektiv zeigt sich eine leichte Schwellung der rechten unteren und mittleren Muschel, keine Sekretion, bei der Diaphanoskopie ist die rechte Seite dunkler, die Kieferhöhlenpunktion ergibt etwas Eiter. Innere Organe, Urin ohne Befund. Wassermann negativ.

Einige Wochen später zeigt sich Pat. wieder unter denselben Erscheinungen, Spülung sowohl vom mittleren als unteren Nasengang aus misslingt, Caldwell-Luc ergibt eine Verdickung der Mukosa, graue und zum Teil buntscheckige Granulationen, deren mikroskopische Untersuchung Tuberkulose nachweist. Nach 6 Wochen warzenförmige flächenhaft ausgebreitete Geschwulstbildung an den Muscheln und dem Septum, mit völliger Obliteration des mittleren und unteren Nasenganges, bei Rhinotomia lateralis nach Moure erweisen sich Siebbein, hintere Hälfte des Septums und vordere Stirnhöhlenwand fungös erkrankt. Ausgedehnte Resektion; Kranke ist noch in Beobachtung.

7. Elmiger (Zürich): Hauptergebnisse der Baseler Ozaena-Schuluntersuchung. Ein Beitrag zur internationalen Ozaena-Sammelforschung.

Die Ozaena ist unter den Baseler Schulkindern selten. Von 867 Kindern im Alter von 6—14 Jahren litten nur 0,46 pCt., 1 Knabe und 3 Mädchen, darunter 2 Schwestern, an manifester Ozaena. 3 Mädchen und 2 Knaben waren anfänglich

auf Ozaena suspekt gewesen. Wesentlich stärker ist die Ozaena unter der ärmeren erwachsenen Bevölkerung Basels verbreitet, wo die Zahl der Ozaenösen (nach dem poliklinischen Material der letzten 17 Jahre berechnet) ungefähr 2,5 pCt. beträgt. Nach den kraniometrischen Messungen gehört das kurze Septum und der kurze und breite Gaumen zu den charakteristischen Schädelveränderungen der ozaenösen Kinder. Der harte Gaumen ist bedeutend kürzer und breiter als beim gleichalten gesunden Kinde und weist eine Form auf, die der des Neugeborenen am ehesten nahekommt. An klinisch und poliklinisch behandelten Ozaenösen fand sich auffallend häufig Fehlen oder mangelhafte Ausbildung der Stirnhöhlen; fast durchwegs litten die Ozaenösen an Ohraffektionen in Form von Tubenkatarrh, von Residuen mit und ohne Perforation, vor allem aber, in mehr als 60 pCt., unter dem Bilde einer labyrinthären Schwerhörigkeit. Der Vestibularapparat war stets normal. Vortr. schliesst sich der Siebenmann'schen Ansicht an, dass die grosse Neigung der Ozaenösen zur labyrinthären Erkrankung ein Ausdruck einer konstitutionellen Minderwertigkeit sei, und er hält des Ferneren die ozaenöse Erkrankung der Nase für die Aeusserung eines allgemeinen konstitutionellen Leidens. Die Wassermann'sche Reaktion war bei 25 Personen mit genuiner Ozaena, von denen nur 3 weniger als 12 Jahre zählten, negativ; bei 4 Kindern im Alter von 6—12 Jahren war sie positiv. Die Wassermannreaktion fällt also bei ozaenösen Personen im Pubertätsalter oder jenseits desselben in der Regel negativ aus. Um in der Frage nach dem luetischen Ursprunge der Ozaena zu einem entscheidenden Resultate zu gelangen, sollte man die Wassermannreaktion im möglichst frühen Kindesalter vornehmen, wo sie bei Ozaena am ehesten positiv ausfällt.

8. Nager (Zürich): Lichtbilder von Endemisch-Taubstummen.

9. Oppikofer (Basel): Ueber den Wert der Röntgenuntersuchung bei Speiseröhrenerkrankungen.

Der Vortragende hat das Plattenmaterial des Röntgenkabinetts sowohl der Hals- und Ohren-, als auch der chirurgischen Universitätsklinik in Basel durchgemustert und eine Reihe sehr instruktiver Diapositive hergestellt, die nun in bunter Reihenfolge am Auge des Beschauers vorüberziehen: chronischer Kardiospasmus, Pulsionsdivertikel der Speiseröhre, Oesophagusstenosen infolge von Laugenverätzung und Karzinom, das Kardiakarzinom mit seinem „angefressenen“ Schatten, und eine reiche Kollektion von Fremdkörperfällen des Hypopharynx, der Speiseröhre, des Magens und der tiefen Verdauungswege werden an Hand der projizierten Bilder besprochen. Hat die Röntgenaufnahme als völlig schmerzloses Verfahren ihre grossen Vorteile gegenüber der Oesophagoskopie, so vermag es diese doch niemals zu ersetzen, denn letztere erlaubt uns durch die direkte Besichtigung und die Probeexzision auch gleich die Natur eines Tumors festzustellen. Garantiert uns einzig die Oesophagoskopie eine schonende Entfernung der Fremdkörper unter Leitung des Auges, so vermag die vorherige Röntgenaufnahme uns doch äusserst wertvolle Fingerzeige zu geben über seine Lage und Beschaffenheit. Beide Verfahren sollen einander gegenseitig ergänzen.

Diskussion: Staehelin (Basel) betont, dass in gewissen Fällen Röntgenaufnahme sowohl wie Oesophagoskopie uns im Stiche lassen können; so wurde

kürzlich von beiden Instanzen die Diagnose auf Kardiospasmus gestellt, während ein Karzinom des Pankreas vorlag.

10. Schlittler (Basel): Ueber Meningitis carcinomatosa und metastatische Karzinome des Labyrinths, erscheint in erweiterter Form im Archiv für Ohrenheilkunde.

11. Ulrich (Basel): Die Strahlentherapie in der Otolaryngologie. In der Hauptsache handelt es sich um ein Sammelreferat aus der einschlägigen Literatur der letzten 7 Jahre. Die Erfahrungen anderer Autoren werden mit denjenigen der Siebenmann'schen Klinik verglichen. Gute Erfolge quoad sanationem wurden an dieser erzielt bei Affektionen der Ohrmuschel, des Gehörorgans, der äusseren Nase, ebenso bei Sarkomen und Lymphosarkomen, dagegen bei keinem der für unsere Spezialität in Betracht kommenden Karzinome. Auch bestätigt U. die Mitteilung anderer Autoren von der schmerzlindernden Wirkung bei Larynxtuberkulose und bei malignen Tumoren. Relativ gut sind ferner die Erfolge der prophylaktischen Nachbestrahlung bei operierten Tumoren. Wenn man die Erwartungen auch nie zu hoch schrauben darf, so gibt es doch in unserer Spezialität eine ganze Anzahl von Krankheitsformen, in denen die Radium- und Röntgenbestrahlung nicht nur ultimum refugium, sondern die Therapie der Wahl sein kann.

12. Belinow (Sofia) als Gast: Ueber die klinische Bedeutung des Reflexus cochleopalpebralis; Demonstration des Mikrotympans.

Schlittler.

---

b) Laryngologische Gesellschaft zu Berlin.

Sitzung vom 8. Juni 1917.

Vorsitzender: Killian.

Diskussion über die Referate von Kuttner und Lautenschläger: Zur Ozaenafrage.

Kuttner schlägt vor, die ozaenaartigen Erkrankungen, die nur symptomatisch, nur als Begleiterscheinungen auftreten bei Syphilis, Tuberkulose, Fremdkörpern, Lupus usw. zusammenzufassen als Ozaena symptomatica seu comitans im Gegensatz zu der genuinen Ozaena.

Heymann empfiehlt, nur den Begriff der genuinen Ozaena beizubehalten; der Begriff der Ozaena comitans würde nur Verwirrung stiften.

Sturmann: Es kann auch ein Tuberkulöser oder Syphilitiker eine wahre Ozaena haben, ohne dass die Ozaena durch Tuberkulose oder Syphilis bedingt wäre.

Killian: Es ist das Richtige, das Wort „Ozaena" für die typische Erkrankung zu reservieren, in allen anderen Fällen die Hauptkrankheit anzugeben und hinzuzusetzen: „mit ozaenaartigen Erscheinungen". Was die „Ozaena trachealis" anbelangt, so hat K. eine solche isoliert nie gesehen.

Kuttner: Ausser von Zarniko ist ein solcher Fall von B. Baginsky beobachtet; K. selbst hat ebenfalls viele Monate einen Fall von isolierter Ozaena trachealis beobachtet.

Lautenschläger hat einen Fall von eitriger Tracheitis sicca seit 4 Jahren in Beobachtung; Pat. hatte früher eine linksseitige Kieferhöhleneiterung und Nasopharyngitis sicca. Letztere sowie die Nebenhöhleneiterung sind ausgeheilt, die Borkenbildung in der Trachea besteht aber weiter. L. hält die Ozaena trachealis stets für eine sekundäre Erkrankung.

Killian: Die Frage, ob es eine „Ozaena trachealis" gibt, ist von grosser theoretischer Wichtigkeit, denn in diesem Falle müssten die Theorien über die Ozaena auch hierauf passen. Lues der Trachea mit zahlreichen flachen Ulzerationen, auf denen sich Borken bilden, können übrigens Anlass zur Verwechslung mit Ozaena geben.

A. Meyer weist auf einen ähnlichen Symptomenkomplex bei bestimmten Formen von Sklerom hin; man muss jedenfalls bei isoliertem Befallensein der Trachea auch an Sklerom denken.

Kuttner hat, was Familienozaena und Kinderozaena anbelangt, keinen Fall erlebt, wo man mit Sicherheit an Heredität denken könnte. Ebensowenig hat er bei Kindern unter 8—9 Jahren eine genuine Ozaena gesehen.

Sturmann hat ein Kind von 9 Jahren mit ausgesprochener Ozaena in Behandlung; die 4jährige Schwester desselben hat eine nicht enge Nase und leidet fast stets an Schnupfen. Letzteres ist er geneigt, als Ozaenakandidaten zu betrachten.

Lautenschläger hat als jüngste Pat. zwei 9- und 12jährige Geschwister operiert, die beide Nebenhöhleneiterungen und eine Rhinitis atrophicans mit Fötor und Borkenbildung hatten. Sie hatten in früher Kindheit eine Infektionskrankheit durchgemacht. Er hat eine Reihe von Ozaenen operiert, die von mehreren Kollegen als genuine angesehen waren, bei denen sich aber bei der Operation doch Nebenhöhlenerkrankungen herausstellten.

Killian hat öfter gleichzeitige Erkrankung von Mutter und Kind und auch Kinder von 4 Jahren und darunter mit ausgesprochener Ozaena gesehen.

Sturmann nimmt zum nächsten Punkt der Diskussion „Prodromalstadium" das Wort und erklärt, dass seiner Annahme nach die genuine Ozaena sich aus einem chronischen Reizzustand entwickelt, der schon früh zu einer Atrophie führt.

Kuttner: Wir sehen viele Kinder mit chronischem Reizzustand in der Nase, die an häufigen Rhinitiden leiden. Warum entwickelt sich in dem besonderen Falle eine Ozaena? Ist das Prodromalstadium eine indifferente Rhinitis, aus der sich durch irgendein Akzidens nachher die typische Ozaena entwickelt oder ist es bereits selbst eine latente Ozaena? In letzterem Falle könnte man nicht von einem Prodromalstadium, sondern vielmehr von einem Initialstadium sprechen. Er selbst neigt auch zu der Anschauung, dass die Ozaena von vornherein als Krankheit sui generis angelegt ist.

Killian hat bei verschiedenen Untersuchungen mancher Fälle anfangs geschwankt, ob eine Rhinitis oder Ozaena vorliegt. Es scheint in der ersten Zeit ein Wechsel der Erscheinungen möglich zu sein, was die Atrophie anbelangt oder wenigstens was wir als Atrophie bezeichnen. Er macht ferner auf den Unterschied

aufmerksam zwischen Ozaena mit entzündlichem Charakter, starker Hyperämie, hin und wieder Schwellungszuständen und starker Sekretion, wie man sie oft bei jüngeren Individuen findet, und Ozaena ohne jede Spur von eigentlicher Entzündung mit ganz blasser und hochgradiger Atrophie, wie sie besonders bei älteren Individuen vorkommt. Er hat früher die Annahme gehabt, dass das entzündliche Stadium das Vorstadium sei.

Jansen betrachtet den ganzen Prozess als einen einheitlichen und nimmt die Ozaena als schon vorhanden an, wenn nach Kuttner das Prodromalstadium vorliegt. Er glaubt nicht, dass eine Anlage, wenigstens im anatomischen Sinne, hinzukommt.

Sturmann plädiert dafür, dass die seinerzeit von Alexander begonnenen Untersuchungen grosser Mengen von Kindern wieder aufgenommen werden.

Killian meint, solche Untersuchungen hätten nur dann Nutzen, wenn sie von einem Spezialisten in einer kleinen Stadt vorgenommen werden, wo er Gelegenheit hat, die einzelnen Fälle weiter zu beobachten.

Sturmann macht darauf aufmerksam, dass wir trotz des bekannten Ueberwiegens der Ozaena beim weiblichen Geschlecht so häufig Ozaenafälle bei Soldaten sehen; dies ist zum Teil darauf zurückzuführen, dass die Leute, die vorher ihrer Nase keine sonderliche Beachtung geschenkt, erfahren haben, dass Ozaena kriegsunbrauchbar macht, und sich daher krank melden. Die jungen Mädchen gehen dagegen zum Arzt, sobald die weibliche Eitelkeit erwacht, daher so viele junge Mädchen, die im Alter von 15 Jahren den Arzt aufsuchen.

Killian hat unter 2000 Soldaten 50 Ozaenakranke ($2^1/_2$ pCt.) gesehen.

Kuttner steht, was die einseitige Ozaena betrifft, jedem Fall skeptisch gegenüber. Es handelt sich fast immer um Nebenhöhlenerkrankungen, Lues, Tuberkulose usw.

Killian glaubt, dass es tatsächlich eine einseitige Ozaena gibt.

Lautenschläger hat in engen Nasenhälften chronische Nebenhöhlenerkrankung ohne ozaenaartige Symptome gefunden, in der weiten Seite desselben Pat. dagegen Sklerosierung und typische Ozaena ohne Nebenhöhleneiterung.

Kuttner hat im Greisenalter keine Ozaena mehr gesehen.

Sturmann: In der Mehrzahl der Fälle hört der Gestank auf, die Borkenbildung lässt nach; natürlich bleibt die Ozaena bestehen.

Kuttner glaubt nicht, dass die Weite der Nase die Grundursache der Erkrankung ist; er sieht vielmehr in der Weite der Nase immer nur eine Erweiterung infolge des Krankheitsprozesses, also eine Folgeerscheinung.

Sturmann hält ebenfalls die Weite der Nasenhöhle für etwas Sekundäres, glaubt aber trotzdem, dass hier unsere Therapie einsetzen müsse. Er hat versucht, die Nase durch operative Einpflanzung von Gewebsstücken zu verengern. Er hat zuerst Tibia in die Nase eingepflanzt und zwar in der Weise, dass er, wie bei seiner Kieferhöhlenoperation, vor der unteren Muschel einen Schnitt anlegte, der auf die Apertura pyriformis geht. Dann wird die Schleimhaut inklusive unterer Muschel von der lateralen Nasenwand abgelöst, so dass eine bequeme Tasche

entsteht; in diese Tasche wird ein Stück Tibia mit Periost eingeschoben; hinterher werden die Schnittränder durch Naht vereinigt und die Tasche so geschlossen. Er hat auch später ein Stück Rippe dazu verwendet; er hat auch das bei Resektion von Muschel und Septum bei einem Pat. gewonnene Material sofort bei einem Ozaenakranken auf obige Weise eingepflanzt. Reicht dies nicht aus, so kann man auch in das Septum noch Material hineinbringen, indem man einen Schnitt anlegt, wie bei der Septumresektion. Er hat nach diesem Verfahren Borkenbildung und Geruch sich in auffallender Weise bessern sehen.

Jansen hat häufig Fälle von Ozaena gesehen, wo die eine Seite sehr weit, die andere z. B. durch Deviation sehr eng war und wo auch in der engen Seite Borkenbildnng vorhanden war. Ob die Verengerung der Nase eine wesentliche Rolle bei der Besserung der Ozaena spielt, scheint ihm zweifelhaft.

Killian bemerkt zu dem von Sturmann berichteten Verfahren, dass man von Dauerresultaten nicht sprechen kann, da die Zeit wohl noch zu kurz ist und implantierte Knochen immer herauseitern können. Ferner äussert er Bedenken, Material von anderen Pat. zu implantieren.

Lautenschläger äussert sich zu der Frage von den Veränderungen des Knochengewebes dahin, dass nach seinen Erfahrungen das Charakteristische bei der Ozaena der sklerosierte Knochen ist; das Röntgenbild lässt hierbei oft im Stich. Mit Sicherheit kann man die Sklerosierung nur durch Aufdeckung des Knochens nachweisen.

Kuttner: Man würde also die Eigenart des Ozaenaprozesses darin zu sehen haben, dass er durch Schleimhaut und Periost auf Knochen und Knorpel übergreift, Schwund auf der einen, Sklerose auf der anderen Seite erzeugt und dass der typische Fötor die Folge eines veränderten Chemismus im Knochen und Knorpel anzusehen sei.

Killian ist der Ansicht, dass der Gestank erst durch den Bacillus foetidus zustande kommt, der nicht der Erreger der Ozaena zu sein braucht, sondern sich sekundär ansiedeln kann. Man kann den typischen Gestank auch leicht in den Kulturen erhalten, wo von Knochen und dergleichen doch keine Rede ist.

Gutzmann.

IV. Briefkasten.

25jähriges Bestehen der Niederländischen Gesellschaft für Hals-, Nasen- und Ohrenheilkunde.

Die Nederlandsche Keel - Neus - Oorheelkundige Vereeniging feiert in diesem Jahre das Andenken an ihre vor 25 Jahren erfolgte Gründung. Aus diesem Anlass hat Prof. H. Burger, der Bibliothekar der Gesellschaft, einen Katalog ihrer umfangreichen Büchersammlung im Druck erscheinen lassen.

Für die Redaktion verantwortlich Prof. Dr. G. Finder, Charlottenburg, Augsburger Str. 38.
Druck von L. Schumacher, Berlin N. 4.

Jahrgang XXXIV. Juli-August 1918. No. 7 u. 8.

Internationales Centralblatt

für

Laryngologie, Rhinologie

und verwandte Wissenschaften.

Unter ständiger Mitarbeiterschaft

von

W. Albrecht (Tübingen), **L. Bayer** (Brüssel), **G. Bradt** (Berlin), **Calamida** (Mailand), **O. Chiari** (Wien), **R. Dreyfuss** (Strassburg), **O. T. Freer** (Chicago), **W. Freudenthal** (New York), **v. Gilse** (Haarlem), **Gontier de la Roche** (Toulon), **F. Hanszel** (Wien), **H. Hecht** (München), **R. Hoffmann** (Dresden), **G. Jonquière** (Bern), **R. Kotz** (München), **Ino Kubo** (Fukuoka), **Lautmann** (Paris), **E. J. Moure** (Bordeaux), **Nadoleczny** (München), **Polyak** (Budapest), **Schlittler** (Basel), **O. Seifert** (Würzburg), **W. Sobernheim** (Berlin), **A. von Sokolowski** (Warschau), **E. Stangenberg** (Stockholm), **R. Steiner** (Prag), **Tapia** (Madrid)

herausgegeben


von

GEORG FINDER

Berlin.

Monatlich erscheint eine Nummer,
am Schlusse des Abonnementsjahres Titel, Namen- und Sachregister.
Preis des XXXIV. Jahrgangs (Januar—Dezember 1918) **15 Mark.**

Berlin 1918.
Verlag von August Hirschwald.
NW., Unter den Linden 68.





Internationales Centralblatt

für

Laryngologie, Rhinologie

und verwandte Wissenschaften.

Jahrgang XXXIV. Berlin, Juli-August. 1918. No. 7 u. 8.

I. Referate.

a) Allgemeines, obere Luftwege.

1) **J. Chievitz** und **A. H. Meyer. Eine Methode zur Frühdiagnose des Keuchhustens.** *Münchener med. Wochenschr. H. 27. S. 729. 1918.*

Mit sterilisiertem Kartoffelblutagar bestrichene flache Schälchen werden während des Hustens den Patienten 10—20 Sekunden lang vor den Mund gehalten. Am besten gelang der bakteriologische Nachweis von Keuchhustenbazillen während des frischen (katarrhalischen) Stadiums und zwar in 70 pCt. aller Fälle, während bei der Auswurfuntersuchungsmethode höchstens in der Hälfte der Fälle Keuchhustenerreger nachweisbar sind. Nach 4 Wochen des konvulsiven Stadiums gelang es in einem einzigen Fall Bazillen zu züchten. Dieses Ergebnis spricht neuerdings dafür, dass eine Ansteckung nicht mehr erfolgen kann, wenn ein Monat des konvulsiven Hustens verstrichen ist.

KOTZ.

2) **O. Müller** (Tübingen). **Ueber Rheumatismus.** *Württemb. med. Korresp.-Blatt. No. 27. 1918.*

In 80 pCt. aller reinen Fälle von akutem Gelenkrheumatismus geht eine Tonsillitis primärer oder meist rezidivierender Art voraus. Diese Tonsillitis zeigt sich am häufigsten in den Uebergangszeiten und betrifft jugendliche Leute von lymphatischer Konstitution besonders leicht. Bei solchen Lymphatikern entstehen in den Krypten der vergrösserten Tonsillen die sogen. Mandelpfröpfe. Flammt unter den durch einen Kältereiz reflektorisch veränderten Durchblutungsverhältnissen der Mandeln ein solcher chronischer Infektionsherd akut entzündlich auf, so durchbricht die Infektion den schützenden Wall des adenoiden Gewebes, gelangt in die peritonsilläre Schicht mit ihren weiten Lymphräumen, von dort weiter ins Lymphsystem und schliesslich ins Blut.

SEIFERT.

3) **Thost. Ueber Schleimhautpemphigus.** *Arch. f. Laryng. u. Rhinol. Bd. 31. H. 3.*

Unter der Bezeichnung Schleimhautpemphigus werden alle Schleimhauterkrankungen zusammengefasst, die mit oberflächlicher Blasenbildung einhergehen.



Es verbergen sich darunter ganz verschiedene Krankheitsbilder, bei denen die Blasenbildung nur ein äusseres Symptom ist. Verf. hat in Bd. 25 dieses Archivs 1911 ein scharf abgegrenztes Krankheitsbild hervorgehoben und als chronischen Schleimhautpemphigus abgesondert.

Er teilte damals vier eigene Fälle mit. Der eine dieser Fälle, den Verf. 23 Jahre lang in ununterbrochener Beobachtung hatte, starb 82 Jahre alt, wurde seziert und mikroskopische Präparate angefertigt.

Es handelt sich um die Form, bei der auch am Auge Schrumpfung des Konjunktivalsackes regelmässig gefunden wird und die die Augenärzte nach Graefe „essentielle Bindehautschrumpfung" nennen. In der Tat handelt es sich auch auf der Schleimhaut der oberen Luftwege um einen Schrumpfungsprozess der Schleimhaut, der in diesem Falle in seiner Entwicklung und seinem Fortschreiten genau verfolgt wurde.

Es kam zu Schrumpfung und Verwachsung der Schleimhaut der Nase, des weichen Gaumens, der Uvula, des Larynxeingangs und der eigentlichen Glottis. Bei der Sektion fand sich aber auch eine starke Verengerung im Oesophagus; an einer Stelle hatte sich sogar im Oesophagus ein zweites enges Rohr gebildet. Es ist also Konjunktiva, Nasen-, Rachenschleimhaut und Speiseröhre von dem Schrumpfungsprozess befallen, bei fortwährender vorübergehender Blasenbildung in den obersten Epidermisschichten, die Veranlassung war, hier vom Pemphigus zu sprechen.

Ausser dieser chronisch verlaufenden Pemphigusform berichtet Verf. noch über vier Fälle des mehr akut verlaufenden Schleimhautpemphigus, der oft schon nach Monaten zum Tode führt, meist als Zeichen einer gewissen Kachexie auftritt und deshalb als maligner Schleimhautpemphigus aufgefasst wird.

Von einem Falle wurden im Leben grosse Schleimhautpartien vom Larynx mit der Kurette abgetragen und mikroskopisch untersucht. Bei diesem akuten malignen Pemphigus ist meist die äussere Haut mitbeteiligt, die Blasen auf der Haut und Schleimhaut werden immer häufiger, befallen immer tiefere Schichten, es kommt zu förmlicher Gangrän, so dass in der Literatur Bezeichnungen wie P. foliaceus, P. gangraenosus vorkommen. Verf. hält diese Formen für verschiedene Grade desselben Prozesses. Durch Erschöpfung, auftretendes Fieber führt die Krankheit zum Tode.

Auch hier ist der Darm mitbeteiligt. Es kommt zu Dysphagie, zu Erbrechen, in einem der Thost'schen Fälle zu ileusartigen Erscheinungen kurz vor dem Tode. Verf. teilt den Schleimhautpemphigus daher in zwei Hauptgruppen: I. Maligner, mehr akuter Schleimhautpemphigus. Derselbe kommt auf der Schleimhaut und der Haut vor. Beginnt entweder auf der Haut und geht auf die Schleimhaut über oder umgekehrt; führt zum Tode durch Erschöpfung. II. Chronischer Schleimhautpemphigus mit Schleimhautschrumpfung. Diese Form ist identisch mit der essentiellen Bindehautschrumpfung der Augenärzte, verläuft chronisch (in meinem Falle 23 Jahre), führt auch auf der Schleimhaut der Luftwege zu Schrumpfungen. Wie sich bei der Sektion herausstellte, findet sich derselbe Prozess auch auf der Schleimhaut der Speiseröhre.

Die mikroskopischen Befunde der beiden Formen zeigten, dass der Prozess sich zwar in derselben Schicht abspielt, in der Submukosa, dass bei der akuten

malignen Form es sich aber um ein mächtiges sero-fibrinöses Exsudat handelt, welches die Epitheldecke abhebt, so dass die Submukosa frei liegt, während beim chronischen Schleimhautpemphigus die Submukosa bindegewebig und narbig verdickt ist, die Infiltrate meist zirkumskript gefunden wurden.

Der Knorpel ist verändert, das Perichondrium verdickt.

Analoge Veränderungen finden sich an der Konjunktiva, die bei allen Fällen klinisch das Bild der essentiellen Bindehautschrumpfung zeigt. (Autoreferat.)

4) **A. Loewy** und **G. Meyer** (Berlin). **Ein einfaches Verfahren zur Verhütung des Rücksinkens der Zunge bei Bewusstlosen.** *Münchener med. Wochenschr. H. 25. S. 679. 1918.*

Das Verfahren besteht in einer energischen Seitendrehung des Kopfes. Es gelang dem Verf. röntgenologisch sowohl an der Leiche, wie am Lebenden festzustellen, dass hierdurch die Entfernung des Zungengrundes von der Wirbelsäule beträchtlich zunimmt. Ausserdem konnte an der Leiche hierfür auch noch der Beweis erbracht werden durch Einstechen einer Nadel in der Mittellinie und daran vorgenommenen Messungen der Entfernung zwischen Wirbelsäule und Haut des Halses bei geradeaus gerichtetem und seitlich gedrehtem Kopf. Die Zunahme der Entfernung ist so zu erklären, dass durch die Seitendrehung das Kinn von der Wirbelsäule auf der Seite entfernt wird, die der Kopfdrehung entgegengesetzt ist. Dadurch muss auf dieser Seite ein Zug auf die vom Kinn zum Zungenbein ziehenden Muskeln ausgeübt werden. Die Folge ist ein nach Vorneziehen des Zungenbeins und ein nach Vornetreten des Kehlkopfes.

KOTZ.

5) **Haenisch. Röntgenbehandlung bösartiger Geschwülste usw.** Aerztl. Verein zu Hamburg, Sitzung vom 20. 11. 1917. *Deutsche med. Wochenschr. No. 10. S. 277. 1918.*

Demonstration des Effektes der Röntgenbehandlung an Patienten und Diapositiven. Fall 1. Grosses zerfallenes Karzinom unter der Orbita, walnussgrosser Defekt, der den Nasenrachenraum freilegt. Starke Verdrängung des Bulbus nach aussen oben. Energische Oberflächen- und Tiefenbestrahlung gibt glänzendes Resultat. Regeneration so, dass die Entstellung kaum nennenswert ist. Erfolg seit 3 Jahren stationär. Fall 2. Alte Frau mit unförmig gewucherter Nase, verbunden mit nekrotischem Zerfall und Knochensequestrierung aus dem Oberkiefer. Nase nahm bis auf einen seitlichen Defekt vollkommen normale Form an, makroskopisch alles zurzeit geheilt. Mikroskopisch keine bestimmte Diagnose. Der Fall war 1 Jahr lang gegen jede Therapie absolut refraktär gewesen. Fall 3. Fall mit faustgrossem Sarkom am Halse, temporär vollkommen geheilt. Fall 4. Fall von Lymphosarkomatose. Gewaltiger Mediastinaltumor, Drüsenpakete am Hals und in Achselhöhlen. Metastasen am Gaumen von Halbapfelgrösse, faustgrosse Metastasen an der Brustseite reagieren nacheinander glänzend. Eine Heilung wird nicht zu erzielen sein, da wie gewöhnlich Metastasenbildung nicht zu verhindern ist. Zurzeit zahllose kleine Metastasen an Brust und Rücken. Fall 5. Gewaltiges Karzinom der Thyreoidea, dem Erstickungstod nahe, wird äusserlich zu vollkommener Heilung gebracht. Hals unförmig säulenförmig verdickt. Tracheotomie erforderlich. Nach

längerer Zeit aufgetretene zahlreiche Metastasen auf beiden Lungenfeldern von Walnuss- bis Kleinfaustgrösse werden, wie die Röntgendiapositive zeigen, zum Verschwinden gebracht. Später Metastasen an Zunge, Kiefer usw., denen Patient erliegt. Wenn auch der anfänglich glänzende Erfolg dieses Falles kein dauernder blieb, so wurde doch dem Patienten zunächst das Leben gerettet, er wurde auf längere Zeit arbeitsfähig und bei gutem Allgemeinbefinden erhalten. Weitere Diapositive zeigen den günstigen Erfolg bei gewaltigen Drüsenschwellungen, bei Hodgkin in beiden Achselhöhlen, Halsseiten und Inguinalbeugen. Auch diese Erfolge sind, wie bei den zunächst oft so glänzend beeinflussten Mediastinaltumoren, welche manchmal jahrelang gut zu erhalten sind, nur vorübergehend. Die Rezidive verhalten sich, wenn die Patienten nicht, wie so oft, aus der Behandlung fortbleiben, zuletzt doch refraktär gegen die Röntgentherapie. Zum Schluss werden Diapositive von Epithelien- und Hautkarzinomen zum Teil recht grosser Ausdehnung gezeigt, bei denen meist Dauerresultate zu erzielen sind. Es eignen sich besonders die in nächster Umgebung der Augen gelegenen Erkrankungen am besten für die Röntgentherapie, da sie besonders gute kosmetische Resultate ohne Narbenzug geben. R. HOFFMANN.

6) **Lannois** und **Molinié. Das Allocaine Lumière in der Oto-Rhino-Laryngologie.** *Société médico-chirurgicale militaire. Sitzung vom 20. 10. 1917.*

Als Ersatzpräparat des von deutschen Fabriken hergestellten Novokains findet das Allocaine Lumière Verwendung sowohl zur Oberflächenanästhesie als zur submukösen bzw. subkutanen Anästhesie.

Für die kleine Chirurgie der Nase bedarf es einer 10 proz. Lösung, die aber weniger retrahierend auf die Schleimhaut wirkt, wie das gebräuchliche Kokain-Adrenalin, was oft erwünscht ist, ebenso genügt für die kleineren Eingriffe im Hals das oberflächliche Pinseln mit genannter Lösung.

Für Infiltrationszwecke wird eine 1 proz. Lösung benutzt (Lokal- und Leitungsanästhesie). Operationen an den Nebenhöhlen, aber auch ausgedehnte plastische Operationen im Gesicht konnten schmerzfrei vorgenommen werden. Unangenehme Nebenwirkungen haben Autoren bisher nie beobachtet.

Garel wünscht, dass das Präparat nicht nur in Ampullen, sondern auch in Tropfflaschen zu 30—50 g möge abgegeben werden, da es vorteilhaft als Ersatz für das von den Rhinologen bisher allgemein angewandte Kokain-Adrenalin verwendet werde. Dabei füge man nach Wunsch erst unmittelbar vor Gebrauch einige Tropfen Adrenalin bei. Auch er rühmt die ausgezeichnete Wirkung des Präparates sowohl hinsichtlich seiner anästhetischen Wirkung, als bezüglich Blutleere, jedoch tritt volle Wirkung frühestens $^1/_4$ Stunde nach der Injektion ein. SCHLITTLER.

b) Nase und Nasenrachenraum.

7) **Francesco Lasagna. Ein seltener Fall von angeborener Doppelbildung der Nase. (Di un raro caso di naso doppio congenito.)** *Arch. Ital. di Otologia. Fasc. 6. 1917.*

Bei der Missbildung, die Verf. bei einem zweimonatigen Säugling beobachtet, handelte es sich um folgendes:

In der Regio nasalis fand sich in der Infraorbitalgegend genau in der Mittellinie eine stecknadelkopfgrosse Oeffnung, durch welche man mit einer Sonde in die rechte Nase gelangte. Rechts von der Mittellinie war eine Hälfte einer normalen Nase mit einem Nasenloch vorhanden. Die Nasenhöhle kommunizierte mit dem Pharynx. Links von der Mittellinie befand sich eine Nase mit zwei Nasenlöchern, die durch ein Septum getrennt waren. Beide Nasenhöhlen dieser Seite kommunizierten ebenfalls mit dem Pharynx. Alle übrigen Teile des Gesichtes und des Kopfes waren normal.

Verf. lässt die wenigen bisher in der Literatur beschriebenen Fälle solcher Missbildungen Revue passieren. Sie lassen sich einteilen in drei Kategorien: Doppelnase mit überzähligen Schädelknochen und Hirnhemisphären, Doppelnase ohne andere Anomalien, angeborene mediane Spaltung der Nase. Der mitgeteilte Fall gehört in die zweite Kategorie des Teratomonosoma dirrhinus. FINDER.

8) **Mazzini Volpe. Die endosekretorische Funktion der Nasenschleimhaut. (La funzione endosecretiva della mucosa nasale.)** Vorläufige Mitteilung. *Arch. Ital. di Laringologia. 1916.*

Verf. sucht zu beweisen, dass gewisse klinische Aehnlichkeiten bestehen zwischen Erkrankungen der Drüsen mit innerer Sekretion und Erkrankungen der Nasenschleimhaut. Er hat Stückchen der hyperplastischen und hyperfunktionierenden Nasenschleimhaut, die nach besonderer Methode gefärbt wurden, untersucht und hat in dem Schleimhautepithel, besonders in der Nähe der Gefässe und bisweilen auch innerhalb derselben, ganz feine, durch Eisenhämatoxylin schwarz gefärbte Granula gefunden, bei denen die Schwarzfärbung sehr resistent ist und die er daher „siderophile Granula“ nennt, analog den von Ciaccio u. a. in der Nebennierenkapsel gefundenen. Diese Granula finden sich ausschliesslich im Epithel der Schleimhaut. Andere Granula, die sich von den eben beschriebenen dadurch unterscheiden, dass sie Fuchsin annehmen, also fuchsinophil sind, finden sich im Gegensatz zu den ersteren auch im Drüsenepithel und entsprechen augenscheinlich den gewöhnlichen fuchsinophilen Granulis vieler Drüsen. Verf. glaubt auf Grund seiner Befunde die Vermutung aussprechen zu dürfen, dass die Nasenschleimhaut eine endokrine Sekretion besitzt, analog oder doch ähnlich den Nebennieren.

FINDER.

9) **W. Berblinger** (Marburg). **Der angeborene Verschluss der Choanen. Beitrag zur formalen Genese dieser Missbildung.** *Arch. f. Lar. u. Rhin. Bd. 31. H. 3. S. 632.*

B. beschreibt den von ihm an Serienschnitten studierten Fall einer Choanenatresie bei einem 5 Monate alten Kinde. Makroskopisch stellt das die Atresie hervorrufende Diaphragma einen flachen, nasalwärts gerichteten Blindsack dar, dessen Anheftungsstelle etwas vor dem Choanalrahmen gelegen ist. Eine Spitzbogenform des Palatum durum ist nicht zu erkennen. Die histologische Untersuchung ergibt, dass die knöcherne Grundlage der die Choanalostien verschliessenden Anteile nasaler wie pharyngealer Schleimhaut einerseits mit dem unteren Teile des Vomers, andererseits mit einem frontal gestellten Fortsatz der Pars verticalis des Os pala-

tinum in kontinuierlicher Verbindung steht. Die Struktur des Diaphragmas lässt den Autor annehmen, dass die Atresie intrauterin entstanden ist und zwar durch exzessive und abnorm gerichtete Entfaltung, insbesondere der Gaumenbeine. Durch genaueres Eingehen auf die dabei in Frage kommenden embryonalen Vorgänge sucht der Autor seine Anschauung zu stützen.

BRADT.

10) **A. de Kleyn. Ueber einen Fall von einseitiger Choanalatresie, kombiniert mit Ethmoiditis purulenta bei einem Säugling.** *Acta Oto-Laryngologica. Bd. 1. H. 1. 1918.*

14 tägiger Säugling. Mittels eines Bohrers wurde ein Loch in den knöchernen Choanalverschluss gebohrt, allmählich grössere Bohrer angewandt, bis ein Nelatonkatheter von 4 cm Durchmesser passierte. Nach dem Eingriff täglich zweimal Ausspülung mit 1 proz. H_2O_2-Lösung. Der Verlauf war sehr günstig, nach einer Woche war die Eiterung ganz vorüber.

Die Diagnose der Siebbeineiterung stützte sich nur auf die Röntgenaufnahme.

FINDER.

11) **Henrici** (Aachen). **Nasenatmung und Mundatmung bei körperlichen Anstrengungen.** *Zeitschr. f. Ohrenheilk. Bd. 77. H. 1. S. 70.*

Die spekulative Anlage der Arbeit erinnert an die ähnliche Themen behandelnden Studien des leider dem Kriege zum Opfer gefallenen Otto Müller (Lehe). Verf. geht von seiner Erfahrung aus, dass besonders bei Anstrengungen die Mundatmung grosse Nachteile mit sich bringt, und sieht die Erklärung hierfür in der mangelnden Durchfeuchtung der Atemluft, besonders aber in dem Einfluss auf Lungen- und Herztätigkeit. Beim nasalen Atmungstyp geht die Bewegung der Atemmuskulatur „mild" vor sich und dem „zügellosen Arbeiten der Atemmuskulatur wird ein Riegel vorgeschoben". Durch diese Regelung der Atmungstätigkeit wird auch das Herz viel mehr geschont, wie bei dem Typ des Mundatmers, denn durch das langsame, gleichmässige Fallen und Steigen des intrathorakalen Druckes wird dessen Funktion weniger beeinflusst. Also Beseitigung der Mundatmung durch Belehrung — sofern es sich nur um schlechte Gewohnheit handelt — oder durch endonasale Korrekturen. H. glaubt in der Mundatmung eine Prädisposition für Pneumonien zu erblicken (Abkühlungstheorie), denn er sah eine Anzahl Pneumonien im Anschluss an sehr grosse körperliche Anstrengungen auftreten, wobei sich die Leute der Mundatmung bedienten.

[Nach Ansicht des Referenten, dem zwar keine Erfahrungen aus dem Felde, dafür aber reichliche Sporterfahrungen bei sich und anderen zur Verfügung stehen, ist es auch mit völlig normaler Nasendurchgängigkeit nicht möglich, bei höchsten Kraftanstrengungen auf die Mundatmung zu verzichten und solche Kraftleistungen dürfte wohl H. gemeint haben, wenn er vom Laufen bei Sturmangriffen und dergl. spricht.]

KOTZ.

12) **Rehfisch. Zur Aetiologie der Vergrösserung der rechten Herzkammer, insbesondere bei behinderter Nasenatmung.** Vereinigte ärztliche Gesellschaften Berlin, Sitzung v. 13. 2. 1918. *Deutsche med. Wochenschr. No. 10. S. 276. 1918.*

Behinderte Nasenatmung bewirkt insofern eine Vergrösserung der rechten

Herzkammer, als bei ihr der negative inspiratorische Druck und durch ihn die diastolische Dehnung des rechten Herzens länger bestehen, was nur zum Elastizitätsverbrauch und zur Abnahme des Kontraktionsvermögens führen kann. Die resultierende Erweiterung strebt nach links, weil die Venae cavae wie Taue das Vordringen nach rechts verhindern. Klinische Folgen sind Blutdrucksenkung, verursacht durch den Kontraktilitätsverlust der rechten Kammer und therapeutisch unbeeinflussbar, sowie Brachykardie, welche vielleicht auf eine Vagusreizung über den Trigeminus zurückgeht und zuweilen auf Atropin reagiert. R. HOFFMANN.

13) **Vohsen** (Frankfurt a. M.). **Auskultation der Nasenatmung.** *Med. Klinik. No. 24. S. 602. 1918.*

Die charakteristischen Zeichen der Luftbewegung in den oberen Luftwegen lassen sich beobachten, wenn man die Oliven eines Otoskops in die eigenen Ohren einführt und das andere mit dem Hörtrichter versehene Ende vor den Naseneingang der zu beobachtenden Person hält. Selbst die normale, oberflächliche Atmung ruft bei der Einatmung ein starkes, bei der Ausatmung ein schwächeres Geräusch hervor. Diese Untersuchungsmethode lässt sich für verschiedene Zwecke verwenden, sie ist auch bei schlafenden Kindern und Säuglingen anwendbar, empfiehlt sich auch für linguistische und didaktische Zwecke. SEIFERT.

14) **C. Froboese. Die tuberkulöse Erkrankung der Hypophysis, insbesondere über die „primäre" Form.** *Centralbl. f. allg. Pathol. Bd. 29. No. 5. 1918.*

Ein 32jähr. Frau verstarb im Koma, bei welcher, ohne dass zu der Erklärung des Todes andere Ursachen herangezogen werden konnten, die Sektion eine vollständige Zerstörung der Hypophyse durch Tuberkulose ergab und zwar kann es sich nur um eine primäre Tuberkulose der Hypophyse gehandelt haben.

SEIFERT.

15) **G. F. Rochat** und **C. E. Benjamins** (Utrecht). **Weitere Erfahrungen mit der endonasalen Eröffnung des Tränensackes nach West-Polyák.** *Arch. für Lar. u. Rhin. Bd. 31. H. 3. S. 591.*

R. und B. haben nur solche Fälle operiert, die schon längere Zeit mit konservativen Methoden behandelt waren und von denen man mit Bestimmtheit sagen konnte, dass sie unter dieser Behandlung nicht weiter kamen. Dabei betonen sie, dass die übergrosse Mehrzahl der mit Tränenkanalverstopfung behafteten Patienten unter sachgemässer Sondierung heilen. Als geheilt betrachten sie in einem gewissen Gegensatz zu West nur solche Fälle, die unter keinen Umständen mehr Tränenträufeln haben. Dabei haben sie mit der Operation von 33 Fällen 19 geheilt, 6 sehr gebessert (zuweilen Tränenträufeln), 2 gebessert (Tränenträufeln besteht weiter, aber weniger als vor der Operation); bei 6 Fällen war kein Erfolg zu verzeichnen. Sie haben sich bemüht, aus ihren Beobachtungen Schlüsse zu ziehen über die Rolle, welche die verschiedenen Abteilungen des Tränenabfuhrweges in der Pathologie und Therapie des behandelten Prozesses spielen. Sie schliessen, dass für den Erfolg der Operation der Zustand der Tränenpunkte und Tränenröhrchen von grosser Bedeutung ist. Die 19 geheilten Fälle hatten ganz unver-

sehrte Kanalikuli, die 8 gebesserten hatten alle ein beschädigtes unteres Tränenröhrchen. Bei Beschädigung des unteren Tränenröhrchens, sobald das obere durchgängig ist, kann man nur einen unvollkommenen Erfolg erwarten. Wenn ein Defekt im Saug- und Pressmechanismus der Kanalikuli besteht, wodurch der Eintritt der Tränen in den Abfuhrkanal behindert wird, soll man den Fall nicht operieren. Am meisten geeignet für die Operation sind die Fälle von Ektasie des Tränensackes. Tränensackfisteln schliessen sich bald nach der Operation.

BRADT.

16) **F. Kretschmann. Die Operation der Stirnhöhle nach Szamoylenko's Vorschlag.** *Arch. f. Lar. u. Rhin. Bd. 31. H. 3. S. 461.*

K. nimmt in der Diskussion über den Vorzug der endonasalen oder der extranasalen Operationsmethoden der Nebenhöhlen Stellung zugunsten der extranasalen Methoden, wobei ihn besonders die Möglichkeit einer besseren Uebersicht leitet, welche als Vorbedingung besseren therapeutischen Vorgehens anzusehen ist. Er erwähnt die von ihm 1905 beschriebene Methode der Kieferhöhlenoperation, die in der gleichzeitigen Entfernung der fazialen und nasalen Kieferhöhlenwand von einem Schnitt aus durch Freilegung der Apertura pyriformis auf submukösem Wege besteht. Er macht hierfür Prioritätsansprüche gegenüber Denker geltend. Insbesondere behandelt er die Operation der Stirnhöhle nach der Methode von Szamoylenko. Dieser hat am Tiere die Stirnhöhle durch Fortnahme der frontalen Wand freigelegt und den Heilungsvorgang studiert, indem er die operierten Tiere mehr weniger lange nach der Operation tötete. Die Fensteröffnung war gross genug, um die Höhle zu übersehen und die gesamte Schleimhaut zu entfernen. Die Weichteile wurden unter besonderer Berücksichtigung des Periostes geschlossen. Die anatomischen Präparate liessen dann die allmähliche Ausfüllung der Stirnhöhle durch neugebildetes Gewebe gut verfolgen. Anfangs findet sich geronnenes Blut. Das Ersatzgewebe geht vom Periost aus und den Havers'schen Kanälen des der Schleimhaut beraubten Knochens. Das Periost im Bereiche der Trepanationsöffnung verdickt sich und legt sich breit und tief in den Sinus hinein. Von den Havers'schen Kanälen gehen vermittelst Osteoblasten Knochensprossungen aus, welche zu Balkenbildungen führen. Entsprechend diesem Aufbau findet eine Resorption des Blutes in der Höhle statt. Der Sinus verödet auf Kosten des neugebildeten Knochengewebes, wodurch die Einziehung der Narbe verhindert und ein gutes kosmetisches Resultat erzielt wird. K. hat die experimentellen Massnahmen und Beobachtungen für die Technik der Operation der menschlichen Stirnhöhle verwendet: Hautschnitt durch die Augenbraue, Anlegung eines etwa 1 cm hohen Knochenfensters, dessen Breite der Ausdehnung der Stirnhöhle entspricht. Entfernung der gesamten Schleimhaut, Einstülpung des mukösen Schleimhautschlauches des Ausführungsganges, so dass dieser einen Blindsack bildet. Sorgfältige Naht besonders des Periostes, Drain bis zur tiefsten Stelle der Höhle, das durch den temporalen Teil der Wunde herausgeführt wird. In relativ kurzer Zeit tritt eine Verödung der Stirnhöhle ein mit guten klinischen und kosmetischen Resultaten.

BRADT.

17) **v. Chiari** (Wien). **Zur Vakzinebehandlung der Ozaena.** *Arch. f. Lar. u. Rhin. Bd. 31. H. 3. S. 387.*

Auf Grund der Beobachtung zweier von Hofer vorgestellter Fälle, die einer Vakzinebehandlung unterworfen waren und von Ch. mitbeobachtet wurden, kommt Ch. zur Ueberzeugung, das Ozaena durch Vakzination ausgeheilt werden kann. Da keine Spülung, Pinselung oder sonstige Behandlung stattgefunden hat, muss eine der therapeutischen Einwirkung der Vakzination zugängliche Krankheitsursache angenommen werden — ein mikrobielles Agens. Da die beiden Fälle jahrelang beobachtet und als geheilt anzusehen sind, muss die Heilbarkeit der Ozaena durch Vakzination anerkannt werden, da diese positiven Ergebnisse wertvoller sind, als zahlreiche negative Beobachtungen. BRADT.

c) Mundrachenhöhle.

18) **Heidenhein** (Tübingen). **Ueber die Geschmacksknospen als Objekt einer allgemeinen Theorie der Organisation.** *Münchener med. Wochenschr. H. 22. S. 579. 1918.*

Verf. wählt gerade die Geschmacksknospen zur Erörterung seiner interessanten, aber für ein kurzes Referat nicht geeigneten Organisationstheorie, da sie für seine Untersuchungen ein allereinfachstes Objekt darstellen, weil sie immer nur aus wenigen Zellen bestehen, die in ganz übersichtlicher Weise zusammengefügt sind. KOTZ.

19) **Ebstein** (Leipzig). **Ueber das sog. Zungenlutschen beim Menschen.** *Arch. f. Verdauungskrkh. Bd. 24. H. 1/2. 1918.*

In einem Falle von abnormer Zungenbeweglichkeit war nicht, wie gewöhnlich, die Ursache in einer krankhaften Affektion im Nasenrachenraum, sondern in einer seit frühester Kindheit geübten Zungenakrobatik zu suchen. SEIFERT.

20) **Kappis** (Kiel). **Zur Deckung von Gaumendefekten mit gestielten Halshautlappen.** *Centralbl. f. Chir. No. 23. 1918.*

Die Uranoplastik vom Halse aus (in 5 Sitzungen) bei den Gaumendefekten, bei denen die örtlicne Plastik unmöglich oder misslungen und eine Plastik aus der Nähe nicht gegeben ist, wird für die einfachste und wenigst entstellende Methode bezeichnet. SEIFERT.

21) **Peckert** (Tübingen). **Die zahnärztliche Behandlung der Kieferschussverletzungen.** *Württemb. med. Korresp.-Blatt. No. 24. 1918.*

Bei der bekanntlich ganz hervorragenden Heiltendenz der Mundhöhle und ihrer Umgebung ist die Prognose der Kieferschüsse als recht günstig zu beurteilen. Für die Behandlung der Kieferschussverletzungen werden zur Orientierung die wichtigsten Punkte, soweit sie von seiten des Zahnarztes in Angriff genommen wird, hervorgehoben, dazu gehört als wesentliche Aufgabe die Säuberung und Sanierung der Mundhöhle und des ganzen Wundgebietes. SEIFERT.

22) **Vincenzo Graziani. Angeborener Rachenpolyp. (Polipo congenito del faringe.)** *Arch. Ital. di Laringologia. 1915.*

Verf. entfernte den Tumor bei einem 22 Monate alten Kinde. Er war gestielt, birnförmig, von glatter Oberfläche, weiss-grauer Farbe, elastischer Konsistenz und entsprang seitlich im oberen Teil des Oro-Pharynx.

Verf. gibt einen genauen histologischen Befund der Geschwulst. Das Hauptsächlichste ist, dass der Tumor aus Bindegewebe besteht und auf der Oberfläche bekleidet ist von geschichtetem Pflasterepithel; inmitten des Bindegewebes finden sich Haarfollikel, Talgdrüsen, Schweissdrüsen, glatte und gestreifte Muskelfasern, zahlreiche Blutgefässe und einige Nervenfäserchen. Zum Schlusse geht Verf. auf die Embryogenese dieser angeborenen Rachenpolypen ein. FINDER.

23) **Rosenow** und **Hess, Henika** und **Thompson. Epidemie von ulzeröser Pharyngitis durch Milchgenuss verursacht.** *Journal of the Amer. med. Assoc. No. 18. 1917.*

Verff. berichten über eine schwere Epidemie von ulzeröser Pharyngitis in einer Stadt von 941 Einwohnern; 325 Personen, besonders Erwachsene, wurden befallen. Die Epidemie stammte von einer an Mastitis erkrankten Kuh und wurde verursacht durch einen hämolytischen Streptokokkus in kurzen Ketten. Nach einer Inkubation von 1—3 Tagen trat hohes Fieber, ausgebreitete Pharyngitis mit Ulzerationen der Uvula und grossen Drüsenschwellungen auf. Als Komplikationen beobachtete man ein Gesichtserysipel, eine Otitis media, Endokarditis, Myositis; 9 Personen starben. Der Streptokokkus wurde in der Milch und im Pharynx zahlreicher erkrankter Personen gefunden; er wurde mit Erfolg auf Tiere überimpft. Nach 20 Minuten dauerndem Erwärmen auf 60° war die Milch völlig unschädlich.

FINDER.

24) **Andrea Rossi-Marcelli. Diagnostische Schwierigkeit in einem Fall von gummöser Periostitis des harten Gaumens mit enormer Sequesterbildung. (Difficoltà diagnostica in un caso di osteoperiotite gommosa del palato duro. Enorme sequestro.)** *Arch. Ital. di Laringologia. 1916.*

Der ganze Gaumen hatte sich losgelöst und hing hinten nur mittelst eines schmalen Stieles mit dem Gaumensegel zusammen. Die Demarkationslinie verlief beiderseits am Alveolarrande und hatte eine hufeisenförmige Gestalt. Die Diagnose schwankte erst zwischen Lues und einer malignen Erkrankung. Der vorspringende Teil des so entstandenen Schleimhaut-Knochenlappens wurde reseziert, die jetzt freiliegende Nasenhöhle zeigte Infiltration der Schleimhaut an den Muscheln und am Septum. Es wurde nun 1 Monat lang eine antiluetische Kur gebraucht. Danach stiess sich ein enormer Sequester ab, der einen grossen Teil des Oberkiefers darstellte. FINDER.

25) **Jules Labouré. Mandelblutungen; ihre Behandlung. (Hémorrhagie amygdalienne; traitement.)** *La Presse méd. 10. Juni 1918.*

Verf. bespricht die Methoden der Blutstillung nach Tonsillektomie. Tamponade; Vernähung der Gaumenbögen mittelst Naht oder Michel'scher Klammern;

Ligatur der Carotis externa. Letztere hat er in drei Fällen anwenden müssen, in denen die anderen Methoden versagten.

FINDER.

26) **v. Eicken** (Giessen). **Fremdkörperextraktion mittels indirekter Hypopharyngoskopie.** *Zeitschr. f. Ohrenheilk. Bd. 77. H. 1. S. 1.*

Verf. wundert sich, dass die von ihm angegebene Hypopharyngoskopie in der Literatur der Speiseröhrenfremdkörper so wenig Verwendung findet. Er berichtet über 2 Fälle: 1. Entfernung eines Knochens, der im Sinus pyriformis vier Wochen lang gesessen hatte und gelegentlich einer vorher vorgenommenen Untersuchung mit dem Röhrenspatel übersehen worden war. 2. Entfernung eines am Tage vorher verschluckten 4 cm langen Knochenstückes, das quer im Hypopharynx lag.

KOTZ.

d) Diphtherie und Croup.

27) **H. Bergstrand. Ueber den „Klebs-Löffler'schen Bazillus".** *Acta Oto-Laryngologica. Bd. 1. H. 1. 1918.*

Verf. kommt auf Grund seiner Untersuchungen zu Ergebnissen, aus denen folgendes hervorgehoben sei:

1. Der Klebs-Löffler'sche „Bazillus" ist kein Bakterium, sondern ein Pilz, der Gruppe Fungi imperfecti zugehörig; er scheint der Gruppe Mucedinaceae und der Untergruppe Micronemeae zugehörig zu sein und gewisse Aehnlichkeit mit der Gattung Monilia zu haben.

2. Die als Diphtheriebazillen bezeichneten Mikroorganismen sind teils Lang- und Kurzsprossen, die ein Sprossmyzelium bilden können, teils Hyphen mit echter Verzweigung.

3. Die Diphtheriebazillen können also sowohl als kurze, dicke, stäbchenförmige Bildungen, wie als schlanke, lange auftreten. Beide Formen sind gleich normal und kommen immer zu gleicher Zeit vor.

4. Das einzige Artmerkmal des Diphtheriebazillus ist seine Fähigkeit, ein spezifisches Toxin zu bilden. Eine wissenschaftliche Diagnose von Diphtheriebazillen kann darum vorläufig nicht durch morphologische Kennzeichen, sondern nur durch Immunitätsreaktionen gestellt werden.

5. In älteren Kulturen treten grosse, runde, dickwandige, säurefeste Formen auf, die teils den „Dauerzellen" der Hefen, teils den „Dauersporen" der Bakterien ähnlich sehen. Verf. hat diese Formen „Dauerzellen" genannt.

FINDER.

28) **Gött** (München). **Ueber Frühzeichen der postdiphtherischen Lähmung.** *Münchener med. Wochenschr. H. 25. S. 669. 1918.*

Verf. beobachtete, dass häufig als erstes Zeichen einer postdiphtherischen Lähmung schon mehrere Tage vor anderen Erscheinungen eine Steigerung des Kniesehnenreflexes und das Chvostek'sche Zeichen auftraten (blitzartiges Zucken in allen Fazialisästen, besonders aber im Mundast bei Beklopfen der Wangenmitte). Er empfiehlt beim Auftreten dieser Symptome dem kindlichen Nervensystem besonderen Schutz gegen alle weiteren Schädigungen (Verlassen des Bettes und dergl. mehr) angedeihen zu lassen.

KOTZ.

e I) Kehlkopf und Luftröhre.

29) **C. Hart. Zur Frage der myopathischen Kehlkopflähmung.** *Arch. f. Lar. u. Rhin. Bd. 31. H. 3.*

Die Schwierigkeit bei Lähmungen der Kehlkopfmuskeln zwischen neuropathischer und myopathischer Genese zu unterscheiden, hat nach H. dazu geführt, das Gebiet der myopathischen Kehlkopflähmungen zu eng abzustecken. So weist H. darauf hin, dass es beim Typhus abdominalis zu einer wachsartigen Degeneration der Musc. cricoarytenoidei postici kommt, deren Intensität parallel geht der allgemeinen wachsartigen Degeneration der übrigen quergestreiften Muskulatur. Auch bei Tetanus hat H. einen solchen scholligen Zerfall an den Postici beobachtet. In der isolierten vorzugsweisen Erkrankung der Musc. postici sieht der Autor einen Ausdruck des Rosenbach-Semon'schen Gesetzes. Auf Grund der Annahme, dass die genannten Muskeln zu den gespannten und permanent tätigen Muskeln zählen, erklärt er die frühzeitige und vorwiegende Läsion bei allgemeiner Toxinwirkung — die physiologische Funktion bestimmt den Grad der Schädigung durch im Blute kreisende Noxen. BRADT.

30) **Schlachter** (Frankenthal, Pf.). **Psychogener Stridor bei Soldaten.** *Zeitschr. f. Ohrenheilk. Bd. 77. H. 1. S. 44.*

Mit dieser Bezeichnung als dem Ausdruck für das hervorstechendste Symptom, will Verf. alle jene Krankheitsbilder belegt haben, die in der Literatur unter recht verschiedenartigen Namen zu finden sind, wie „funktioneller Stimmritzen- oder Adduktorenkrampf", „spastische Dyspnoe", „Lähmung der Glottiserweiterer", „Chorea laryngis", „Larynxhysterie", „Spasmus glottidis", „Pseudopostikusparese" und andere mehr.

Die 4 sehr interessanten Krankengeschichten eignen sich nicht zu kurzem Referate, es empfiehlt sich aber, besonders für jene, die Kriegsteilnehmer zu behandeln haben, sie im Original nachzulesen. KOTZ.

31) **Streit. Stimmbanderkrankungen bei Kriegsteilnehmern.** *Arch. f. Lar. und Rhin. Bd. 31. H. 3. S. 473.*

Beschreibung von besonders schwer auftretenden Laryngitiden, welche St. in 2 Wintern in gehäufter Zahl epidemieartig auftreten sah. Charakteristisch ist die symmetrische Anordnung von weissen Flecken auf den beiden wahren Stimmbändern (ausschliesslich auf diesen) und zwar vornehmlich bei Soldaten in den Wintermonaten. BRADT.

32) **Z. v. Lénárt** (Budapest). **Kombination von Karzinom und Tuberkulose im Kehlkopf.** *Arch. f. Lar. u. Rhin. Bd. 31. H. 3. S. 586.*

Die frühere Anschauung des Antagonismus zwischen Tuberkulose und Karzinom (Rokitansky) ist widerlegt, ja es ist gezeigt worden, dass beide Erkrankungsformen ein und dasselbe Organ gleichzeitig befallen können. L. stellt aus der Literatur fünf auf den Kehlkopf bezügliche Fälle zusammen und fügt ihnen einen aus seiner eigenen Beobachtung hinzu. Bei diesem hatte die histologische Untersuchung des zur Probe exzidierten Stückes die Diagnose Karzinom ergeben,

während nach der Kehlkopfoperation die histologische Untersuchung des Präparates tuberkulöse Herde aufdeckte. Bei der danach durchgeführten röntgenologischen und klinischen Beobachtung des Patienten fand man auch Tuberkulose der Lungen. BRADT.

33) **Neumayer** (München). **Kehlkopftuberkulose und Gravidität.** *Med. Klinik. No. 26. S. 652. 1918.*

Im Hinblick auf die grosse Gefahr, die einer tuberkulösen Frau durch die Gravidität droht, ist es Pflicht des Arztes, auf die ernsten Folgen einer Konzeption hinzuweisen. Ist dennoch eine solche erfolgt, so wird die genaue Kontrolle des Kehlkopfes dann eine Unterbrechung der Gravidität gerechtfertigt erscheinen lassen, wenn ein rasch fortschreitender Prozess vorliegt. N. steht auf dem Standpunkte, dass von einem künstlichen Abortus ein guter Erfolg zu erwarten ist, während eine Frühgeburt den guten Erfolg vermissen lässt. SEIFERT.

34) **Carlo Bruzzone. Histologische Pathologie und Therapie der Kehlkopfpapillome. (Istologia patologica e terapia dei papillomi laringei.)** *Arch. Ital. di Laringologia. 1915.*

Verf. hat in 10 Fällen, über die er berichtet, genaue histologische Untersuchungen angestellt. Auf Grund dieser Untersuchungen und unter Berücksichtigung der über die Genese der Papillome aufgestellten Theorien kommt er zu folgenden Schlüssen:

1. Die Bezeichnung „Papillom" ist nur eine morphologische; will man die Diagnose präzisieren, so muss man die Bezeichnung ergänzen durch den Zusatz „fibro-epitheliale" und muss also sprechen von „Papilloma fibro-epitheliale".

2. Der Widerstreit der verschiedenen Autoren über die Natur der Papillome kann abhängen von der eventuellen Konfusion zwischen den verschiedenen papillomatösen Tumoren und den papillären entzündlichen Neubildungen.

3. Die irritativen Ursachen können bei den verschiedenen wahren Papillomen allein als prädisponierende Ursachen für die Entwicklung in Betracht kommen.

4. Ein direktes Kontagiumkann bei den wahren Papillomen zugegeben werden. Die Histogenese beruht bei den wahren Papillomen auf dem Epithel, bei den entzündlichen Neubildungen auf dem Bindegewebe.

5. Verf. hat keine Umbildung von gutartigen Papillomen in Karzinom beobachtet. Manche der von anderen beobachteten Fälle von Umwandlung können erklärt werden: a) mit der Schwierigkeit der Diagnose, indem es sich von Anfang an um Karzinom handelt, b) als Assoziation zwischen Papillom und Karzinom und c) als Fälle von entzündlichen Papillomen, die sich neben einem Karzinom entwickelt haben.

Was die Therapie anbetrifft, so kommt bei Erscheinungen von akuter Kehlkopfstenose nur die Tracheotomie in Betracht. Ist die Atmung noch relativ leicht, so lässt sich bei Erwachsenen oft in wiederholten Sitzungen der Kehlkopf vollkommen ausräumen. Diese endolaryngeale Methode bleibt auch nach Ansicht des Verfassers die ideale für Kinder. Handelt es sich jedoch um eine diffuse Papillomatose, treten häufige und schwere Anfälle von Atemnot auf, so kann man nicht

hoffen, den Prozess allein auf endolaryngealem Wege beherrschen zu können. Handelt es sich um ein Kind von 5 oder 6 Jahren, so hält Verf. die Laryngostomie für indiziert mit nachheriger direkter Anwendung von Röntgen oder Radium nach erfolgter Ausräumung der Papillome. Ist das Kind erst 2 oder 3 Jahre alt, so könnte man sich auf die Vornahme der Tracheotomie beschränken und zunächst abwarten, um später die Laryngostomie zu machen. Wenn aber die Papillome nicht diffus sind und keine häufigen und schweren Anfälle von Atemnot auftreten, so soll man auch bei Kindern die endolaryngeale Behandlung vornehmen und zwar entweder mittelst der direkten Methode oder auf indirektem Wege. Verf. empfiehlt zu diesem Zweck besonders ein von Gavello angegebenes Instrument. (13. Jahresversammlung der Italienischen Gesellschaft für Laryngologie usw. Ref. Centralbl. 1911. S. 36.)

FINDER.

35) **Santi Pusateri. Beitrag zum Studium der Epiglottiszysten. (Contributo allo studio delle cisti dell' epiglottide.)** *Arch. Ital. di Laringologia. 1915.*

Verf. berichtet über einen eine 25jährige Frau betreffenden Fall. Es handelt sich um eine hühnereigrosse Zyste, die in der Mitte der Plica glosso-epiglottica media inserierte und die mit Leichtigkeit per vias naturales exstirpiert wurde. Es trat ein Rezidiv nach 14 Tagen und ein zweites Rezidiv nach 2 Monaten auf. Nachdem die Zyste zum dritten Male entfernt worden war, ätzte Verf. die Insertionsstelle mehrere Male mit dem Galvanokauter und die Patientin blieb dann dauernd rezidivfrei.

FINDER.

36) **V. Uchermann. Die chirurgische Behandlung der chronischen traumatischen intralaryngealen und intratrachealen Stenosen.** *Acta Oto-Laryngologica. Bd. 1. H. 1. 1918.*

Verf. verwirft die Laryngostomie, d. h. die Spaltung des ganzen Larynx und der obersten Trachealringe bis zur Tracheotomiewunde als zu radikal; sie gibt in bezug auf die Stimme ein schlechtes funktionelles Resultat und ist — besonders bei Kindern — gefährlich. Nur in gewissen Fällen einer Glottisstenose, um z. B. eine Arytänoidektomie (wenn sie versucht werden soll) vorzunehmen, kann eine totale Laryngofissur zur Notwendigkeit werden, aber die Fissur muss sofort wieder geschlossen werden und in jedem Fall muss der Eingriff erst im zweiten Dezennium zur Ausführung kommen. Verf. ist aber auch Gegner der ausschliesslichen und prinzipiellen Bolzung; er betrachtet sie als nicht zufriedenstellend, weil die Wandungen der Stenose teilweise knorplig und unnachgiebig sind. Die Wahrheit für die Behandlungsmethode liegt nach seiner Ansicht in der Mitte und zwar besteht diese in Spaltung und Bolzung. Verf. spaltet zuerst immer die Stenose — nur diese, nicht schematisch den ganzen Kehlkopf und Luftröhre; die Spaltenlänge richtet sich nach der Länge des Narbengewebes und kann in der Regel auf 1 bis 2 Ringe der Luftröhre und des Ringknorpelbogens und event. des Lig. conoideum beschränkt werden. Verf. spaltet meistens von innen in der Medianlinie vermittels eines gebogenen geknöpften Herniotoms, wobei er Haut und äussere Knorpelhaut schonen kann, was besondere Bedeutung bei Glottisstenosen hat, da hierdurch jegliche Dysphagie und alles Fehlschlucken vermieden wird. Sofort nach der

Spaltung wird mit der Bolzung begonnen; die von Verf. angewandten Bolzen unterscheiden sich von den Thost'schen dadurch, dass sie schlanker, kürzer und folglich leichter einzuführen sind, nur für die Glottis bringt er kurze, ovale Bolzen zur Anwendung. Diese Metallbolzen werden täglich mit der Kanüle gewechselt. Seit 1909, wo er im „Arch. f. Laryngologie" über seine Behandlungsmethode berichtete, hat er an seinem technischen Apparat eine Aenderung angebracht, indem er ein Zwischenstück einschaltete. Er berichtet über 4 seit jener Zeit behandelte Fälle. Der Apparat ist erhältlich bei Gallus, Kristiania, Teatergaten 15.

FINDER.

e II) Stimme und Sprache.

37) **Rudolf Schwarz. Bariton und Tenor Rudolf Bergers.** *Stimme. XII. H. 2, 3 u. 4. November 1917 bis Januar 1918.*

38) **Karl Scheidemantel. Zur Frage der Stimmregister.** *Ebenda. H. 5 u. 6. Frbruar/März 1918.*

39) **Dr. Paul Bruns. Stimmregister und Stimmechanismen.** *Ebenda. H. 7. April 1918.*

Es scheint zweckmässig diese drei Arbeiten zusammen zu besprechen, weil sie sich inhaltlich mit der gleichen Frage beschäftigen und sich auch aufeinander beziehen. Die darin niedergelegten Anschauungen von Sängern und Gesangslehrern sind für den Halsarzt auch dann wichtig, wenn sie als Ausdruck subjektiver Empfindungen (Schwingungsempfindungen) sogenannter „Gefühle" dargestellt werden, oft unter Missbrauch unserer wissenschaftlichen Bezeichnungen und begrifflich nicht erklärt. Gleichwohl sind sie nicht als Autosuggestionen (Bruns) zu verwerfen, weil ein solcher Begriff weit mehr in sich schliesst. Die Halsärzte müssen aber schliesslich doch versuchen in die babylonische Verwirrung der „Zungen" einzudringen, in denen Sänger und Lehrer reden.

Schwarz geht von der Ausbildung der Stimme R. Bergers aus, der vom mässig guten Bariton zum dunkelgefärbten Tenor in einem Jahr umlernte. Er sieht hier wohl zu Unrecht einen Markstein in der Geschichte der Stimmbildung und meint, das müsse „und zwar in verstärktem Masse bei jedem Studierenden, welcher nicht über ein fertiggebildetes Naturorgan verfügt, eintreten", was noch zu beweisen wäre, ebenso wie seine Behauptung, „die weitaus grösste Zahl der Baritone" sei „in Wirklichkeit nichts anderes als verkrachte Tenoristen". Vor allem ist hier noch zu bemerken, dass die weitere Beobachtung des Falles Berger durch dessen frühen Tod unmöglich ward. Schwarz geht in seinen weiteren Deduktionen von der falschen Vergleichung der Stimmlippen mit Saiten aus, bespricht das Antagonistenverhältnis von Vocalis und Cricothyreoideus, sowie der Glottisschliesser und der Atemmuskeln. Dabei verneint er die ausgleichende Wirkung der Thyreoarytaenoideus externus zur genauen Regulierung des Glottisschlusses, „trotzdem kommt sie häufig vor". Er fasst diesen Muskel, dem der Antagonist fehle, nur als Stimmlippenverdicker auf. Schwankungen seiner Kontraktion „würden auch Schwankungen der Tonhöhe" zur Folge haben, die ihrerseits wieder ausgeglichen werden müssten durch Veränderung in der Kontraktion des M. interarytaenoideus.

Treten also solche Schwankungen in der Tonhöhe auf, so werden sie dadurch erkennbar, dass sie offensichtlich mit der Konzentration des Tons zusammenhängen (offensichtlich! der Ref.). Solche Schwankungen zeigen sich immer bei unausgeglichenen Registern, bei Berger nicht, der als Bariton nur in einem (Brustzwischen-) Register und als Tenor besser ausgebildet war. Sie sind, von falscher Funktion des Thyr. aryt. ext. abgesehen, auch auf mangelhafte Konzentration zurückführbar, „wenn der Versuch einsetzt, den Ton voll zu konzentrieren". Konzentrationsschwäche beim Tenor besonders in der höheren Mittellage f^1 fis^1 g^+ (auch bei Berger!). (Die bekannten Uebungstöne. Ref.). Schwarz behauptet, Berger's Baritonlehrer habe aus Unkenntnis dieser Tatsachen an jenen Tönen mit der Ausbildung aufgehört, da deren Ausbildung zu schwierig schien.

In ausführlicher Besprechung der Registerfrage gibt Schwarz das Vorhandensein von Kopf-, Brustregister zu, versucht aber eine neue Definition dieser Begriffe. Er geht dabei von der Wirkungsweise des Thyr. aryt. ext. „bei sonst normaler Funktion der Schliesser" aus, und sagt, dass maximale Kontraktion eine Annäherung der Stimmlippen nur ebensoviel über die Mittellinie bewirke, wie seine gänzliche Entspannung das Nichterreichen dieser Mittellinie verursache (Spiegelbeobachtungen an verbildeten Stimmen), während normal die genau „mittlere" Kontraktion dieses Muskels sei mit linearer Glottisform. Die Erschütterungen am Brustkorb bei der sogenannten Brustresonanz erklärt er als fortgepflanzte, fortgesetzt heftige Erschütterungen der Luft unterhalb der Stimmlippen bei maximal kontrahierten Thyr. aryt. ext., der den Luftstrom unterbreche, wogegen die bestehende Erschütterung der oberen Luftsäule (Kopfresonanz) zurücktrete. Bei vollkommener Entspannung jenes Muskels wird der Luftstrom nicht unterbrochen, nur verdichtet und verdünnt, er passiert in grösserer Masse die Glottis und es wird eine grössere Masse oberhalb derselben erschüttert als unterhalb: Kopfresonanz. Seine Definition der Bruststimme als Funktion maximaler Verdickung und der Kopfstimme als maximaler Verdünnung, hervorgerufen durch maximale Spannung und Entspannung, des M. thyreoaryt. ext. und den hypothetischen Folgen für die Schwingungsempfindung hält Schwarz für die Grundlage künstlerischer Tonbildung bei beiden Geschlechtern. Im weiteren versucht er zu beweisen, dass die Mittelstellung jenes Muskels den Ausgleich zwischen Brust-Kopfresonanz bringt: gemischte Resonanz, Mittelstimme. Innerhalb der Register sollen dann Stimmlippenspannung und Luftdruck der Tonhöhe verändern, doch lässt er den Vokalis an der Registerbildung teilnehmen (Volumveränderung der Stimmlippen). Die Antagonisten, Vokalis u. Cricothyreoideus sollen günstigenfalls eine mittlere Länge halten, da Längenveränderungen des Vokalis mehrfach schädlich wirken. Eingehend legt Schwarz seine Anschauungen über den seines Erachtens grossen Tonumfang des Registers dar und leitet von der ungenügenden Ausbildung die falsche Schulung z. B. des Tenors zum Bariton ab. Für falsch hält er es, einen allmählichen Uebergang von Brust- zur Kopfstimme zu suchen, weil das Wichtigste, die Bildung der Mittelstimme fehle, und weil der Thyreo-aryt. ext. allein die dazu nötigen Bewegungen nicht so fein abstufen könne. Er kommt zum Schluss: „Bei der Ausbildung einer Stimme kann es also nicht gelten, einzelne Töne, welche der Stimme an dem gewünschten Umfang fehlen, hierzu zu gewinnen, sondern die ganze Lage der Stimme

durch Erlernung des Mittelstimmregisters so zu verändern, dass die bis dahin fehlenden Töne in der neugewonnenen Stimmlage enthalten sind". Demnach sei B. niemals Bariton gewesen, und die Anschauung sei falsch, dass die Stimmen nicht nach Umfang, sondern nach dem Timbre zu klassifizieren seien. B. Stimmleistung als Bariton sei auch ungenügend, die dazu verwandte Vokalisation unklar und verdunkelt, die Stimme geknödelt gewesen, Fehler, die nach Umbildung zum Tenor verschwunden seien. Es blieb aber nach einjährigem Studium „eine gewisse Ungeschicklichkeit und Unsicherheit".

Scheidemantel sieht in Kopf- und Brusttönen zwei sich gegensätzlich verhaltende Mechanismen, den männlichen und den weiblichen, über den aber beide Geschlechter verfügen, jedoch soll der Mann nur in seinem singen, während die Frau sich beider Mechanismen bedienen dürfe. Diesen Mechanismen sei der Registerbegriff unterzuordnen. Nun unterscheidet er nach seinen subjektiven Empfindungen beim Singen (!) Randstimme, bei der er nur Schwingungen der Stimmlippenränder voraussetzt und die er der voix mixte gleichsetzt, Vollstimme mit angenommenen Schwingungen der ganzen Stimmlippen und schliesslich Mittelstimme, bei der nur $^{2}/_{3}$ der Stimmlippen schwingen sollen. Das ist rein hypothetisch und gänzlich unbewiesene phantastische Vorstellung. Diese drei Stimmarten unterscheiden sich durch Stärke, Klanggepräge und Tonumfang und entsprechen drei Registern. Dem weiblichen Stimmmechanismus schreibt Scheidemantel nur 2 Register: Randstimme und Mittelstimme zu, während die weibliche Vollstimme nicht in die Erscheinung tritt. Ueber den Umfang dieser Register gibt er Notenbeispiele für Bass, Bariton, Tenor, Alt und Sopran und zeigt an zahlreichen Beispielen aus Opern und Liedern die praktische Anwendung dieser Singarten. Die Randstimme habe den grössten, die Vollstimme den kleinsten Umfang, weil die Registertonreihe um so kleiner werde, je breiter die Stimmbandmasse schwinge. Dazu tritt nun die „mittelbare und unmittelbare Resonanz". Letztere nennt er die von der schwingenden Luftsäule übertragene Vibration, die Ansatzrohrresonanz, die je nach Vokalisation geteilte und ungeteilte Kopfresonanz bzw. die hohe und tiefe Kopfresonanz bei der Randstimme, mittelbare Resonanz begleite die Vollstimme und entstehe durch Uebertragung der Vibration der Stimmlippen auf Kehlkopfgerüst und Brustkorb und von diesen auf die darin enthaltene Luft: Brustresonanz. Auch dieses Gebäude ist rein subjektiv aufzufassen. Es würde also der Mann mit 3 Registern: Rand-, Mittel-, Vollstimme, die Frau mit 5 Registern, den 3 männlichen und 2 weiblichen Rand-Mittelstimme singen. Im Schwellton würden die 3 Register ausgeglichen, die Strohbass-, Pfeifregister usw. hält er für besondere „Mechanismen", nicht Register. Er schliesst mit 4 Leitsätzen, worin er betont, dass „Stimmmechanismus" und „Register" nicht verwechelt werden dürfen". Unter ersterem versteht er „die Einstellung der Stimmbänder zur Erzeugung entweder männlicher oder weiblicher Töne" (Hypothese). Unter Stimmregister will er „nebeneinanderlaufende Tonreihen" zusammenfassen, „die entweder mit männlichem oder mit weiblichem Stimmmechanismus gesungen werden und sich untereinander durch Stärke, Umfang und Klanggepräge unterscheiden. Auf den ihnen gemeinsamen Tönen können sie durch querlaufende Schwelltöne zu einer klanglichen Einheit verschmolzen werden." Ein Stimmregister, gemischt aus



männlichem und weiblichem Stimmmechanismus lehnt Schwarz ab. Es ist begreiflich, dass diese Ausführungen Widerspruch erregen. Vorläufig hat Bruns Einspruch dagegen erhoben. Er führt ältere und neuere Gesangslehrer und Stimmforscher an und geht auf den Kernpunkt der Sache los, indem er betont, dass die Registerfrage nicht eine Einteilungs- oder Bezeichnungsfrage sei, sondern die Frage nach den Verbindungsmöglichkeiten der Register „zu einer für den ganzen Stimmumfang geltenden einheitlichen Funktion", dass also Scheidemantel nur wissenschaftlich unhaltbare Bezeichnungsänderungen, keine Lösung der Frage bringt. B. hält das Falsett, dass Schwarz überhaupt verwirft, für verwertbar und wichtig zur Ausbildung einer guten, schönen Höhe, setzt es aber begrifflich nicht der Fistel gleich, die er in Analogie zum weiblichen Flageolettregister bringt. Ferner hält er am Begriff der gemischten Stimme, Voce mista, fest. Seine Anschauungen beruhen auf der Lehre vom primären-registerausgleichenden Ton und der Entwicklung und Verstärkung der Obertöne, die von Natur selten da seien (? Ref.). Sein Streben geht dahin, „durch eine ausserordentliche Atemtechnik und erhöhte und erweiterte Schädelresonanz einen gleichen Mechanismus für Ansatz und Entwicklung aller Töne zu schaffen". Das Falsett gehört der Männerstimme an und sei als falsetto di petto zu unglaublicher Stärke entwicklungsfähig. Voce mista sei Verbindung der Voce di testa mit der Voce di petto und ihrer gehörigen Resonanzen. Zum Schluss meint er, die fremdsprachigen Ausdrücke seien immer noch klarer als die deutschen. „Wenn man sie aber abschafft, so soll man bei Mechanismus und Register anfangen und überall dafür das Wort Ton setzen". (warum nicht Klang? Ref.). Aus all dem geht zunächst hervor, dass sowohl die Bezeichnungen, wie die Begriffe und dementsprechend auch die gesangstechnische Anwendung bei der Ausbildung noch unklar und widerspruchsvoll sind und dass eine Einigung über die Bezeichnung wenigstens dazu führen könnte, dass weniger aneinander vorbei geredet und geschrieben würde. NADOLECZNY.

f) Oesophagus.

40) **Fr. Helm** (Prag). **Seltene Röntgenbilder des Oesophagus.** *Med. Klinik. No. 25—27. 1918.*

Gelegentlich eines Falles von Lungenvereiterung, deren Ursache klinisch nicht gleich feststand, wurde von Fr. Helm bei der Röntgenuntersuchung ein Traktionsdivertikel des Oesophagus festgestellt, dessen sägezahnartige Ausbuchtung eine Länge von nur 1 cm besass. Bei der Sektion fand sich schwielige Tuberkulose der unteren tracheo-bronchialen Lymphknoten mit einem haselnussgrossen Traktionsdivertikel rechts über diesem. Das Divertikel hatte seinen Sitz zwischen dem 2. und 3. Drittel des Oesophagus an dessen rechter Wand. Ein zweiter Fall betraf einen 57jährigen Mann, bei welchem das Röntgenbild einen Schatten im oberen Teil des Mediastinums, Abknickung des Oesophagus ergab, bei der Sektion fand sich ein Aneurysma der Aorta ascendens mit Stenose der Trachea und Kompression der rechten und vorderen Wand des Oesophagus bei Mesaortitis luetica. Dritter Fall: Kardiakarzinom. Vierter Fall: Exulzeriertes Karzinom des Oesophagus in der Höhe der Bifurkation der Trachea und Durch-

bruch in beide Bronchien. Fünfter Fall: Hochgradige birnförmige Erweiterung des unteren Drittels der Speiseröhre. Sechster Fall: Hochgradige Stenose des Oesophagus nach Kalihydratverätzung. — Drei Fälle von Sklerodermie zeigten als Hauptmerkmal eine verlangsamte Passage für feste und breiige Kontrastspeise.

SEIFERT.

41) **Martin** (Dresden-Friedrichstadt). **Beitrag zur komplizierten Verletzung der Speiseröhre durch Fremdkörper, mit besonderer Berücksichtigung der Todesfälle.** *Arch. f. Ohrenheilk. Bd. 102. H. 1/2. S. 81.*

Fall 1. Offene Sicherheitsnadel wird im Oesophagoskop 20 cm von der Zahnreihe entfernt gesichtet, rutscht aber in die Tiefe. 2 Tage später geht sie spontan durch den Darm ab. Nach 8 Tagen Exitus. Sektion: Periösophageale Phlegmone.

Fall 2. Gaumenplatte, die sich mittels Oesophagoskop nicht entfernen liess. Oesophagoskopie. 8 Tage später septische Arrosion der Vena jugularis. Exitus.

Fall 3. Verletzung der Speiseröhre beim Schwertschlucken. Oesophagoskopie. Nach 7 Tagen Arrosion der Vena jugularis. Exitus.

Verf. bringt eine kritische Besprechung der bisher bekannt gewordenen Fälle von komplizierten Speiseröhrenfremdkörpern (operierte und nicht operierte Fälle). Er spricht sich nachdrücklich gegen jede Sondenanwendung, sowohl zu diagnostischen als auch therapeutischen Zwecken aus.

KOTZ.

42) **Haren** (Strassburg). **Eine eigenartige Todesursache bei Oesophagusstenose.** *Zeitschr. f. Ohrenheilk. Bd. 77. H. 1. S. 66.*

Bei der Röntgendurchleuchtung zeigte sich, dass der Wismutbrei statt in den Magen in die Pleurahöhle eintrat. Einige Stunden später Herztod.

Die Obduktion wies eine Fistel in der Speiseröhrenwand nach, die wahrscheinlich bei den schon früher unternommenen Sondierungsversuchen der auf eine Aetzung zurückzuführenden Stenose entstanden war.

KOTZ.

II. Kritiken und Gesellschaftsberichte.

a) Oto-Laryngologischer Verein in Kristiania.

Sitzung vom 28. Februar 1918.

Vorsitzender: Uchermann.
Schriftführer: Galtung.

1. Periostitis der Stirn mit Augenlidabszess traumatischen (?) Ursprungs.

Leegaard führte ein 4jähriges Mädchen aus der Ohren-Kehlkopfabteilung des Reichshospitales vor. 20. 1. 1918 aufgenommen. Während der letzten Woche zunehmende Schwellung zuerst des rechten, darauf des linken oberen Augenlides und der Stirn. Sie kam zunächst in die Augenabteilung, wo ihr ein Abszess im rechten Augenlide inzidiert wurde. Neben einer riesigen Geschwulst der Augen-

lider — besonders des rechten, das vollständig evertiert war — und der Stirn, war auch eine starke Schwellung des Septum nasi vorhanden, die den Eindruck eines traumatischen Hämatoms machte. — Durch die Oeffnung des rechten Augenlides gelangte man mit der Sonde bis auf entblössten Knochen des Orbitaldaches. Keine sichere Anhaltspunkte für ein Nebenhöhlenleiden. — Die Operation erwies keine Frontalhöhle. Erweiterung des Ductus naso-frontalis. Keine Zeichen einer Entzündung der Nase. — Anhaltende ziemlich reichliche Sekretion der Operationswunde machte am 20. 2. eine Revision erforderlich. Es wurde ein flaches, unregelmässiges, etwa 2×1,5 grosser Sequester des Proc. frontalis ossis frontis entfernt. Hierauf nahm die Sekretion rasch ab und die Geschwulst verschwand fast vollständig. — Die Aetiologie des beschriebenen Leidens ist eine unsichere (Trauma?).

2. Scirrhus gl. thyreoideae.

Uchermann führte einen 65jährigen Bauern vor, bei dem sich vor 3 Monaten an der rechten Seite des Kehlkopfes eine „Beule" zeigte, die sich später langsam weiter entwickelt hat. Weder Schmerzen noch Empfindlichkeit. Bei der Aufnahme hatte die Geschwulst die Grösse einer Feige und entsprach, wie sich erwies, der rechten Thyreoideahälfte. Mitten auf der Geschwulst war die Haut wenig beweglich, die Geschwulst selbst war hart. Sie wurde mit der Haut durch einen ovulären Schnitt entfernt, und zwar mitsamt der unteren Hälfte des M. sterno-thyreoideus, der hart, sklerotisch war. Beim Durchschneiden der Geschwulst fand man in der Mitte eine graue, speckige Masse, die mikroskopisch erstmal als Skirrhus festgestellt wurde. Auch im Muskel meinte man ähnliches nachweisen zu können. Laut einer späteren Mitteilung des pathologisch-anatomischen Instituts hielt man es für eine Entzündung. Dies stimmt jedoch nicht recht mit dem klinischen Bilde.

3. Periostitis des Oberkiefers mit Sequesterbildung und einem grossen Defekt des Palatum durum mit der Scheidewand zum Antrum Highmori.

35jähriger Fischer. Nachdem ihm vor 4 Jahren 2 Backenzähne des linken Oberkiefers ausgezogen waren (der eine brach ab), bildete sich dort eine Vertiefung. Ein Jahr später ausstrahlende Schmerzen zum linken Ohre und nach noch einem Jahre auch Gesichtsschmerzen und purulenter Ausfluss aus der linken Nase. Keine Befunde in der Kieferhöhle. Im Juli 1917 zeigte sich linksseitig am harten Gaumen ein Geschwür, und es wurden hier mehrere Knochenstücke entfernt. Wassermann ÷. Nun sieht man am harten Gaumen einen wallnussgrossen Defekt. Flächen und Ränder der Höhlung sind glatt, überhäutet. Er wartet jetzt darauf, dass die Oeffnung mit einer Platte gedeckt wird.

4. Tumor palati mollis malignus (Sarcoma?).

L. B., Landmann, 75 Jahre. Wassermann ÷. Ende August bemerkte er eine Rötung des Gaumensegels und seit dem November auch Schwellung sowie Beschwerden beim Schlucken und Sprechen. Weder Blutungen noch Schmerzen. Temperatur und Puls normal. Bei der Ankunft sieht man im Rachen einen Tumor, der die linke Hälfte des weichen Gaumens sowie den vorderen und hinteren Gaumenbogen einnimmt. Der Tumor hat die Grösse eines Eies, ist etwas emp-

findlich, von fester Beschaffenheit, etwas uneben, ist mit Schleimhaut bedeckt. Er ist nicht deutlich umschrieben. An beiden Seiten des Halses harte, unempfindliche Drüsen. Da eine Operation nicht anzuraten war, wurde er der Radiumabteilung überwiesen. Die Behandlung hier hatte überraschend gute Erfolge. Das Radium wurde nach der Inzision der Schleimhaut in die Geschwulst hineingesteckt, und nach 3 Wochen war der Tumor fast verschwunden; nur unten nimmt man noch eine kleine fingerspitzengrosse Hervorragung wahr. Zwecks mikroskopischer Untersuchung wurde leider nichts entfernt. Man hatte es wahrscheinlich mit einen Sarkom zu tun.

5. Chronische suppurative Sinusitis maxillaris? Cancer.

Maartmann-Moe führte einen 60 jährigen Mann vor, der mehrere Jahre lang an übelriechender Eiterentleerung aus der linken Seite der Nase gelitten hatte. Ende Januar d. J. schwoll die linke Wange an, am stärksten innen an der Nase, wo man jetzt einen strammen fluktuierenden, etwas empfindlichen Abszess fühlt. Rhin. ant. erwies reichlichen Eiter in der linken Nasenhälfte. Die ganze Schleimhaut ist geschwollen, sukkulent, eine erhebliche Schwellung des Vestibulum nasi ist vorhanden, was den vollen Ueberblick etwas hindert. Der Patient wurde im vorigen Jahre, ohne vorherige Untersuchung der Nase, geraume Zeit von einem Augenarzt mit Sondierung des linksseitigen Tränenkanals behandelt. Man beabsichtigt den Patienten einer Operation zu unterziehen. (Spätere Untersuchung zeigt deutliche Tumormassen. Operation. Cancer.). Galtung.

---

b) Section of Laryngology Royal Society of Medicine.

Sitzung vom November 1916.

Vorsitzender: Mark Hovell.

Der Vorsitzende hält eine Ansprache, in der er von dem Zusammenhang der Erkrankungen der oberen Luftwege mit Allgemeinkrankheiten bzw. Krankheiten entfernter Organe ausgeht. So ist die häufigste Ursache der funktionellen Aphonie bei Frauen im mittleren Lebensalter und bei jungen Mädchen zurückzuführen auf Lageveränderungen des Uterus, Pharyngitis granulosa entsteht infolge gastrointestinaler oder utero-vaginaler Störungen oder beider zusammen; sehr häufig ist der Zusammenhang zwischen Reizzuständen in der Nase und Darmreizungen (Würmer). Er geht dann über zu den Fortschritten, die besonders auf chirurgischem Gebiet in der Spezialität gemacht sind, besonders auf die direkten Methoden, wobei er die jüngeren Spezialisten ermahnt, die indirekte Methode nicht zu vernachlässigen. Er bespricht ferner die Vorteile der lokalen Anästhesie bei Ausführung der Tracheotomie und hofft, das sie auch von den allgemeinen Chirurgen bei dieser Operation mehr angewandt werden wird. Er plädiert dafür, bei malignen Erkrankungen ohne Bedenken mit den Morphiumdosen allmählich zu steigen, damit den Patienten jeder unnötige Schmerz erspart bleibe. Man soll auch bedacht sein, keinen vermeidbaren Schmerz hervorzurufen: so soll man bei Operation der adenoiden Vegetationen mit der Narkose so lange fortfahren, bis das

Gaumensegel erschlafft ist, da es andernfalls gezerrt wird und dann ein heftiger Nachschmerz zu erwarten ist. Den Schmerz nach Tonsillenentfernung kann man dadurch mildern, dass man mit den Händen beim Schlucken einen sehr festen Druck auf die Ohren ausüben lässt. Man soll bei Entfernung der Adenoiden nicht versäumen, die hinteren Muschelenden mitzuentfernen, falls sie vergrössert sind. Redner bespricht dann die Halsschmerzen, die bei manchen Frauen zur Zeit der Menses auftreten und die Mittel zn ihrer Erleichterung, ferner die medikamentöse Behandlung anderer Zustände der oberen Luftwege. So empfiehlt er bei Schnupfen Inhalationen von Pfefferminzöl (2—3 Tropfen in einem Teelöffel erwärmt) bei Reizhusten nach Influenza und Erkältungen, das häufig verursacht wird durch Schwellung der Zungentonsille, Applikation einer ganz kleinen Menge von Trichloressigsäure unter Leitung des Spiegels; dieselbe Methode empfiehlt sich bei chronischen Hyperplasien der Zungentonsille und auch bei Keuchhusten hat er sie mit Erfolg angewandt.

Dan McKenzie, John Mackeith, Wyat Wingrave stellen Fälle und Präparate vor, die sich beziehen auf ihre Arbeiten (Journal of Laryngology Mai, Juni, Juli 1916) über Rhinitis atrophicans (Ozaena) und Tuberkulose.

Dan McKenzie und John Mackweith stellen 5 Fälle von atrophischer Rhinitis vor, die mit Tuberkulin behandelt wurden.

Dan McKenzie stellt zwei Fälle vor, betreffend Ozaena bei einem Schwesternpaar. In beiden Fällen fehlen säurefeste Bazillen; Wassermann-Reaktion war in beiden positiv.

Es sind seit dem Erscheinen der oben erwähnten Arbeit noch 15 Fälle untersucht worden; von diesen 15 Fällen fanden sich säurefeste Bazillen in 8, während sie in den übrigen 7 fehlten. Von den 7 negativen Fällen waren 2 postoperative mit sehr geringen Erscheinungen von Seiten der Nase. In drei Fällen — einschliesslich der vorgestellten zwei Fälle — war die Wassermannreaktion positiv; in zwei davon, die das typische klinische Bild der Ozaena darboten, konnten weder klinische Anzeichen von Syphilis noch Tuberkulose gefunden werden. Alle acht Fälle mit positivem Bazillenbefund wurden klinisch als Ozaena diagnostiziert. Zwei betreffen Kinder von 7 und 8 Jahren, die jüngsten Patienten, die Verfasser bisher gesehen hat. Bei einem 13jährigen Mädchen mit Ozaena hatte die Mutter Lupus der Nase, eine Schwester und eine Tante mütterlicherseits Lungenphthise. Es wird auf die Fälle mit negativem Bazillenbefund und positivem Wassermann aufmerksam gemacht.

Wyat Wingrave: Präparate von atrophischer Rhinitis (Ozaena).

Die Veränderungen der Nasenschleimhaut sind nicht so tiefgreifende, wie man erwarten könnte. Im frühen Stadium, wenn die Absonderung „rahmig“ ist, findet man nichts weiter als eine Zunahme der lymphoiden Elemente. Später, wenn Atrophie und Fötor ausgesprochen sind, findet sich deutliche Schrumpfung der ganzen Schleimhaut; am auffallendsten ist die Epithelmetaplasie. Diese Veränderungen setzen sich per continuitatem in die Nebenhöhlen, den Nasopharynx, Larynx und selbst die Trachea fort. Ulzeration und Nekrose kommt nie vor und der Knochen wird niemals ergriffen.

Die Absonderung enthält in frühen Stadien reichlich Muzin, hat aber niemals Aehnlichkeit mit Eiter, so dass sie auch in diesem Stadium nicht „purulent" genannt werden kann. Später wird sie mehr und mehr zähe, verliert ihr Muzin. Chemisch überwiegen die Lipoide mit Zellglobulin und Keratinkörnchen, die zum grossen Teil von dem metaplastischen Epithel herstammen. W. beschreibt dann die Methode der Färbung der Borken, um die säurefesten Bazillen zur Darstellung zu bringen. Sie gleichen nach Gestalt und allgemeinem Verhalten aufs äusserste den beiden Typen des Tuberkelbazillus und bisweilen kann kein Unterschied zwischen ihnen gefunden werden. W. hat 6 Meerschweinchen mit einer verstärkten Emulsion von Borken eines typischen Ozaenafalles geimpft. Einer starb in der 6. Woche und zeigte eine ausgesprochene Milztuberkulose; die 5 übrigen wurden in der 10. Woche getötet. Nr. 2 hatte Verkäsung von Leber, Milz, Retroperitoneal- und Inguinaldrüsen, Nr. 3 Verkäsung der Inguinaldrüsen, aber anscheinend gesunde innere Organe. Nr. 4, 5 und 6, die im Gegensatz zu den ersten drei Tieren, welche subkutan geimpft worden waren, intraperitoneal geimpft waren, erschienen völlig gesund. Die histologische Untersuchung zeigte die für Tuberkulose charakteristischen Veränderungen, Riesenzellen mit wahren Tuberkelbazillen. Von den tuberkulösen Eingeweiden von Nr. 2 und 3 wurde eine Emulsion gemacht und damit 3 Meerschweinchen geimpft. Zwei davon starben mit ausgedehnter Drüsenverkäsung; es fanden sich säure- und alkoholfeste Bazillen, die augenscheinlich Tukerkelbazillen waren.

Herbert Tilley ist überrascht gewesen, in der Familienanamnese vieler seiner Ozaenafälle Tuberkulose anzutreffen. Er findet, dass der Zustand der Nase in den vorgestellten, mit Tuberkulin behandelten Fällen ein sehr guter sei.

Dundas Grant bemängelt, dass die Bezeichnungen „Ozaena" und „atrophische Rhinitis" als identisch gebraucht würden. Ozaena kommt sicher bei Patienten mit Lungentuberkulose vor, wenn auch selten; während atrophische Rhinitis mit Borken, Trockenheit und Eiter häufig ist.

Dan McKenzie antwortet auf eine Anfrage, dass die säurefesten Bazillen niemals innerhalb des Gewebes gefunden wurden.

F. Q. Rose fragt, ob die Bazillen nicht einen zufälligen Befund darstellen und in welcher Beziehung sie zu der Krankheit stehen.

Jobson Horne erinnert daran, dass er im Jahre 1901 anlässlich des Britischen Tuberkulosenkongresses in London eine Sammlung von Kulturen säurefester Bazillen ausgestellt hatte, die tinktoriell und morphologisch den Tuberkelbazillen glichen. Unter diesen war ein von Karlinski (Bosnien) aus dem Nasensekret isolierter. Vielleicht handelt es sich um denselben Bazillus, der jetzt bei der Ozaena gefunden wurde. Er neigt der Ansicht zu, dass es sich um einen rein akzessorischen Befund handelt.

St. Clair Thomson findet bei keinem der vorgestellten, mit Tuberkulin behandelten Fälle die Nase frei von Eiter, bei mehr als einem von ihnen hat er Ozaenageruch konstatiert. Was den Nasenbefund bei Patienten mit Lungen- und Kehlkopftuberkulose betrifft, so hat er bei seiner ausgedehnten Tätigkeit in Sana-

torien nicht konstatieren können, dass Tuberkulöse häufiger an Erkrankungen der Nase wie Ozaena und Sinusitis leiden als Gesunde.

Brown Kelly hat anlässlich der für die Internationale Sammelforschung über Ozaena unternommenen Studien eine Vakzine des Perezbazillus angewandt; er hat sie in einigen Fällen von unzweifelhafter spezifischer Wirkung befunden: der Fötor verschwindet, die Borkenbildung hört auf. Einige der 1913—1914 behandelten Fälle sind geheilt geblieben.

D. R. Paterson hat sich ebenfalls an der Sammelforschung beteiligt und hat den Eindruck nach den Familienanamnesen gewonnen, dass eine Beziehung besteht zwischen Tuberkulose und Ozaena. Er hat eine grosse Anzahl von Schulkindern untersucht und seine Aufmerksamkeit auf die Fälle mit dem charakteristischen Fötor beschränkt und ist überrascht gewesen von der Häufigkeit jener Beziehung.

Dan McKenzie (Schlusswort) erwidert auf eine Bemerkung Donelan's, dass, wenn im Verlaufe seiner Untersuchungen von „Rhinitis atrophicans" die Rede war, darunter stets Rhinitis atrophicans foetida oder Ozaena gemeint ist. Er ist der Ueberzeugung, in 15—20 Jahren werde die allgemeine Meinung sein, dass Ozaena und Tuberkulose demselben pathologischen Prozess angehören. Was die Frage betrifft, ob der in den Borken gefundene Bazillus nicht einen akzidentellen Befund darstelle, so müsse er auf hie Tatsache hinweisen, dass dieser Befund sich niemals bei anderen Nasenkrankheiten mit Borkenbildung, sondern nur bei den Fällen mit dem klinischen Bilde der Ozaena finde.

W. Stuart-Low: Drei Fälle als Beispiel wahrscheinlich häufiger Ursachen von Halskrebs und einige Tatsachen betreffend Diathermiebehandlung.

In allen drei Fällen war Syphilis in der Anamnese vorhanden; ferner bestanden in allen Fällen septische Zustände der Mundhöhle, die Reaktion des Speichels war sauer. Auch kariöse Zustände der Zähne scheinen ätiologisch mitzuwirken, insofern als die Nahrung nicht genügend gekaut und dadurch der Pharynx gereizt wird. Auch ist zu bemerken, dass die Patienten gewohnt sind, ihre Nahrung sehr heiss zu sich zu nehmen.

Diathermie hat sich bei der Behandlung als sehr wertvoll erwiesen. St.-L. hat sich der von ihm empfohlenen Methode bedient, die freigelegten karzinomatösen Drüsen mit der Diathermienadel zu punktieren. Die Schmerzen im Halse werden dadurch zweifelos verringert.

Sir St. Clair Thomson: Ein künstlicher Kehlkopf nach Braun, $5^3/_4$ Jahre lang getragen von einem Patienten, bei dem wegen Epitheliom zuerst Laryngofissur und später Totalexstirpation gemacht war.

Der Patient hatte sich mit dem künstlichen Kehlkopf sehr wohl gefühlt, er konnte radfahren und rauchen. Er war im Februar 1909 laryngofissuriert worden, im Mai traten Stenosiserscheinungen auf, die allmählich so stark wurden, dass im November eiligst die Tracheotomie gemacht werden musste. Henry Butlin, der konsultiert wurde, riet zur Totalexstirpation; diese wurde gemacht. Im Kehlkopf

fanden sich keine Anzeichen von Karzinom. (Später wurde ausfindig gemacht, dass der Patient ein alter Syphilitiker war. Fünf und einhalb Jahr später kam Patient wieder mit karzinomatösen Halsdrüsen; im Hals war kein Rezidiv.

Sir St. Clair Thomson: Schussverletzung der Nase, Stenosenbehandlung.

Beiderseits in der Naseausgedehnte Verwachsungen zwischen Septum und lateraler Nasenwand; submuköse Septumresektion, Durchtrennung der Verwachsungen; da Tendenz zu Narbenkontraktion bestand, so wurden Lake's Gummieinlagen eingeführt, die Patient noch trägt.

Sir St. Clair Thomson: Schussverletzung der Nase; Behandlung wegen äusserer Entstellung und Stenose.

Schlecht geheilte Wunde der äusseren Nase, völlige Behinderung der Nasenatmung infolge ausgedehnter Verwachsungen, ferner hatte die Schrapnellkugel einen hasenschartenähnlichen Zustand der Oberlippe und Bruch des Oberkiefers verursacht. Plastische Operation mit sehr gutem Resultat, später Durchtrennung der Verwachsungen in der Nase; submuköse Septumresektion war nicht nötig, da das Septum ganz gerade stand.

Brown Kelly hat 5 oder 6 Fälle gesehen, in denen ein Geschoss das knöcherne Nasendach durchquerte, ohne irgendwelchen Schaden anzurichten. Wenn das Geschoss jedoch durch den unteren Teil der Nase hindurchgeht, so bilden sich meist sehr ausgedehnte Verwachsungen zwischen unterer Muschel und Septum.

Dundas Grant hat es für zweckmässig befunden, nach submuköser Resektion des Septums einen über ein Killian'sches Spekulum gezogenen Gummifinger einzuführen und diesen mit Gaze auszustopfen; er lässt sich mit grösster Leichtigkeit wieder herausziehen.

Herbert Tilley verwendet zur Verhütung des Wiederzusammenwachsens dünne Zelluloidplatten; bei Anwendung der Lake'schen Gummieinlagen klagten die Patienten oft über Neuralgien.

Pegler hält es für nicht vorteilhaft, gebrauchsfertige Gummieinlagen anzuwenden, sondern sich solche für jeden einzelnen Fall in der erforderlichen Stärke und Grösse zurecht zu schneiden.

Sir St. Clair Thomson: Grosser Choanalpolyp durch den Mund entfernt in einem Fall von rechtsseitiger Kieferhöhleneiterung.

Der Polyp in der rechten Nase war im Laufe der letzten 10 Jahre zweimal entfernt worden. Es bestand ein grosser Polyp, der das rechte Nasenloch völlig verlegte und in den Nasenrachenraum hinabhing. Die Siebbeingegend schien normal. Die rechte Kieferhöhle war voller Eiter. Redner führt das Rezidivieren des Polypen darauf zurück, dass bei den vorhergehenden Operationen die Kieferhöhle nicht berücksichtigt worden war.

Irwin Moore erinnert an einen von ihm in den Sitzungen am 7. Mai und 5. November 1915 vorgestellten Fall, in dem es nur nach Eröffnung der Kieferhöhle gelang, den Choanalpolypen völlig zu entfernen.



D. R. Paterson berichtet über einen grossen Nasenrachenpolypen, den er nach vorheriger Tracheotomie unter allgemeiner Narkose bei einem 5jährigen Kinde entfernte; die Symptome der Nasenverstopfung datierten erst seit drei Wochen. Der Polyp muss aber langsam gewachsen sein, da die linke Choane sehr erweitert war.

Brown Kelly: Diese nasoantralen Polypen, die gewöhnlich solitär sind, sind häufig. Mit sehr geringen Ausnahmen kommen Polypen bei Kindern unter 10 Jahren stets aus dem Antrum. Man wird oft irregeführt dadurch, dass bei der Durchleuchtung die erkrankte Seite oft heller ist als die gesunde. Es finden sich oft Zysten der Antrumschleimhaut und akzessorische Ostien, durch einen der letzteren kommt gewöhnlich der Polyp aus der Höhle.

Frank Q. Rose hat ebenfalls die Erfahrung gemacht, dass bei kleinen Kindern die Polypen stets solitär sind und aus dem Antrum stammen. Er hat nur eine Ausnahme bei einem 9jährigen Kinde erlebt.

Sir St. Clair Thomson hält eine Operation des Antrum nur für nötig, wenn dieses erkrankt ist und wenn Rezidive auftreten.

Irwin Moore: Fremdkörper im rechten Antrum seit 25 Jahren als Ursache einer Fazialisneuralgie; diagnostiziert durch Röntgenstrahlen und entfernt durch Operation von der Fossa canina aus.

67jährige Patientin; im Jahre 1891 wurde ihr in Westindien ein rechter Molaris extrahiert, seitdem stets heftige Schmerzen unter dem rechten Auge. Im Jahre 1911 wurde der Infraorbitalnerv reseziert. Est im Jahre 1916 wurde mittels Röntgenaufnahme ein Fremdkörper in der rechten Kieferhöhle entdeckt. Die Untersuchung der Nasenhöhlen ergab, dass diese vollkommen gesund und normal waren. Die Kieferhöhle wurde eröffnet und es fand sich in ihr ein Aluminiumstück von 1,34 cm Länge und 0,29 cm Dicke. Die Antrumschleimhaut wurde völlig gesund befunden.

P. Millican nimmt an, dass der amerikanische Zahnarzt, der vor 25 Jahren der Patientin den ersten rechten oberen Molaren extrahierte, dabei eine Oeffnung nach dem Antrum machte; um diese Oeffnung zu verstopfen, wandte er eine Aluminumprothese an, von der ein Stück in die Höhle glitt.

Irwin Moore: Sarkom der rechten Kieferhöhle; laterale Rhinotomie nach Moure.

50jährige Frau. Die Erkrankung schien von dem rechten Siebbein auszugehen; sie war in die Wangenweichteile eingedrungen. Entfernung der Geschwulst mit den Siebbeinzellen und einem Teil der Wangenmuskulatur.

W. Hill empfiehlt im Zweifelsfall Radium.

Irwin Moore: Retentionszyste des Nasenbodens.

53jähriger Patient, zuerst untersucht September 1916, klagte über Schwellung in der rechten Nasenseite und der angrenzenden Wangenpartie. Der Fall soll mittels sublabialer Rhinotomie (Rouge's Operation) operiert werden.

Irwin Moore: Karzinom des Nasenrachenraums, operativ entfernt.

70jährige Frau. Der Tumor nahm die linke Seite des Nasenrachenraums ein. Er wurde stückweise mittels schneidender Zange durch die Nase und teilweise durch die Mundhöhle am hängenden Kopf entfernt.

Brown Kelly empfiehlt in Fällen von malignen Nasenrachengeschwülsten einen Versuch mit Radium.

W. Hill hat günstige Erfahrungen gemacht mit Radium, das in Form kleiner Nadeln in die Geschwulst eingeführt wurde. Er hat gesehen, dass nach ein paar Tagen die Geschwulst verschwunden war.

Lawson Whale: Zwei Fälle von tödlicher Wunde der Karotiden mit ungewöhnlichem Verhalten.

Fall I. Verwundung durch Schrapnellkugel am Uebergang des rechten Nasenflügelrandes zur Wange; kein Ausschuss. Bei Aufnahme in das Lazarett starke Blutung aus dem Munde, die hinter dem Gaumen hervorkam. Es konnte nicht festgestellt werden, von wo die Blutung herstammte; da aber bei Druck auf die rechte Carotis communis die Blutung erheblich mehr nachliess als bei Druck auf die linke, so wurde die rechte Carotis externa dicht über dem Abgang der Thyreoidea superior unterbunden. Wegen der Schwere des Zustandes konnte eine Röntgenaufnahme nicht gemacht werden. Innerhalb 6 Stunden trat eine komplette rechtsseitige Hemiplegie ein, Patient fiel in Koma und starb 24 Stunden nach der Verwundung.

Autopsie: Die Kugel hatte beide Antra und die Nase durchbohrt und hatte dann ihren Weg in die Tiefe zu dem linken vertikalen Unterkieferast genommen. Sie schlug an die Vorderfläche des linken Warzenfortsatzes an, wandte sich dann nach unten gegen die Karotisscheide und lag genau in der Bifurkation der Carotis communis. Die Carotis communis und die Carotis externa waren völlig normal, die Carotis interna jedoch war von ihrem Ursprung bis zur Schädelbasis völlig thrombosiert. Dieser Thrombus setzte sich in die linke Hälfte des Circulus Willisii und in die mittlere Zerebralarterie fort.

Fall II. Patient war aufgenommen worden mit einer Schrapnellverwundung: Einschuss etwas nach aussen vom linken Nasenloch, Ausschuss im linken Trigonum suboccipitale. Die Kugel war durch das linke Antrum und den Warzenfortsatz gegangen. Röntgenaufnahme ergab keinen genügenden Aufschluss. Es bestand linksseitige Fazialislähmung von infranukleärem Typus, Zerebrebrospinalotorrhoe und feiner horizontaler Nystagmus ersten Grades bei Deviation nach links. Kein Erbrechen, keine Ataxie, Atonie oder Dysdiadokokinesis. Links Gehörvermögen für Luft- und Knochenleitung aufgehoben. Leichtes Oedem der Parotis- und Temporalregion. Operation: Warzenfortsatzaufmeisselung ergab Thrombose des Sinus lateralis. Exitus. Obduktion ergab, dass das Geschoss, indem es die linke Parotis durchbohrte, die Carotis externa an der Stelle ihrer Teilung in A. maxillaris interna und A. temporalis superficialis völlig zerrissen hatte.

W. M. Mollison: Fall von Karzinom des Nasenrachens bei einem 17jährigen Mädchen.

Makroskopisch machte die Geschwulst völlig den Eindruck von adenoiden Vegetationen; mikroskopische Untersuchung ergab Plattenzellenkarzinom.

William Hill: Doppelseitige Abduktorlähmung.

Patient ist vor 12 Jahren an Struma operiert worden; es wurden zwei Vertikalschnitte in den Hals gemacht. Wahrscheinlich sind beide Rekurrentes in tiefe Narben einbezogen worden. Bemerkenswert ist, dass nur die Abduktorfasern in Mitleidenschaft gezogen sind. Zeitweilig sind heftige Anfälle von Atemnot eingetreten. Es ist die Frage aufgeworfen worden, ob man einseitige Chordektomie und Entfernung des Processus vocalis vornehmen soll.

Lambert Lack: Rezidivierende Ulzerationen der Mundhöhle.

20jährige Frau, bei der seit dem 10. Lebensjahr anfallsweise Geschwürsbildungen in der Mundhöhle auftreten. Die Geschwüre beginnen als lentikuläre oder rundliche mit entzündlicher Umgebung, vergrössern sich langsam, sie zeigen keine Tendenz sich zu verkleinern, wenn sie nicht behandelt werden. Sie kommen vor auf der Schleimhaut der Lippen, der Wangen, dem Zahnfleisch, dem Gaumen und Zunge. Behandlung mit Arg. nitr. erwies sich als wirksam. Wassermann negativ.

(Nach dem offiziellen Sitzungsbericht.)

---

c) Wiener Laryngo-Rhinologische Gesellschaft.

Sitzung vom 7. November 1917.

Vorsitzender: O. Chiari.

G. Hofer demonstriert 1. den in der Sitzung vom 7. Juni 1917 bereits vorgestellten Fall von Totalexstirpation des Larynx mit Resektion eines Teiles des Oesophagus und des Pharynx und Teilen des Zungengrundes.

Im Juni 1917 war bei dem Patienten eine Plastik des fehlenden Oesophagusstückes versucht worden; infolge geringer Heilungstendenz und Granulationsbildung heilte die Pastik nicht. Es wurde daher ein Gluck'scher Trichter derart eingesetzt, dass derselbe oberhalb des Zungenbeines am Zungengrunde und im Mesopharynx nur mit einem stark konischen Rohre in den Oesophagus eingesetzt wurde. Auf diese Weise schluckt Patient flüssige und breiige Nahrung sehr gut. Es soll von neuem eine Plastik über dem eingelegten Trichter versucht werden.

2. 32jähriger Patient mit überfaustgrossem Tumor der linken Tonsille.

Der Tumor verursachte Schluck- und Atembeschwerden; er hat in 3 Monaten seine Grösse erreicht. Patient ist vor 48 Stunden operiert worden: Unterbindung der Carotis externa, Entfernung der Submaxillardrüse. Mit Freilegung der Regio submandibularis wölbte sich der Tumor stark hervor. Es wurde nun in der Folge der Versuch gemacht, vom Munde aus die Geschwulst zu entfernen, und zwar



durch einen etwa 6 cm langen Schnitt an der Grenze des weichen und harten Gaumens. Nach Durchtrennung der Schleimhaut gelangte man an den kugeligen Tumor mit glatter Oberfläche, welcher sich leicht mit Finger und Raspatorium ausschälen liess. Da sich die Geschwulst nicht als Ganzes aus dem Munde entfernen liess, so wurde er im Wundbett in zwei Teile geteilt und so herausgeholt. Der Zustand des Patienten ist ein sehr guter.

Chiari hält den Tumor für einen sogenannten intramuralen.

3. Eine eigentümliche Form von Larynxabszess. Der Patient, welcher 47 Jahre alt ist, kommt mit hochgradiger Atemnot und Schluckschmerzen in die Ambulanz der Klinik. Die Untersuchung ergibt ein hochgradiges Oedem des Larynxeinganges ohne lokalisierte Herdbildung. An der Vorderseite des Schildknorpels beobachtete man im Verlaufe der nächsten 6 Stunden eine Vorwölbung, die nicht schmerzhaft war, aber deutlich fluktuierte. Etwa 8 Stunden nach der Aufnahme des Patienten an die Klinik wird diese Geschwulst an dem vorderen Schildknorpelrande geöffnet und es entleert sich eine sehr grosse Menge stinkenden, gelblichgrünen Eiters. Mit dem Finger gelangte man nach abwärts an die Epiglottis und an den Larynxeingang. Nach ausgeführter Tracheotomie verbleibt der Patient weitere 8 Tage in klinischer Behandlung, worauf er als geheilt entlassen werden kann. Der Zustand des Patienten ist nunmehr ein vollkommen normaler; es sind im Larynx keine Veränderungen zu sehen. Ueber die Genese des Prozesses lässt oder liess sich nichts Genaueres feststellen und aus dem vollkommen normalen Aussehen der beteiligten Kehlkopfknorpel zu schliessen, scheint es sich nicht um einen perichondritischen Prozess gehandelt zu haben.

4. Zwei durch Behandlung mit Vakzine nach Hofer und Kofler geheilte Ozaenafälle. Es handelt sich um 2 Fälle ursprünglich allerschwerster Ozaena.

Fall W. erhielt annähernd 35 Injektionen, worauf die jetzt noch bestehende vollständige Ausheilung eintrat. Bei diesem Falle ist die ursprünglich vorhanden gewesene Atrophie wegen offenbar sekundärer Schwellung der Muscheln wenig deutlich sichtbar. Die Schleimhaut ist wie die einer normalen Nase, leicht rot, feucht glänzend, nur mit etwas zähem, glasigem Schleim bedeckt. Die Pharynxschleimhaut ist ebenfalls normal. Die Nase ist selbstverständlich krustenlos, die Patientin hat keinen Fötor und hat ihren verloren gegangenen Geruchsinn teilweise zurückerhalten.

Der 2. Fall ist noch viel instruktiver als der erste.

Es handelt sich um eine besonders schwere Erkrankung, welche, wie die Patientin bestätigt, dazu führte, dass dieselbe ihren Dienstposten verlassen musste. Die Patientin stand ein Jahr in Behandlung, der Verlauf dieser Behandlung war eigentümlich. Nach etwa 6 Monaten war eine vollständige Besserung aufgetreten. Nachdem nur nach etwa 4 Wochen mit den Injektionen ausgesetzt worden war, trat förmlich über Nacht ein Rezidiv schwerster Art auf, welches den alten Zustand schwerster Krustenbildung und intensivsten Fötors zeigte. Nach weiteren 10 (zehn) Injektionen war die Patientin vollständig ausgeheilt.

Im ersten Falle beträgt die Beobachtungsdauer nach erfolgter Heilung — 2, im zweiten Falle — 3 Jahre, so dass man berechtigt ist, die Ausheilung als eine vollständige zu bezeichnen.

W. Roth spricht über den spezifischen Fötor bei Ozaena. Nimmt man nun an, dass der Bazillus Perez die Ozaena hervorruft, so gilt gewiss auch der Satz, dass, wo dieser charakteristische Fötor vorhanden ist, auch der Bazillus Perez vorhanden sein muss.

Fr. Hanszel fragt nach dem prozentualen Verhältnis der einseitigen Ozaenafälle und wie sich diese Fälle auf die spezifische Behandlung verhalten.

W. Kofler bemerkt, dass wir uns der Tatsache nicht verschliessen dürfen, dass bei der Ozaena auch die Mischinfektion eine mehr minder grosse Rolle spielen kann, wie z. B. bei der Tuberkulose und Syphilis. So sah K. während der Vakzinationsbehandlung in einem Fall den Fötor, die starke Krustenbildung in beiden Nasen und die Pharyngitis sicca ganz schwinden, die Schleimhaut wurde wieder sukkulenter, es blieb aber für längere Zeit eine typische Eiterung aus dem rechten Siebbein zurück. Von diesem Standpunkt ausgehend, müsste man folgerichtig annehmen, dass in solchen Fällen, in denen der Fötor dauernd verschwunden ist, die Ozaena als ausgeheilt betrachtet werden müsste. K. betont jedoch, dass Hofer und er in Fällen von Ausheilung, die er vorzustellen Gelegenheit hatte, diese Annahme nicht einmal in Betracht zu ziehen brauchte und es auch nicht getan hat.

Hofer erwidert auf die Anfrage von Hanszel, dass er glaubt, unter einem Material von 300 Ozaenafällen keine 20 von sicherer einseitiger Erkrankung gesehen zu haben.

5. In Vertretung K. Kofler's ein Kind von 4 Jahren nach Fremdkörperextraktion, einen Fall, der durch seine Komplikationen als schwer erscheint. Das Kind wurde an die Klinik in stark asphyktischem Zustande eingeliefert mit der Angabe der Mutter, dass es ein Aepfelgehäuse verschluckt habe. Da eine indirekte Besichtigung des Kehlkopfs unmöglich erschien, wurde zur direkten Methode übergegangen. Ein schwerer Spasmus glottidis verhinderte die Einsicht und steigerte die vorhandene Asphyxie gefahrdrohend. Es wurde rasch die Tracheotomie ausgeführt, wobei ein grösserer Metallappen der Schilddrüse beiseite geschoben werden musste. Nunmehr wurden vom Tracheostoma aus die Luftröhre und Bronchien besichtigt, aber kein Fremdkörper gefunden; es wurde neuerdings versucht, von oben aus den subglottischen Raum zu übersehen, wobei erst nach Hinaufdrängen der Zunge mit dem Brünings'schen Spatel und darauffolgender Einführung des elliptischen, zur Tracheo-Bronchoskopie bei Kindern von K. Kofler angegebenen Rohres der Fremdkörper, das Apfelgehäuse gesehen und mit der Pinzette extrahiert werden konnte. Nach 8 Tagen trat plötzlich eine starke Blutung aus dem Wundbette auf. Weil diese nicht genau lokalisiert werden und anderseits aus verschiedenen Umständen auf eine solche aus einer der beiden Art. thyreoideae inferiores geschlossen werden konnte, so wurde einerseits die Unterbindung der beiden unteren Schilddrüsenarterien gemacht und gleichzeitig der

Mittellappen der Schilddrüse, der infolge seiner Vergrösserung die Trachea in der Richtung von vorn nach hinten komprimiert hatte, reseziert. Das stark anämische Kind erholt sich bald, bietet jedoch derzeit das Bild des erschwerten Dekanülements. Durch eine eingelegte Spaltkanüle mit Siebkanüleninnenteil kann das Kind zum Sprechen gebracht werden; wird die Kanüle zugehalten, so erscheint das Atmen unmöglich, ebenso, wenn man das Tracheostoma ohne Druck mit dem Finger verschliesst. Es scheint sich in diesem Falle um einen Zustand zu handeln, wie ihn v. Chiari öfters zu sehen Gelegenheit hatte nnd beschrieben hat.

Unter dem Eindruck der verschlossenen Kanüle vergessen nämlich die Patienten (Kinder) sozusagen das Atmen von oben. Vor wenigen Wochen konnte Vortragender bei einem Kinde die gleiche Beobachtung machen. Es betraf ein Kind, das bei geschlossener Kanüle schlecht atmen, jedoch sprechen konnte, nach Entfernung der Kanüle und raschem Verschluss des Tracheostomas jedoch anstandslos atmen konnte nnd in der Folge keine Atembeschwerden hatte.

Hanszel.

III. Briefkasten.

Hans Koschier †.

Nachdem die österreichische Laryngologie soeben durch Chiari's Tod einen sehr schmerzlichen Verlust erlitten hat, ist wiederum einer ihrer besten Vertreter viel zu frühe dahingerafft worden. Hans Koschier, ein geborener Dalmatiner, ist im Alter von 52 Jahren in Wien gestorben, wie die Obduktion ergab, an Tuberkulose der Wirbelsäule. Er war Assistent von Stoerck und später Abteilungsvorstand an der Wiener Poliklinik. Er hat eine sehr fruchtbare literarische Tätigkeit entfaltet; seine aus den letzten Jahren stammenden Arbeiten beschäftigten sich mit Vorliebe mit der Chirurgie des Kehlkopfkarzinoms

Sechs Monate Gefängnis für eine rhinologische Untersuchung.

In der Beilage des Brit. Med. Journal vom 8. Juni 1918 findet sich ein Bericht über die Sommertagung des General Council of Medication and Registration, der den höchsten ärztlichen Disziplinargerichtshof darstellt, da er darüber zu entscheiden hat, ob der eines Vergehens gegen die Standesehre Angeklagte aus dem Aerzteregister zu streichen ist oder nicht. Unter den zur Verhandlung gelangten Fällen ist einer, der für Rhinologen von Interesse sein dürfte.

Dr. B. war vom ordentlichen Gericht zu 6 Monaten Gefängnis verurteilt worden, weil er angeblich einen vorbereitenden Akt für das Begehen einer verbrecherischen Handlung verübt hatte, die darin bestanden haben sollte, bei einem Heeresangehörigen vorsätzlich eine Krankheit oder Invalidität herbeizuführen. Der Sachverhalt war folgender: Dr. B., der sich nebenbei viel mit Hals- und Nasenkrankheiten beschäftigte, wurde von einem seiner Patienten gebeten, in dessen Hause einen Mann zu untersuchen, der über Beschwerden von Seiten der Nase klagte Dieser Mann wurde dem Arzt unter einem falschen Namen vorgestellt, in Wirklichkeit war er ein Offizier im australischen Heereskontingent. Dr. B. untersuchte sorgfältig mit dem Nasenspekulum; er fand die rechte Nasenhälfte voller Sekret, wischte dieses fort und da

ihm die Schleimhaut kongestioniert schien, legte er einen Tupfer mit Adrenalin ein. Eine Minute später tauchte ein Sergeant mit einem Offizier hinter einem Schrank auf, ein Sanitätsoffizier trat ein und prüfte die von Dr. B. zur Nasenuntersuchung gebrauchten Instrumente. Trotzdem er erklärte, nichts vorgefunden zu haben, was darauf schliessen liesse, dass ein Eingriff in die Nase vorgenommen werden sollte, wurde Dr. B. zu 6 Monaten Gefängnis verurteilt. Der Disziplinargerichtshof fand jedoch keinen Grund, den Namen des Dr. B. aus dem Aerzteregister zu streichen.

Personalnachrichten.

Prof. Gerber (Königsberg) hat den Titel eines Geheimen Medizinalrats erhalten.

Prof. Manasse (Strassburg) ist zum ordentlichen Professor ernannt worden.

Für die Redaktion verantwortlich Prof. Dr. G. Finder, Charlottenburg, Augsburger Str. 38.
Druck von L. Schumacher, Berlin N. 4.

Jahrgang XXXIV. **September 1918.** **No. 9.**

Internationales Centralblatt

für

Laryngologie, Rhinologie

und verwandte Wissenschaften.

Unter ständiger Mitarbeiterschaft

von

W. Albrecht (Tübingen), **L. Bayer** (Brüssel), **G. Bradt** (Berlin), **Calamida** (Mailand), **O. Chiari** (Wien), **R. Dreyfuss** (Strassburg), **O. T. Freer** (Chicago), **W. Freudenthal** (New York), **v. Gilse** (Haarlem), **Gontier de la Roche** (Toulon), **F. Hanszel** (Wien), **H. Hecht** (München), **R. Hoffmann** (Dresden), **G. Jonquière** (Bern), **R. Kotz** (München), **Ino Kubo** (Fukuoka), **Lautmann** (Paris), **E. J. Moure** (Bordeaux), **Nadoleczny** (München), **Polyak** (Budapest), **Schlittler** (Basel), **O. Seifert** (Würzburg), **W. Sobernheim** (Berlin), **A. von Sokolowski** (Warschau), **E. Stangenberg** (Stockholm), **R. Steiner** (Prag), **Tapia** (Madrid)

herausgegeben

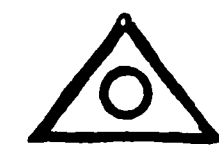
von

GEORG FINDER

Berlin.

Monatlich erscheint eine Nummer,
am Schlusse des Abonnementsjahres Titel, Namen- und Sachregister.
Preis des XXXIV. Jahrgangs (Januar—Dezember 1918) **15 Mark.**

Berlin 1918.
Verlag von August Hirschwald.
NW., Unter den Linden 68.



Internationales Centralblatt

für

Laryngologie, Rhinologie

und verwandte Wissenschaften.

Jahrgang XXXIV. Berlin, September. 1918. No. 9.

I. Referate.

a) Allgemeines, obere Luftwege.

1) **K. Ulrich** (Basel). **Die Schleimhautveränderungen der oberen Luftwege beim „Boeckh'schen Sarkoid" und ihre Stellung zum Lupus pernio.** *Arch. f. Lar. u. Rhin. Bd. 31. H. 3. S. 506.*

Als Locus morbi ist beim Boeckh'schen Sarkoid in 66pCt. der Fälle das Gesicht anzusehen und dabei ist die Nase und das äussere Ohr mitergriffen, ja zum Teil der einzige Locus morbi. Die Frage nach der Genese ist noch nicht geklärt — in therapeutischer Hinsicht verspricht langdauernde Anwendung von Arsen guten Erfolg. Von besonderem Interesse ist die eventuelle Mitbeteiligung der Schleimhäute. Boeckh selbst sah in der Hälfte der Fälle eine „sehr hervortretende, hartnäckige Affektion der Nasenschleimhaut", deren Studium er besonders Rhinologen ans Herz legte. Spätere Autoren haben die Beteiligung der Nasenschleimhaut nicht oder nicht in dem Maasse beobachtet, noch weniger eine solche der Mundschleimhaut und des Larynx. Beschreibung zweier Fälle von Boeckh'schem Sarkoid, durch welche der Autor das Vorkommen dieses Leidens auf der Schleimhaut erwiesen haben will. Der Beweis stützt sich auf die Koinzidenz mit dem gleichzeitig bestehenden Sarkoid der äusseren Haut, auf das mikroskopische Bild, das Fehlen der Koch'schen Bazillen und den Tierversuch. Da bei beiden Patientinnen ein im wesentlichen gleich aussehendes Enanthem vorhanden war, nimmt U. eine für Boeckh'sches Sarkoid mehr oder weniger typische Schleimhautaffektion an. Wenn sich dies in weiteren Beobachtungen bestätigen sollte und die Nasenaffektion als Initialstadium anerkannt würde, dann wäre es möglich, durch frühzeitige Arsenmedikation das allgemeine Leiden früh günstig zu beeinflussen, noch ehe es sich auf der Haut verbreitet.

Bezüglich der Beziehung des Boeckh'schen Sarkoids zum Lupus pernio glaubt U. auf Grund des Vergleiches seiner Fälle mit den in der Literatur veröffentlichten sagen zu können, dass beide Erkrankungen ganz ähnliche, wahrscheinlich sogar dieselben klinischen Veränderungen auf der Schleimhaut zeigen und dass das mikroskopische Bild beider Schleimhauterkrankungen einerseits und

der bei Lupus pernio erkrankt gefundenen Tonsillen andererseits sicher dasselbe ist. Dieser Umstand spricht auch dafür, dass Lupus pernio und Hautsarkoid Erscheinungen ein und derselben Krankheit sind.

BRADT.

2) **Scherber** (Wien). **Beiträge zur Klinik des hämorrhagischen Exanthems.** *Derm. Zeitschr. Bd. 25. H. 6. 1918.*

In dem ersten mitgeteilten Falle kam es neben einem erythematös-hämorrhagischen Exanthem, das unter schweren Fiebererscheinungen auf der Haut des Rumpfes und der Extremitäten auftrat, gleichzeitig zu höchst auffälligen Veränderungen an der Mundschleimhaut. Es zeigte sich auf der Schleimhaut der Uvula, des ganzen weichen Gaumens und auch an der hinteren Rachenwand eine dichte Aussaat, zumeist distinkt stehender, nur stellenweise konfluierender, bis linsengrosser, scharf umschriebener, roter Flecke, die alle mehr oder weniger dicht von punktförmigen Blutungen durchsetzt waren.

SEIFERT.

3) **R. Lämpe** (Dresden). **Ueber die „Spanische Grippe".** *Med. Klinik. No. 35. 1918.*

Ausgeprägt waren die Erscheinungen von Seiten des Respirationsapparates. In wenigen Fällen bestand eine Rhinitis, aber ohne Beteiligung der Nebenhöhlen. Häufig fand sich eine intensive Rötung der gesamten Rachenschleimhaut, bisweilen nur des weichen Gaumens, die sich dann scharf nach vorn absetzte, die Zunge meist trocken, oft grau belegt. Bisweilen waren auch die Tonsillen gerötet, aber niemals mit Belag bedeckt. Die tracheale Schleimhaut war häufig leicht entzündet, Laryngitis wurde selten gesehen.

SEIFERT.

4) **A. B. J. Wong Lung Hing. Noch etwas über Spanische Grippe.** *Nederl. Tijdschr. v. Geneesk. II. No. 7. S. 542.*

Bei 250 behandelten Patienten fehlte nie ein typisches Zeichen im Halse, welches Verf. „Spanische Fliege" nennt. Die beiden vorderen Pharynxbögen sind entzündlich gefärbt, die dazwischen liegende Schleimhaut und die Uvula bleiben normal. Vor Ausbruch der Krankheit und später sah er am Palatum molle weisse Pünktchen wie Sagokörner.

VAN GILSE.

5) **Pierre Chaussé. Die Uebertragung der Tuberkulose durch eingetrockneten Auswurf und ihre Prophylaxe. (La contagion de la tuberculose par les crachats desséchés et les moyens de l'éviter.)** *Diss. Paris 1916. 154 Ss.*

Chaussé, bekannt als Verfasser von über 50 Publikationen aus dem Gebiet der Tuberkulose, veröffentlicht in dieser neuen und sehr umfangreichen Arbeit das Resultat gross angelegter experimenteller Versuche an mehr wie 2000 Meerschweinchen, Kaninchen, Hunden, Schafen, Schweinen usw. und scheint den Beweis erbracht zu haben, dass die Inhalationstuberkulose der weitaus häufigste Infektionsmodus ist und ihm gegenüber die Infektion durch den Digestionsapparat eine nur unbedeutende Rolle spielt.

Neben der Tröpfcheninfektion nach Flügge ist es vor allem das Einatmen der dem eingetrockneten Auswurf entstammenden Tuberkelbazillen, welches immer wieder zu neuen Erkrankungen führt. Staub aus von Phthisikern bewohnten Räumen

enthält stets reiche Mengen von Tuberkelbazillen. In das Zimmer eines Lungenkranken gebrachte Meerschweinchen erkranken an Tuberkulose des Respirationsapparates durch Einatmen des bei der täglichen Besorgung des Zimmers aufgewirbelten Staubes (Bett machen, Wischen des Fussbodens usw.), ebenso wie es auch genügt, von Phthisikern benutzte Taschentücher vor mit Meerschweinchen beschickten Käfigen auszuschütteln, um sie zu infizieren.

Untersuchungen des Staubes aus den Eisenbahnwagen Paris-Versailles ergaben ebenfalls stets positive Resultate in bezug auf Tuberkelbazillen, dasselbe ist der Fall mit zahlreichen anderen Verkehrsmitteln, deren wir uns täglich bedienen, wie auch mit den meisten öffentlichen Räumen. Die Desinfektion ist keineswegs zu vernachlässigen, spielt aber doch nur eine sekundäre Rolle, denn unsere Prophylaxe muss sich vor allem gegen die Ursache der Infektion richten und die bildet der Kranke selbst.

Um das Aushusten von Flüssigkeitsteilchen zu verhüten, hat der Kranke sich stets eines imprägnierten „Hustentüchleins" zu bedienen, das mehrmals täglich gewechselt wird. Der Auswurf ist gründlich zu zerstören, Leib- und Bettwäsche täglich zu erneuern. Der freie Verkehr des Publikums in den Tuberkulosesälen der Spitäler ist zu verbieten, es sollen die Besucher nur in besonderen und eigens zu diesem Zwecke hergerichteten leicht desinfizierbaren Sprechzimmern mit den einzelnen Kranken verkehren dürfen, peinlichste Reinlichkeit in Kleidung, Wäsche, aber auch was Hautpflege (Nägel, Haare) anbelangt, ist zu befolgen.

Viel schwieriger gestaltet sich die Prophylaxe ausserhalb des Krankenhauses, Grundbedingung einer solchen ist die Anzeigepflicht mindestens jeder offenen Lungentuberkulose. Sind die Interessen desjenigen, der unglücklicherweise von einer so schweren Affektion, wie es die Phthise ist, befallen wird, auch zu berücksichtigen, so haben darauf sicher nicht geringeren Anspruch die Mitmenschen des Erkrankten. Das Recht des Einzelnen findet seine Grenze an demjenigen seines Nachbars, und es darf die Freiheit des Kranken jedenfalls niemals das Recht in sich schliessen, andere anzustecken. Es hat daher der Staat, wo es sich nötig erweist, nicht nur das Recht, sondern auch die Pflicht, zu intervenieren. Jeder angezeigte Fall verlangt eines besonderen und eingehenden Studiums hinsichtlich des einzuschlagenden Weges (Unterstützung des Kranken, seiner Familie, Wohnungshygiene, Entfernung des Kranken aus seiner Familie bzw. seiner Kinder usw.). Besondere vom Staate ernannte Fürsorgeärzte dürften am besten imstande sein, die für jeden Fall geeigneten Vorkehrungen zu treffen.

Für unumgänglich nötig hält es schliesslich der Verfasser, dass der Staat sich ein gesetzliches Recht sichert, Lungenkranke in eine Anstalt einzuweisen in Fällen, wo die Rücksicht auf die Umgebung des Kranken dies erheischt; unser Kampf gegen die Tuberkulose erfolge immer eingedenk dessen, dass vorbeugen leichter ist wie leiden.

SCHLITTLER.

6) **Schaller** (Stuttgart). **Ueber die Bevölkerungsfrage und die Anzeigestellung zur künstlichen Fehlgeburt.** *Württemb. med. Korresp.-Bl. No. 33. 1918.*

Die Kehlkopftuberkulose gilt von jeher als eine äusserst infauste Komplikation der Schwangerschaft; 90 pCt. aller Larynxtuberkulosen sollen im Verlaufe



der Schwangerschaft oder unmittelbar hinterher sterben. Sie darf wohl als die bündigste, unbestrittenste Indikation zum künstlichen Abortus angesehen werden.

SEIFERT.

7) **D. J. de Levie** (Rotterdam). **Intratracheale Behandlung von Asthma bronchiale.** *Nederl. Tijdschr. v. Geneesk. I. No. 4. S. 221.*

Referat eines Vortrags für praktische Aerzte gehalten. Von 15 behandelten Fällen waren 7 geheilt (rezidivfrei nach einem Jahre); 6 sehr gebessert; 2 unverändert.

VAN GILSE.

b) Nase und Nasenrachenraum.

8) **G. Martuscelli. Adeno-Karzinom des Nasenrückens. (Adeno-carcinoma del dorso del naso.)** *Arch. Ital. di Laringologia. S. 90. 1916.*

Pflaumengrosser Tumor auf dem Nasenrücken eines 60jähr. Mannes. Die Entstehung des Tumors wird zurückgeführt auf ein kleines Trauma. Operation. Heilung.

FINDER.

9) **Th. Voeckler** (Halle). **Ersatz der Nasenspitze durch die frei transplantierte Zehenbeere.** *Centralbl. f. Chir. Nr. 31. 1918.*

In zwei Fällen von Kriegsverletzungen mit Verlust der Nasenspitze heilten die übertragenen Zehenbeeren reaktionslos an nach Anfrischung des Nasenspitzenstumpfes. Sie verloren nach ein- oder zweimaliger Abstossung der obersten Epidermisschichten die für die Finger- und Zehenbasis charakteristische Streifung und glichen nach etwa 14 Tagen in Farbe und Beschaffenheit in auffallender Weise der Haut ihrer neuen Umgebung.

SEIFERT.

10) **Gerber** (Königsberg). **Rhinosklerom.** *Med. Klinik. No. 31. S. 774. 1918.*

Im Anschluss an eine ostpreussische Sklerompatientin wird das eigenartige Bild des Rhinoskleroms, speziell des Kehlkopfes und der Luftröhre besprochen. Therapeutisch wurden mit Dilatation durch Bougierung gute Erfolge, allerdings nur vorübergehender Natur, erzielt.

SEIFERT.

11) **Kritzler** (Wilhelmshaven). **Bild eines Falles von Gunda (tropischer Nasengeschwulst).** *Med. Klinik. No. 33. 1918.*

Das beigegebene Bild stammt von einem etwa 20jährigen Südseeinsulaner im Regierungshospital Rabaul auf Deutsch-Neupommern. Es handelt sich um einen verhältnismässig wenig fortgeschrittenen Fall, bei dem anscheinend die Nasenbeine befallen sind; die Zwischendelle ist nicht sichtbar, war aber fühlbar.

SEIFERT.

12) **Otto Seifert** (Würzburg). **Kurzer Beitrag zur Selbstverstümmelung.** *Med. Klinik. No. 32. 1918.*

Kurzer Bericht über einen Fall aus der Poliklinik. Ein Unteroffizier hatte durch ein stark reizendes, wiederholt in die Nase eingebrachtes Pulver absichtlich eine eitrig-schleimige Sekretion hervorgerufen behufs einer Vortäuschung einer Siebbeineiterung, um vom Frontdienste befreit zu werden. Anhangsweise

wird aus Friedenszeiten eines Falles gedacht (s. d. Cbl. 1912, S. 638, 4. Fall), wo ein an Aphonia spastica leidender 27jähriger Mann aus Zorn über eine Vermahnung ein Trinkglas zerbissen hatte, merkwürdigerweise ohne sich eine Verletzung zuzuziehen.

SEIFERT.

13) **Martin W. Woerdeman** (Amsterdam). **Ueber einen wenig bekannten Teil der Hypophyse.** *Nederl. Tijdschr. v. Geneesk. I. S. 215. 1918.*

Bei einem Embryo von Tarsius spectrum fand Bolk ein gestieltes Stückchen vom Lobus bifurcatus der Hypophyse ausgehend, welches gabelförmig endigend den Pedunkulus umfasst. Bolk nannte diesen Teil Lobus bifurcatus. Andeudeutungen dieses Gebildes fand er auch beim Menschen. Verf. hat unter Bolk's Führung die Ontogenese dieses Lobus bifurcatus näher untersucht (Arch. f. mikroskopische Anat., 1914, Bd. 86, Abt. I, S. 198—292). Der glanduläre Teil der Hypophyse entsteht nicht nur aus der Rathke'schen Tasche, doch vor dieser Tasche befindet sich ein stark verdickter Teil des Epithels der Mundbucht, welcher sekundär in die Anlage der Hypophyse einbezogen wird. Es entsteht so ein „Vorraum" der Hypophyse, durch einen „Mittelraum" mit der Tasche zusammenhängend. Auf der Grenze von dem Vor- und Mittelraum befindet sich links und rechts ein „Lobus lateralis". Bei den verschiedenen Klassen der Wirbeltiere ist die weitere Entwicklung verschieden. Bei den Säugetieren wird der Vorraum mit einem Teil des Mittelraums und den Lobuli laterales zum Lobus bifurcatus nach Bolk. Bei allen untersuchten Säugetieren und beim Menschen konnte dieser Lobus nachgewiesen werden. Der Stiel verschmilzt grösstenteils mit dem Rest der oralen Hypophyse zum Lobus glandularis. Die Cornua werden zu Zellsträngen, eine eigenartige Masse von Drüsenepithelzellen formend. Sie liegen im subarachnoidalen Raume hinter dem Chiasma und sie umgreifen mit zwei Ausläufern den Hypophysenstiel. Hinter dem Stiel treffen sie weiter zusammen zu einem Zellenhaufen am Tuber cinereum. Beim Menschen ist der Lobus bifurcatus sehr klein, beim Haifisch jedoch besteht die Hypophyse fast ausschliesslich aus jenem Teile, der beim Säugetier zum Lobus bifurcatus wird. Abbildungen begleiten den Text.

VAN GILSE.

14) **Th. Fahr** (Hamburg). **Beiträge zur Pathologie der Hypophyse.** *Deutsche med. Wochenschr. No. 8. S. 206. 1918.*

Fall 1. 50jährige Frau, mit 24 Jahren Lungenentzündnng, dann Nervenfieber. Danach trat Menopause ein und Patientin war von dieser Zeit an leidend, sie hatte längere Jahre täglich Erbrechen von Schleim und Galle. 5 Tage vor der klinischen Beobachtung etwa 3 Stunden anhaltende Krämpfe, die auch noch zweimal während derselben auftraten. Dem zweiten Krampfanfall erliegt die Patientin. Klinisch konnte eine bestimmte Diagnose nicht gestellt werden. Bei der Sektion fiel an der Haut der Oberschenkel eine deutliche Braunfärbung auf. Der Hauptbefund fand sich an der Hypophyse in Form einer schweren Zerstörung des Drüsenanteils derselben, während die Neurohypophyse nur reichlicheren Gehalt an dunklem Pigment bietet, im übrigen gut erhalten ist. Verf. rechnet den Fall zu dem von Simmonds aufgestellten Krankheitsbild der „Kachexie hypophysären Ursprungs".

Das Fehlen einer ausgesprochenen Kachexie ist nach Verf. darauf zurückzuführen, dass die Zerstörung des drüsigen Anteils der Hypophyse hier noch nicht so hochgradig war, als in den bisher beobachteten Fällen.

Fall 2. 38jähriger Mann mit Schwellung der rechtsseitigen Halsdrüsen, mit Schwellung der rechten Gaumenhälfte, stark vergrösserter tumorartiger rechtsseitiger Tonsille, linksseitiger Okulomotoriuslähmung, Stauungspapille, Kopfschmerzen, blutig-eitrigem Ausfluss aus der linken Nasenseite, Somnolenz. Tod nach allmählichem Verfall ohne weitere Krankheitserscheinungen. Probeexzision einer Drüse hatte Plattenepithelkarzinom ergeben und man nahm als Ausgangspunkt desselben den Rachen bzw. die rechte Tonsille an. Bei der Sektion fand sich, dass ein Plattenepithelkarzinom der Hypophyse vorlag, das nach dem Rachen und den Halsdrüsen Metastasen gemacht hatte. Histologisch waren Hypophysenelemente im Vorderlappen in exzessiver Menge vorhanden, während von der Neurohypophyse keine Spur nachzuweisen war. Hieraus erklärt sich einerseits, warum Ausfallserscheinungen von seiten der Hypophyse fehlten, ebenso eine Kachexie, andererseits spricht der Befund gegen die Ansicht der Autoren, welche die Dystrophia adiposo-genitalis mit einer Schädigung der Neurohypophyse in Zusammenhang bringen. Der Fall ist in Analogie zu bringen mit malignen Geschwülsten, die zum Tode führen, ohne dass die Funktion des Organs, von dem der Tumor ausgeht, durch die Geschwulst unterdrückt worden ist. R. HOFFMANN.

15) **Ross Hall Skillern. Wann sollen wir bei chronischer Kieferhöhleneiterung operieren und welche Form der Operation sollen wir wählen? (When shall we operate in chronic maxillary sinusitis and what form of operation shall we choose?)** *The Journal of Laryngology. Januar 1916.*

Die Beantwortung der ersten Frage hängt ab:

1. Von dem Allgemeinbefinden des Kranken. Bestehen heftige Schmerzen, gestörter Schlaf, profuse purulente Absonderung, intermittierendes Fieber und elendes Allgemeinbefinden, so soll zunächst die Höhle mittels Punktion entleert, strikte Bettruhe und Eisumschläge auf die erkrankte Seite, sowie Purgantien verordnet werden. Dadurch werden die Symptome gebessert und Pat. in eine bessere Verfassung gebracht für den Fall, dass eine Operation vorgenommen werden soll, die je nach Notwendigkeit am folgenden Tag oder eine Woche darauf gemacht werden kann.

2. Von der Krankengeschichte. Hat der Pat. seit einigen Jahren Beschwerden von seiten der Nase, ist die Absonderung aber erst in letzter Zeit profus und die Kopfschmerzen heftig und anhaltend geworden, so sollen täglich mittels der Punktionsnadel Ausspülungen der Höhle gemacht werden. Wenn die Absonderung und die Schmerzen unter dieser Behandlung sich bessern, aber nicht völlig zum Verschwinden kommen, so sollen an Stelle der Ausspülungen mit physiologischer Kochsalzlösung solche mit 50proz. Alkohol und, wenn auch diese Behandlung keinen definitiven Erfolg hat, solche mit Arg. nitr.-Lösung — allmählich in Stärke steigend bis 25pCt. — gesetzt werden. Wenn nach 5 solchen Ausspülungen keine Heilung eintritt, hat eine Radikaloperation zu erfolgen. Bei Sinusitis dentalen

Ursprungs ist sogleich die Extraktion der erkrankten Zähne vorzunehmen und täglich von der Oeffnung in der Alveole aus zu spülen.

3. Von dem wahrscheinlichen pathologischen Zustand der Sinusschleimhaut und der Knochenwandung. Verf. will zur Entscheidung dieser Frage auch die Röntgendurchleuchtung heranziehen, und zwar soll es für Vorhandensein von Schleimhautschwellung in der Höhle und polypoiden Hypertrophien sprechen, wenn unmittelbar nach der Ausspülung der Schatten sich nur wenig aufhellt. In diesen Fällen hat eine radikale Behandlung Platz zu greifen.

4. Von Beschäftigung, sozialer Stellung, Alter und Geschlecht.

5. Von dem eventuellen Bestehen von Retentionszuständen, drohender Orbital- oder Zerebralkomplikation.

Die Beantwortung der zweiten Frage nach der Form der Operation hängt ab:

1. Von der Aetiologie der Erkrankung; bei Empyem dentalen Ursprungs die alte Cowper'sche Operationsmethode, Einsetzen einer Prothese und tägliche Spülungen.

2. Von der Chronizität der Erkrankung. Je grösser die Veränderungen in der Höhle, desto radikaler muss die Operation sein; dieser Indikation genügen nur die Operationen nach Caldwell-Luc und nach Denker.

3. Von Tendenz und Verlauf der Krankheit. Hat die konservative Methode mittels Ausspülungen immer nur vorübergehende Besserung gebracht und ist die Eiterung nach Aussetzen der Spülungen immer wieder aufgetreten, so muss etwas mehr für die Drainage und Lüftung der Höhle getan werden, ohne dass aber darum die Radikaloperation notwendig wird; diese Indikation erfüllt die präturbinale Methode, die in den Händen des Verf.'s nie versagt hat. Die Methode der Eröffnung vom unteren Nasengang verwirft er, weil dabei ein Stück der unteren Muschel geopfert werden muss. Sollte es doch notwendig werden, später die Radikaloperation noch zu machen, so ist ein gutes Teil der Operation schon getan.

4. Vom Alter der Patienten. Kieferhöhleneiterung bei kleinen Kindern erfordert wegen der extremen Weichheit der Knochen und ihrer Tendenz zu Osteomyelitis häufig energische Massnahmen. Es ist am besten, einen modifizierten Denker zu machen mit gründlicher Kurettage der ganzen Höhle. Bei alten Leuten sind radikale Massnahmen nicht indiziert. Wenn mehr als eine rein konservative Behandlung erforderlich ist, so genügt gewöhnlich eine intranasale Operation allen Indikationen.

5. Die soziale Stellung des Patienten. Für die arbeitenden Klassen ist die Luc-Caldwell'sche oder Denker'sche Operation im allgemeinen darum geeigneter, weil nach der Operation keine lange Nachbehandlung notwendig ist, während die wohlhabenden Klassen, wenn eine Operation geboten, eine mehr konservative Operationsmethode vorziehen, auch wenn diese eine längere Nachbehandlung erfordert. In solchen Fällen, besonders für Damen, hält Verf. die präturbinale Methode, die er als „semiradikal“ bezeichnet, für die geeignetste.

FINDER.



16) **Cousteau** (Paris). **Der Weg durch den Sinus maxillaris zur Entfernung von Geschossen aus der Fossa pterygoidea. (De la voie trans-sinuso-maxillaire pour l'extraction des projectiles de la fosse ptérygo-maxillaire.)** *L'oto-rhino-laryngologie internat. No. 8. 1915.*

Als Vorteile dieses Verfahrens haben sich gezeigt: Gute Uebersichtlichkeit, Vermeiden eines Hautschnittes, Möglichkeit, die bei dieser Verletzung häufig bestehende Kieferhöhleneiterung gleichzeitig operativ zu behandeln. SCHLITTLER.

17) **W. Schilperoort** (Rotterdam). **Siebbeineiterung bei Scharlach. (Zeefbeenettering by roodvonk.)** *Nederl. Tijdschr. v. Geneesk. I. No. 7. S. 522. 1918.*

Kasuistische Mitteilung von 3 Fällen mit Schwellung der Augenhöhlenwand.

VAN GILSE.

18) **Giacomo de Berardinis. Klinischer Beitrag zum Siebbein- und Stirnhöhlenempyem. (Contributo clinico alle sinusiti etmoidali e frontali.)** *Arch. Ital. di Laringologia. S. 94. 1916.*

Verf. berichtet über folgende Fälle: 1. Vereiterte Mukozele des Siebbeinlabyrinths mit Perforation in den rechten inneren Augenwinkel. 2. Chronisches rechtsseitiges Stirnhöhlenempyem mit erheblicher Ektasie des inneren oberen Augenwinkels. 3. Chronisches Siebbein-Stirnhöhlenempyem mit Perforation nach aussen. 4. Empyema fronto-ethmoidale rechts mit Perforation der Knochenwand und subperiostalem Abszess. 5. Mukozele der linken Stirnhöhle. In allen seinen Fällen hat Verf. durch konservative Methoden Heilung erzielt. Er schränkt die Indikation für die radikalen äusseren Operationen auf das Aeusserste ein.

FINDER.

c) Mundrachenhöhle.

19) **A. Soucek** (im Felde). **Ueber einen Variolafall mit Koplik'schen Flecken ähnlichen Munderscheinungen und über Variola sine exanthemate.** *Med. Klinik. No. 33. 1918.*

In einem Falle (Soldat), der sich weiterhin als leicht verlaufende Variola herausstellte, trat am vierten Krankheitstage ein masernähnliches Exanthem auf, zugleich fanden sich an der Schleimhaut der Unterlippe und der Wange Koplikschen Flecken täuschend ähnliche Stippchen. Erst am fünften Krankheitstage war die Diagnose Variola klar. Die Aehnlichkeit der Mundschleimhautspritzer mit Koplik'schen Flecken blieb noch aufrecht in raschem Verschwinden derselben.

SEIFERT.

20) **Franke. Mikulicz'sche Krankheit.** Aerztl. Verein zu Hamburg, Sitzung vom 23. 10. 1917. *Deutsche med. Wochenschr. No. 3. S. 87. 1918.*

Ein reiner Fall obiger Erkrankung. Die sonstige Untersuchung ergab nichts Krankhaftes, keine Lymphdrüsenschwellungen, keine Milzvergrösserung. 49jähr. unverheiratete Patientin. Die Erkrankung begann im Dezember 1914 ganz plötzlich angeblich nach einem heftigen Schreck mit Schwellung der Lider (Tränendrüsen). F. sah die Patientin zuerst im August 1917, wo deutliche Vergrösse-

rung beider Tränendrüsen, geringe Schwellung der Parotis, der Submaxillar- und Sublingualisspeicheldrüsen beiderseits bestand, links alles stärker als rechts. Nach Jodgebrauch Verschlimmerung des Zustandes. Die Blutuntersuchung ergab 4 Millionen rote, 3500 weisse Blutkörperchen, also Leukopenie. Verhältnis der Leukozyten zu den Lymphozyten normal. Tuberkulinprobe nach Ponndorf negativ. Nach Arsen innerlich deutliche Abnahme der Tränendrüsen- sowie Speicheldrüsenschwellungen.

R. HOFFMANN.

21) **R. Fischl** (Prag). **Beiträge zur Kenntnis der Anginen im Kindesalter.** *Der prakt. Arzt. 12, 13—16. 1918.*

Die Tatsache, dass speziell chronich rezidivierende exsudative Anginen in besonderer Häufigkeit in Häusern vorkommen, in denen Stallungen untergebracht sind, was wohl durch Uebertragung der zahlreichen im Pferde- und Kuhmist vorhandenen Entzündungskeime durch Fliegen zu erklären ist, wurde immer wieder bestätigt gefunden. An der Infektiosität der Angina ist nicht zu zweifeln. Die Art und Schwere der Komplikationen ist in hohem Masse von der Art der Erreger abhängig. Bei stärkerer Beteiligung der Nase werden Einträufelungen von 0,25proz. Mentholvaseline sowie die Applikation von mit Kokain-Adrenalinlösung getränkten Tampons empfohlen, bei chronisch rezidivierenden exsudativen Anginen, falls die Stallätiologie in Frage kommt, Wohnungswechsel und wiederholter längerer Aufenthalt an der Ostseeküste.

SEIFERT.

22) **James B. Horgan. Primäre Pharynx- und Larynxtuberkulose bei einem 69jährigen Manne. (Primary tuberculosis of the pharynx and larynx in a male aged sixty-nine.)** *The Journal of Laryngology. Januar 1916.*

Es bestand Dysphagie und Heiserkeit, Hypertrophie und Rötung der rechten Tonsille, die eine Zerklüftung aufwies, Infiltration der Epiglottis und der Aryknorpel, Schwellung der rechtsseitigen Tonsillenlymphdrüse. Die Untersuchung der Lungen ergab keinerlei Anzeichen von Tuberkulose. Mikroskopische Untersuchung eines Stücks der Epiglottis und der rechten Tonsille ergab typische Tuberkulose. Enukleation der rechten Tonsille. Sehr schwere Dysphagie. Exitus nach 2 Wochen. Kein Sektionsbefund.

FINDER.

23) **O. Wagener. Zur Diagnose der Schlucklähmungen.** *Passow's Beiträge. Bd. 10. S. 230.*

Die Arbeit liefert einen weiteren Beitrag zu dem vom Verf. bereits 1911 (Verh. des Vereins deutscher Laryngologen) beschriebenen Befund von Schaumbildung in den Sinus piriformes bei Hypopharynxdivertikel. Während Wagener aber damals glaubte diesen Befund als ein objektiv wertvolles Symptom speziell für Pulsions- und Traktionsdivertikel des Hypopharynx verwenden zu dürfen, möchte er heute an Hand gemachter Beobachtungen seine früheren Schlussfolgerungen dahin erweitern, dass ausser bei Hypopharynxdivertikeln auch bei andern Erkrankungen, welche wir als Schlucklähmungen ansprechen müssen — nach Diphtherie, bei Bulbärparalyse, aber auch bei hochsitzenden Oesophaguskarzinomen —, sich Schaumbildung in den Sinus piriformes findet (Oppikofer ist an Hand zahlreicher Beobachtungen zum selben Resultat gekommen und hat

schon in der Versammlung der Schweizerischen ohrenärztl. Gesellschaft 1917 darüber berichtet, vgl. Korrespondenzbl. f. Schweizer Aerzte, Jahrg, 1917).

SCHLITTLER.

d I) Kehlkopf und Luftröhre.

24) **F. Massei. Die Behandlung der Aphonie und des hysterischen Mutismus mittels Aetherisation. (La cura dell' afonia e del mutismo isterico con la eterizzazione.)** *Arch. Ital. di Laringologia. S. 111. 1916.*

Verf. berichtet über zwei Fälle, in denen die Aethernarkose mit günstigem Erfolg angewandt wurde. Beidemale handelte es sich um Soldaten, in dem ersten Fall um eine Aphonie, im zweiten um hysterischen Mutismus mit gleichzeitiger hysterischer Taubheit. In letzterer verschwand zwar der Mutismus durch die Aethernarkose, die hysterische Taubheit jedoch blieb bestehen und war durch keinerlei Mittel zu beeinflussen. Die verbrauchte Aethermenge war nur eine geringe, in beiden Fällen etwa 60 ccm.

FINDER.

25) **Andrea Rossi Mercelli. Nochmals die Behandlung der Aphonie und des hysterischen Mutismus mittels Aetherisation. (Ancora sulla cura dell' afonia e del mutismo isterico con la eterizzazione).** *Arch. Ital. di Laringologia. S. 133. 1916.*

Verf. berichtet über 3 weitere in der Massei'schen Klinik erfolgreich mittels Aethernarkose behandelte Fälle bei Soldaten; es handelte sich um einen Fall von Aphonie, zwei von hysterischem Mutismus, entstanden nach Granateinschlag. Verf. versucht eine theoretische Erklärung der Aetherwirkung in diesen Fällen.

FINDER.

26) **Mouret. Die Diensttauglichkeit der Aphonischen zur Kriegszeit. (L'aptitude militaire des aphones en temps de guerre.)** *L'oto-rhino-laryngologie internat. S. 393. 1915.*

Verfasser unterscheidet:

1. Aphonie infolge Kehlkopfläsion (Verwundungen, Tumoren, spezifische Entzündungen, Tuberkulose, Typhus, Syphilis usw.).
2. Aphonie infolge einfacher Kongestion an den Stimmbändern.
3. Aphonie infolge Störungen in der Kehlkopfmuskulatur.

Letztere Klasse zerfällt in Aphonie a) infolge Rekurrensparalyse, b) infolge psychischer Hemmung und c) infolge funktioneller, absichtlicher oder unabsichtlicher Ueberanstrengung des Kehlkopfes.

Kranke der Gruppe 1 gehören in spezialärztliche Behandlung; diejenigen der Gruppe 2 verlangen absolute Stimmruhe, wenn es sich um akute Fälle handelt, während chronische Fälle ganz wohl dienstfähig sind, ausgenommmen, es handle sich um eine Prätuberkulose, wie sie gar nicht selten unter dieser Form auftritt.

Patienten von 3a sind auszumustern oder eventuell hilfsdiensttauglich zu erklären, jene von 3b gehören in Behandlung eines Neurologen. Sehr zahlreich sind die Kranken der letzen Unterabteilung, und kein Arzt kann sich wohl zuerst

des starken Eindruckes entziehen, den subjektive Beschwerden sowohl wie objektiver Befund auf ihn machen. Sind die entzündlichen Erscheinungen das Primäre und die Ueberanstrengung (absichtliche?) das Sekundäre, oder verhält es sich umgekehrt, dies zu entscheiden ist schwierig, wenn nicht unmöglich. Jedenfalls dürften die Fälle von absichtlicher Misshandlung des Kehlkopfes weitaus den überwiegenden Teil dieser Kranken darstellen. Aus diesem Grunde und aus der Ueberlegung, dass auch Fälle, denen keine gewollte missbräuchliche Ueberanstrengung der Stimme zugrunde liegt, trotz ihrer Stimmstörung Dienst machen können, ist Verfasser dagegen, dass solche Leute in Spezialschulen eingereiht und dem Dienste entzogen werden. SCHLITTLER.

27) **Onodi. Ergebnisse der Abteilung für Hör-Sprach-Stimmstörungen und Tracheotomierte vom Kriegsschauplatze, mit einem rhino-laryngologischen Anhang.** *Monatsschr. f. Otol. Jahrg. 52. H. 1/2. S. 85.*

Die Abteilung hat bis jetzt 1078 Kranke aufgenommen, von denen 763 wieder dienstfähig wurden, 107 in andere Spitäler transferiert und 8 gestorben sind, während der Rest noch in Beobachtung steht.

In dem ersten Teil der Arbeit gibt Verf. an Hand zahlreicher instruktiver Bilder einen kurzen geschichtlichen Ueberblick über den von den verschiedenen Autoren wie Czermak, Stoerk, Gussenbauer, Hueter, Labbé und Cadier, Wolff, Kraus, Michael und Péan, Hochenegg, Perier und Gluck konstruierten künstlichen Kehlkopf. Aehnlich dem künstlichen Sprechapparat von Gluck hat Onodi eine Vorrichtung konstruieren lassen, welche der Patient bequem bei sich tragen kann, und bei der die zum Sprechen nötige Luft durch einen mittels Akkumulatoren getriebenen Elektromotor in ein Reservoir gepresst wird, um von dort durch ein Gummirohr, in welches die Zunge einer g-Pfeife eingebaut und in Schwingungen versetzt wird, in den Artikulationsraum übergeführt zu werden.

Häufig tritt ganz spontan an die Stelle der normalen Stimmfunktion die Rachenstimme und Rachensprache, jedoch scheint dies sehr individuell zu sein. Interessant ist auch der natürliche Ersatz der Glottis durch eine akzessorische Stimmritze, gebildet durch Narbenstränge.

Im zweiten „Phonetische Beobachtungen beim Sprechen ohne Kehlkopf“ überschriebenen Teil schildert Onodi, wie solche Kranke bestrebt sind, die zur Lautbildung unerlässlichen Bedingungen sich zu schaffen. Als vikariierender Ersatz der Lungen (Blasebalg) tritt ein Hohlraum (Windkessel) an die Stelle des früheren Kehlkopfes ein. Dieser füllt sich bei geeigneten Zungenbewegungen mit Luft an, und aus ihm tritt dann die Luft durch die in der Rachen- oder Mundhöhle aufgestellte Enge und durch das Oeffnen dieses in der Rachen- bzw. Mundhöhle gebildeten Verschlusses entsteht ein der Flüsterstimme ähnliches Geräusch.

Hinsichtlich der Stimmstörungen — III. Teil — steht Onodi auf Grund seiner zahlreichen Beobachtungen auf dem von Nonne, Curschmann, Bonhoeffer, Saenger, Jendrassik, Frey, Imhofer, Nadoleczny, Amersbach u. a. eingenommenen Standpunkt, dass organische Veränderungen

sozusagen immer auszuschliessen sind und Symptome, Verlauf und Reihenfolge für einen psychogenen, hysterischen Ursprung sprechen. Unter Aphonia psychica finden eingehende Würdigung die mannigfaltigen Paresen der stimmbildenden Muskeln, die Taschenbandsprecher, die Kombination von Stimmbandstörungen mit Spasmen im weiteren Gebiet der Sprach- und Atemmuskulatur (Chorea laryngis). Was die Therapie der funktionellen hysterischen Aphonie anbetrifft, so schliesst Verf. sich Imhofer's Aeusserung an, dass wir über kein sicher wirkendes Verfahren verfügen. Am meisten hat sich ihm bewährt die Anwendung des faradischen Stromes, völlig refraktär verhielt sich nur ein ganz kleiner Teil aller Fälle (total 403).

Von hysterischer Stummheit und Taubstummheit konnte Verf. 36 Fälle beobachten, auch hier liessen sich Erfolge erreichen mittels des faradischen Stromes und der Verfahren nach Kaufmann und Muck.

Von totalen Stimmbandlähmungen infolge direkter oder indirekter Verletzung des Rekurrens bzw. des Vagus beobachtete Onodi 23 Fälle und empfiehlt er zur Behandlung den Apparat nach Flatau.

Von Kehlkopfverletzungen — IV. Teil —, welche nicht zur Tracheotomie führten, sah Verf. 16 Schussverletzungen, die Hälfte heilte ohne nennenswerte Störung der Kehlkopffunktion, bei den anderen entstand Narbenbildung am Kehldeckel, den falschen oder wahren Stimmbändern mit mehr oder weniger ausgesprochener Funktionseinbusse.

Unter V. „Tracheotomierte" berichtet Dr. A. Onodi über 80 Patienten (43 Schussverletzungen, das übrige Fälle von Typhus, Lues, Krebs, Rhinosklerom). Es wurde in 46 Fällen die Laryngofissur vorgenommen. Das Décanulement erfolgte frühestens nach 19 und 25 Monaten. Die zahlreichen Fälle von Kehlkopfstenosen wurden behandelt durch Einlegen von Schrötter'schen Bougies, Brüggemann u. Thost'schen Bolzen. Der Verschluss des Tracheostomas erfolgte mittels eines Hautlappens vom Halse nach 2 und mehr bis zu 22 Monaten. Spezielle Erwähnung finden noch 6 Fälle von Larynxkarzinom, wovon 2 radikal operiert mit totaler Resektion, 1 Fall von primärem Bronchialkarzinom, 1 syphylitische Stenose des linken Hauptbronchus und 1 Rhinosklerom ebenfalls mit Verengerung des einen Hauptbronchus.

VI. Sprachstörungen. Es wurden in 4 Unterrichtsräumen behandelt Taube, Taubstumme, Stumme, Stimmlose, Flüsterer und Stotterer. Nach 3 Monaten wurden nur solche Kranke weiter unterrichtet, bei welchen Verlängerung des Unterrichtes Heilung in Aussicht stellte. Die Erfolge sind im allgemeinen als mittelmässige bis gute zu bezeichnen.

Unter VII. „Ueber die mit Kriegsneurosen verbundenen Sprachstörungen" befasst sich Dr. A. Onodi nochmals in ausführlicher Weise mit Stummheit und Stottern. Er nimmt namentlich gegenüber Sarbó Stellung, der bekanntlich glaubt diese Erscheinungen auf mikrostrukturelle Veränderungen im Gehirn bzw. verlängerten Mark zurückführen zu müssen. Es spricht gegen diese Auffassung namentlich die Erfahrung, dass die meisten Fälle von Taubstummheit und Stottern, welche nach Granatexplosionen entstanden sind, auf suggestive oder allgemeine neurologische Behandlung meistens schnell oder sogar plötzlich heilen,

was nicht wohl denkbar wäre, wenn diesen Störungen somatische Veränderungen zugrunde liegen würden. Ferner hat O. beobachtet, dass öfters Fälle von infolge Granatwirkungen entstandenen Sprachstörnngen, welche unter Umständen monatelang jeglicher Behandlung getrotzt hatten, plötzlich infolge einer anderen intensiven psychischen Einwirkung behoben wurden. SCHLITTLER.

28) **Coudray** und **Guisez. Die Tracheozele. (La trachéocèle.)** *La Presse méd. 8. Juni 1918.*

Verff. haben einen Fall beobachtet, in dem unmittelbar nach Krepieren einer Granate schwersten Kalibers in unmittelbarer Nähe, ein lufthaltiger Tumor am Halse auftrat. Pat. hatte bei dem Vorfall nicht das Bewusstsein verloren, die Atmung war erschwert, bei jeder Ausatmung schwoll der Hals mehr an; er expektorierte einen blutig gefärbten Schleim. Eine äussere Wunde war nicht vorhanden. Nach 8 Tagen waren Schmerzen und Dysphagie verschwunden. Etwa 4 Wochen später wurde er nach Paris geschickt, wo die Diagnose auf Ruptur von 3 Trachealringen mit Emphysem der Weichteile des Halses gestellt wurde. Verff. nahmen — etwa $1^1/_2$ Jahre nach Entstehung des Leidens — folgenden Befund auf: Im Ruhezustand und bei gewöhnlicher Atmung ist der Umfang der unteren Halspartie etwas vermehrt, besonders auf der rechten Seite. Betastet man mit den Fingern die Trachea auf der rechten Seite, so fühlt man nicht die normale Resistenz, sondern der Finger dringt tief ein; es entsteht dabei Dyspnoe. Bei der geringsten Anstrengung, d. h. schon bei der Stimmbildung, dehnt sich die untere Partie des Halses blasenförmig aus. Bei der direkten Laryngoskopie sieht man unterhalb des rechten Stimmbandes eine subglottische rote Masse, die synchrone Bewegungen mit den Herzpulsationen macht. Diese Masse ist von der rechten lateralen Trachealwand nicht abzutrennen. Bei der tracheoskopischen Untersuchung erscheint die Trachea, sobald man die Glottis passiert hat, eingenommen von einer glatten, roten Masse, ähnlich einer Fischblase, die von der rechten Trachealwand nicht zu trennen ist. Sie zeigt mitgeteilte Bewegungeu von der Karotis, ist sehr weich, mit dem Tubus eindrückbar, nimmt eine Länge von 6 cm ein, erstreckt sich vom ersten Trachealring über 4—5 Ringe. Bei der Ruhe wölbt sich diese Hernie nach innen vor, bei Anstrengung nach aussen. Verff. nehmen an, dass es sich um Ruptur von 4—5 Trachealringen mit Bildung eiuer fibrösen Hernie handelt.

FINDER.

29) **E. Schmiegelow. Beitrag zur Pathologie der Bronchialdrüsentuberkulose. (Contribution to the pathology of the tuberculosis of the bronchial glands.)** *Acta Oto-Laryngologica. Vol. 1. H. 1.*

Verf. bespricht an der Hand der Literatur und auf Grund eigener Beobachtungen die Pathologie der Bronchialdrüsentuberkulose. Er bespricht ausführlich einige im Reichshospital beobachtete Sektionsfälle und wendet besondere Aufmerksamkeit den Fällen zu, in welchen infolge von Druck der Drüsentumoren auf den unteren Teil der Trachea und der Bronchien Atemnot entstand. Er hat in der Literatur seit 1900 20 solche Fälle aufgefunden, die er tabellarisch zusammenstellt; von diesen überlebten nur 5 den Erstickungsanfall.

Die eigenen Beobachtungen, über die Verf. genauer berichtet, sind folgende:

I. Fall von Aetzstriktur des Oesophagus. Stenose der Trachea. Hypertrophie der Bronchialdrüsen. Tracheotomie. Direkte Tracheoskopie. Heilung.

II. Perforation käsiger Bronchialdrüsen in den rechten Bronchus. Exitus.

III. 18jähr. Mädchen wird wegen Atembeschwerden — angeblich Kehlkopfstenose — dem Hospital überwiesen. Untersuchung ergibt, dass es sich um eine Stenosierung des rechten Bronchus handelt, und zwar wird mittels direkter Bronchoskopie festgestellt, dass die Verlegung bedingt ist durch eine grosse zerfallende Drüse, welche in den rechten Bronchus perforiert, den sie zum grossen Teil durch Druck von aussen verlegt. Mittels der direkten Bronchoskopie ist es in der Folge möglich, durch Zange und Aspiration erhebliche Quantitäten von käsigen Massen zu entfernen, die von der Drüse in den Bronchus abgesondert wurden. Mikroskopische Untersuchung ergibt die tuberkulöse Natur der Massen. Pat. ist von ihren Atembeschwerden befreit, erkrankt dann aber an Knochentuberkulose, wegen deren sie chirurgisch behandelt wird.

Verf. betont die grosse Bedeutung, die der direkten Tracheobronchoskopie in diesen Fällen zukommt, nicht nur in diagnostischer, sondern auch in therapeutischer Hinsicht. Mittels derselben war es nicht nur möglich, den Sitz der Obstruktion zu lokalisieren, sondern auch die verkästen Drüsenmassen allmählich zu entfernen. Verf. hat nur eine analoge Beobachtung bei Mann (Lehrbuch der Tracheobronchoskopie) gefunden.

Zum Schluss führt Verf. noch einen Fall eigener Beobachtung, betreffend ein 8 Monate altes Kind, an, in dem es sich um Erstickung infolge Kompression der Trachea durch eine nichttuberkulöse Bronchialdrüse handelte.

FINDER.

30) **Chavelier Jackson. Endotheliom des rechten Bronchus durch perorale Bronchoskopie entfernt. (Endothelioma of the right bronchus removed by peroral bronchoscopy.)** *Amer. Journal of med. sciences. März 1917.*

35jähr. Mann, klagt über Kompressionsgefühl in der rechten Brustseite. Verschiedentlich trat Hämoptyse auf. Er hat wegen angeblicher Tuberkulose zwei Jahre in einer Lungenheilanstalt zugebracht; es sind jedoch niemals Bazillen im Sputum gefunden worden. Röntgenuntersuchung ergab Verdichtung des rechten Unterlappens, kontinuierlich übergehend in den Leberschatten. Physikalische Untersuchung ergab Obstruktion des rechten Hauptbronchus. Durch Exklusionsschlüsse wurde die Diagnose gestellt auf gestielte Intrabronchialgeschwulst. Bronchoskopie zeigte einen leicht knotigen Tumor von glatter Oberfläche, der das Lumen des rechten Hauptbronchus fast ausfüllte und der rechten Wand desselben aufsass, gerade über dem Abgang des Mittellappenbronchus. Der Tumor wurde mit schneidender Zange entfernt und Pat. befand sich zur Zeit der Publikation — 9 Monate nach dem Eingriff — völlig wohl. Mikroskopische Untersuchung ergab, dass es sich um ein Endotheliom mit Anzeichen von Malignität handelt. Verf. empfiehlt bronchoskopische Untersuchung für alle Fälle von „einseitigem Asthma", Bronchialverlegung und für die Fälle, die für tuberkulös angesehen werden, ohne

dass wiederholte Untersuchung Vorhandensein von Bazillen ergibt. Die endobronchiale Entfernung eines endobronchialen Tumors ist gerechtfertigt, wenn dieser klein, umschrieben und nicht ulzeriert ist. Es ist dies der erste bisher veröffentlichte Fall eines endoskopisch entfernten Bronchialendothelioms und der zweite von bronchoskopischer Entfernung eines malignen Bronchialtumors überhaupt.

FINDER.

31) **Israel Stromberg. Beitrag zum Studium der Behandlung der Lungentuberkulose mittels intratrachealer Injektionen von Gomenolöl. (Contribution à l'étude du traitement de la tuberculose pulmonaire par les injections intratrachéales d'huile goménolée.)** *Diss. Bordeaux 1916.*

Versuche, Lungenaffektionen direkt zu behandeln mittels Einatmung von Gasen oder Einspritzung von Flüssigkeiten, sind nicht neu, und es wurde namentlich das letztere auf verschiedene Weise geübt — nasopharyngeale Methode von Marangos 1905 — bukkopharyngeale Methode von Mendel 1898 — intratracheale Methode von Beetrag, Dor, Garell u. a. — intratracheale direkte Methode von Délor 1901.

Verf. hält die intratracheale Einspritzung für das weitaus sicherste und schonendste Verfahren und benutzt dazu eine 10 ccm fassende Spritze, die ausführlich beschrieben und auch im Bilde dargestellt wird (bei uns allgemein bekannt als Brünings'sche Spritze).

Als Medikament wurde ausschliesslich Gomenol benutzt (ätherisches Oel von Melaleuca viridiflora, in Deutschland hergestellt bei Schimmel & Co. in Miltitz bei Leipzig), und zwar in einer Konzentration von 5—10—20 g auf 100 ccm sterilisiertes Olivenöl, 2—3 mal wöchentlich eine Injektion von 3 ccm. Als direkte Wirkungen der Einspritzungen hebt Verf. hervor eine bedeutende Verminderung der Expektoration und damit auch des Hustens, Schwinden des Fötors und Hebung des Allgemeinbefindens.

SCHLITTLER.

d II) Stimme und Sprache.

32) **Hermann Gutzmann** (Berlin). **Ueber die Grundlagen der Behandlung von Stimmstörungen mit harmonischer Vibration.** *Arch. f. Lar. u. Rhin. Bd. 31. H. 3. S. 389.*

Unter „Vibrationen" versteht G. die Massenschwingungen von festen Körpern und ihre Stosseinwirkung auf unseren Körper, auf unseren Tastsinn. Eine „harmonische Vibration" ist diejenige, bei welcher die Vibrationsstösse zu der Zahl des Stimmtones, der gleichzeitig mit ihr hervorgebracht wird, in einem ganzzahligen Verhältnis stehen. Wir empfinden die Schwingungen mit dem gesamten „Getast" als mehr oder weniger rasche Folgen von periodischen Erschütterungen. Die Grenzen der Vibrationsempfindung durch das Getast sind enger als die durch das Gehör. Bei über 1000 (meist schon bei 600) empfinden wir keine Stossfolge mehr, sondern eine kontinuierliche Berührung.

Wie der Arzt durch die Tastempfindung der Vibration des Brustkorbes bei der Feststellung des Pektoralfremitus tastend das vom Patienten gesprochene Wort wertet, so wertet der Taubstumme einen Ton durch die vom Ton erzeugte Vibra-

tion tastend aus. Dabei fasst der Taubstumme durch sein Getast alle 3 Akzente der Sprache auf: den musikalischen Akzent in der verschiedenen Häufigkeit der Vibrationsstösse, den dynamischen Akzent in der verschiedenen Stärke der Vibrationen und den zeitlichen Akzent, der von ihm an der Länge der einzelnen Vibrationsfolgen in den Silben beim Sprechen erkannt wird.

G. hat nun in einer Reihe von Versuchen festgestellt, dass ein ganzer Ton Vibrationsunterschied (der schwingenden Stimmgabeln) vom tastenden Finger festgestellt werden kann. Er lässt die Frage offen, ob für die Vibrationsempfindungen eine spezifische Qualität der Sinnesempfindungen anzunehmen sei und untersucht die Bedeutung dieser Vibrationsgefühle für die Stimmbildung Taubstummer und Schwerhöriger. Der Hauptfehler der Stimmbildung dieser Personen liegt nicht in der Artikulation, sondern vorwiegend in ihrer Stimmanwendung. Die hässliche Taubstummenstimme zu vermeiden, gelingt am einfachten durch bewusste Einübung der gewissen Tonhöhen und Tonstärken entsprechenden Anspannungen und Anblasestärken des Stimmorgans. Aus Versuchen von Hensen, Klünder u. a. geht hervor, dass die Spannungs- und Gelenkempfindungen unseres Stimmwerkzeuges ausserordentlich fein sind, dass aber andererseits auch nur die Wechselwirkung zwischen Ohr und Stimmwerkzeug, nicht unsere Muskelsinnkontrolle die bedeutend feinere Einstellung der Stimme hervorruft, die wir zum Treffen und Festhalten der Töne nötig haben. Bei Schwerhörigen und Tauben kann von dieser Wechselwirkung keine Rede sein und deshalb wird bei Sängern, wenn sie ertauben, derGesang bald unmelodisch. Ist nun bei Schwerhörigen noch Tongehör vorhanden, so können durch Uebungen im Nachsingen der Töne Tonhöhe und Tonstärke besser unterschieden werden — die klanglose, matte Stimme hört sich wieder besser an. Vom tauben Menschen muss Tonhöhe und Tonstärke durch das Vibrationsgefühl am sprechenden Kehlkopf kontrolliert werden, zunächst mit den Fingerspitzen, deren Vibrationsempfindung sehr fein ist. Es wird das Vorbild zur Aufnahme der Vibration durch die Verhältnisse des Kehlkopfes des Ertaubten bestimmt werden müssen — also Kinder müssten als Vorbild ein hörendes Kind haben, jedenfalls eher eine Lehrerin als einen Lehrer. Die Uebungen müssen schon im vorschulpflichtigen Alter begonnen werden.

Was nun die Reproduktionsfähigkeit der perzipierten Vibration anbetrifft, so lässt sich durch den praktischen Versuch sehr leicht nachweisen, dass die reproduzierte Stimme der taubstummen Kinder dem Vorbilde sehr ähnlich wird, wenn dem taubstummen von einem hörenden Kinde Vokale sehr anhaltend vorgesprochen werden, indem das taubstumme Kind die beiden Vibrationen — nämlich am eignen und am fremden Kehlkopf — taktil kontrolliert. Von den Taubstummen wird Tonhöhe und Tonstärke zumeist übertrieben.. Durch das Ertasten der Stimmvibration am Kehlkopf des gleichaltrigen Hörenden und den Vergleich der im eignen Stimmorganismus produzierten Vibration vermag das taubstumme Kind seine eigne Stimmhöhe und -stärke dauernd ähnlich zu regulieren, wie das hörende Kind durch das Gehör. Die Erziehung zur Vibrationskontrolle muss aber sehr früh beginnen.

Die für uns hier in Frage kommenden tastbaren periodischen Schwingungen fester Körper (Kopf und Hals des Sprechenden) werden durch die Stimme ausgelöst, ähnlich wie die Vibrationen der festen Wände von Hohlräumen, in deren

Innerem „primäre“ Luftschwingungen erzeugt werden. Im Gegensatz zu dieser werden jene Vibrationen als „sekundäre“ bezeichnet. Für die uns interessierenden primären Vibrationen gilt folgendes: 1. Die durch gesungene Vokabe an Kopf und Hals auftretenden Vibrationen sind verschieden leicht bezw. schwer tast- und nachweisbar, und zwar a) veranlassen die verschiedenen Vokale verschieden tastbare Vibration, b) ist die Tastbarkeit der Vibration bei den einzelnen Individuen verschieden; 2. Am Hirn- und Gesichtsschädel sind Stellen stärkerer und schwächerer Vibrationen bei gleichartiger Tonquelle zu unterscheiden.

Die Bedeutung der harmonischen Vibration tritt sehr auffallend in die Erscheinung bei dem Studium des Summens und des Fluges der Insekten. Durch seitliche Stigmen (deren Bau auffallend dem des Kehlkopfes ähnelt) erzeugen die Insekten einen Ton, welcher an ihrem Chitinpanzer einen überaus kräftigen Stimmfremitus erzeugt. Dieser Stimmfremitus steht nun mit der Zahl der Flugbewegungen des Insektes in einem harmonischen Verhältnis (meist 2 : 1). Die Flügel werden durch ihre Muskulatur eingestellt, die Flugbewegung aber ausgelöst durch die Stigmentöne, welche die Flügel erschüttern; dies wird begünstigt durch die feste körperliche Verbindung des Stigmentones und der Flügelbewegung ohne dass erst der Ton durch die Luft zum bewegten Flügel zu gelangen braucht — denn das würde eine ausserordentliche Abschwächung des Tons bedeuten und die Bewegung unmöglich machen. Die meisten Insekten fliegen, wie aus dem Gesagten hervorgeht, mit Stimme, aber es ist schmerzlich für den naturforschenden Aestheten zu erkennen, dass es gerade den Insekten vorbehalten ist auf „Flügeln des Gesanges“ durchs Leben zu wandeln. Dieser Schmerz wird noch durch die weitere Erkenntnis erhöht, dass unter den Insekten wiederum gerade der anmutige Schmetterling und die liebliche Libelle, ohne Stimme fliegen, lediglich getragen von der brutalen Kraft ihrer Flugmuskulatur.

Bei der Ausdehnung der bisherigen Betrachtungen auf die menschliche Stimmerzeugung muss vor allem bedacht werden, dass wir unsere eigene Stimme anders hören als unsere Mitmenschen. Diese hören sie objektiv wie der Phonograph ausschliesslich durch Luftleitung. Wir selbst aber hören noch dazu die „endogenen Vibrationen“, welche von der Stimme an unserem Körper erzeugt werden. Diese Vibrationen kommen als „Gewohnheitsreize“ uns nicht zum Bewusstsein, sind aber ein wichtiger Bestandteil des Stimmbildes unserer eigenen Stimme für uns selbst.

Die für die Stimmbehandlung benötigten „ektogenen“ Vibrationen liefert zunächst die Stimmgabel. Wenn wir eine bestimmte Note singen wollen, treffen wir den Ton leichter, sobald wir eine schwingende Stimmgabel von entsprechender Tonhöhe in der Hand halten. Eine vollkommene Quelle „ektogener“ Vibrationen bietet die Gutzmann'sche Tonreihe von elektrisch betriebenen Stimmgabeln. Aber auch die Koenig'sche Stimmgabel mit Laufgewichten genügt für die Praxis des Laryngologen. Bei ihrer Anwendung treten „Vibrationsschwebungen“ auf — infolge kleiner Differenzen der Stimmvibration und der dem Körper zugeführten „ektogenen“ Vibrationen —, welche Gutzmann als die Grundlage der harmonischen Vibrationsbehandlung ansieht.

Das am meisten zur Erzeugung von Vibrationen benutzte Werkzeug ist der



Motor des Multostaten. Da er aber in der Sekunde nur höchstens 40 Touren macht, ist eine harmonisch-gleichzahlige Vibration nicht möglich. — Eine ausgezeichnete, stets bereite, kostenlose Quelle ektogener Vibrationen ist die Stimmvibration des behandelnden Arztes, wenn er die erforderliche Stimme gut vormachen kann. Die tastende Hand vermag die Vibrationen der ärztlichen Stimme leicht aufzunehmen. Besonders empfiehlt sich als Vibrationsinstrument das Harmonium, dessen Vibrationen durch das Getast (aufgelegte Hand, aufgestützter Ellenbogen) leicht wahrgenommen werden. In allen diesen Fällen gingen die Hilfsvibrationen von einem festen Körper direkt durch Berührung auf den anderen festen Körper, ohne wesentlichen Energieverbrauch, da sie nicht durch ein differentes Medium hindurch zu gehen brauchen. Es gibt aber noch einen zweiten Weg Vibrationen für die Stimmbildung nutzbar zu machen, ohne dass die Vibrationsquelle in direkter Berührung mit der zu behandelnden Person gebracht wird — nämlich die Tastung von Schwebungen, welche da entstehen, wo zwei Töne verschiedener Höhe und nahezu gleicher Schwingungszahl ertönen. Bei diesen „Vibrationsschwebungen" dient die Luft als Vermittlerin und ihre Intensität ist weit erheblicher als man gemeinhin anzunehmen geneigt ist. Diese Vibrationsschwebungen zwingen sogar ganz unmusikalische Menschen, ja völlig taube Personen in ihren Rhythmus hinein. Das Verständnis für diese Tatsache wird erleichtert, wenn man sich daran erinnert, wie ungern Sänger ohne Begleitung zu singen sich entschliessen, weil bei harmonischer Begleitung die Stimme sicherer, stärker und klangreicher ertönt. Für die Stimmbehandlung mit harmonischer Vibration stellt nun G. zwei Grundregeln auf:

1. Die Zahl der ektogenen Vibrationen muss entweder derjenigen der endogenen Vibrationen gleich sein oder einem harmonischen Unterton der letzteren entsprechen.

2. Ektogene Vibrationen von Obertönen des jeweiligen Stimmtones anzuwenden ist zwecklos.

In bezug auf die Stellen, an welche die ektogenen Vibrationen am besten an den Körper des Menschen heranzubringen sind, gilt die Tatsache, dass es bei festen Wänden leichter und in grösserer Ausdehnung ist, die durch die Wandungen eingeschlossene Luft zu erschüttern, obgleich hierbei die Schwingungen erst das Medium wechseln müssen. Führen wir dagegen einen schwingenden festen Körper an eine weiche Körperwand, so übertragen sich die Vibrationen durch Kontakt zwar deutlich, aber ihre Amplitude nimmt in der Wand schnell ab, so dass sie zu schwach sind, um auf die eingeschlossene schwingende Luft merklich zu wirken. Dieses ist der Fall bei den Weichteilen neben dem Kehlkopf. Will man trotzdem die Vibration zum Hals leiten, so tut man gut, in Form eines entsprechend geformten, auf den Hals gelegten Tannenholzbrettchens die Berührungsfläche zu vergrössern und die Resonnanz zu verbessern. Besser noch eignet sich für die Aufnahme der Hilfsvibration die Bauchwandung, deren Inhalt als tropfbar flüssige Masse angesehen werden kann und als solche einen guten Leiter darstellt, von welchem aus die Fortleitung auf Brust- und Artikulationsräume schnell und gleichmässig erfolgt. Hierbei wirkt therapeutisch noch der Umstand mit, dass bei nervösen, stimmgestörten Personen die Aufmerksamkeit

vom Stimmorgan abgelenkt und gleichzeitig der für Stimmbehandlung so wichtigen Abdominalatmung zugeführt wird. Die von aussen her durch kräftige Stimmgabeln und das Harmonium in der Körperwand erzeugten und weitergeleiteten Vibrationen sind gegenüber den endogen erzeugten zwar relativ schwach, aber sie macht sich aus physikalischen Gründen merklich geltend, wenn sie mit den im Körper erzeugten Luftschwingungen harmonisch mitschwingt. Noch stärker aber wird die Einwirkung, sowie sie in geringem Grade unharmonisch ist und dadurch stossende Schwebungen erzeugt, welche sich zuweilen als stossende Bewegungen des ganzen Kehlkopfes dokumentieren.

Die Methode, mit Hilfe des Phonographen und der Photographie die Vibrationen und Vibrationsschwebungen zu registrieren, bezeichnet G. als Phonophotographie und gibt von ihr einen kurzen, sehr lehrreichen Abriss. BRADT.

33) **A. Pöhler. Vom Stimmwechsel.** *Stimme. Bd. 12. H. 2. S. 32. Nov. 1917.*

P. bringt einige Erfahrungen des Gesanglehrers: die zuerst eintretende Schwierigkeit beim Hervorbringen gewohnter Tonhöhen infolge des Wachstums der Stimmlippen, die Unsicherheit der Intonierung, die Gefahr des Singens in der Fistel usw. und tritt für rechtzeitige Stimmruhe ein und nicht zu frühzeitiges Wiederanfangen nach dem Stimmwechsel. Er glaubt, die Tenorstimme entwickle sich langsamer als die Basstimme und weist eindringlich auf die falsche Verwendung von Mutanten hin in Chören, die Sänger brauchen. Er schlägt vor, nach bestimmtem Plan und festen Gesichtspunkten eine grosse Anzahl von Stimmen durch Arzt und Lehrer gemeinsam beobachten zu lassen und das Material wissenschaftlich zu bearbeiten, um sichere Anhaltspunkte und allgemein gültige Vorschriften für die Behandlung der Stimme in dem entsprechenden Alter zu gewinnen. Die Arbeit von Paulsen scheint ihm nicht bekannt. NADOLECZNY.

34) **Fritz Sanders. Luftbehandlung und Ton.** *Stimme. Bd. 12. H. 10. S. 217. Juli 1918.*

S. kritisiert die Angaben über Atemtechnik in den Gesangsschulen. Er betont u. a., dass man den Unterleib beim Einatmen nicht einziehen dürfe. Beim Ausatmen kann er durch Verharren in Einatmungsstellung die Luft zurückhalten (Stauen). Wird seine Spannung gelockert, so entweicht die Luft frei. Wird er nach oben gespannt, so treibt er die Luft unter verstärktem Druck aus, der durch Mitwirkung der Brustmuskeln seinen Höhepunkt erreicht. Wichtig ist dabei die eingeatmete Luftmenge. Das Verhältnis zwischen Luftdruck und Tonstärke bestimmt die „Konzentration" des Tones, je stärker der Ton bei gleichem Luftdruck desto konzentrierter. (Dieses sind nicht etwa experimentell geprüfte Sätze, sondern Anschauungen eines Gesangslehrers. Ref.) Hieraus werden Vorschriften für das Singen abgeleitet. Ferner sagt S. auf Grund von Tastuntersuchung: „Von zwei Tönen auf derselben Note ist der konzentrierte Ton immer mit höherem Kehlkopfstand verbunden als der hauchige." Im übrigen wird gegen die Registerbezeichnung: Brust-Kopfton polemisiert. S. will dafür Voll- und Teilton setzen, was natürlich nicht angeht, wegen des festgelegten Begriffes der Teiltöne. — Bei Atemübungen soll namentlich das Ausatmen geübt werden und die feinste Ab-

stufung des Druckes. Es sei bedauerlich, dass von zwanzig Tenören vielleicht einer das hohe c^2 der Faustkavatine nicht mit Fistelstimme singe. Unter Tonstütze versteht S. genügenden Luftdruck mit entsprechender Konzentration. Ausführungen über hell (offen) und dunkel (gedeckt) singen weisen auf den Unterschied zwischen normalem Vokalcharakter und Klangcharakter des veränderten Vokals hin. NADOLECZNY.

35) **Rudolf Schwartz. Stimmbildung in Theorie und Praxis.** *Stimme. Bd. 12. H. 11. S. 249. 1918.*

Es wird nochmals die Frage Tenor oder Bariton, Register und nach der Ursache des Knödelns behandelt (Ergebnisse der Autolaryngoskopie). Auf Grund eigener Erfahrungen und theoretischer Ableitungen werden Anweisungen für die Stimmbildung gegeben. NADOLECZNY.

36) **J. M. P. Steinhauer. Stimmversündigung.** *Stimme. Bd. 12. H. 11. S. 253. August 1918.*

St. wendet sich gegen die Aufführung grosser Oratorien an Schulen, die aus stimmhygienischen, pädagogischen und künstlerischen Gründen unzulässig sind, weil sie u. a. zu grosse Anforderungen an die Stimme junger Mädchen in zu kurzer Zeit stellen. (Er hätte hinzufügen können, dass 14—17jährige Mädchen vielfach noch nicht mutiert haben. Ref.) NADOLECZNY.

37) **Carl Meinhof. Der Wert der Phonetik für die allgemeine Sprachwissenschaft.** *Vox 1918. H. 1/2. S. 1.*

M. bespricht die unbegrenzte Zahl der Laute, ihre graphische Darstellung, das Verhältnis zur Schrift und zum Lautsystem besonders der Kolonialsprachen, deren Lautbildung, musikalische Tonlage, Akzent, ferner Lautverschiebungen, Assimilation, Dissimilation. NADOLECZNY.

38) **Der Gesangsunterricht.** Aus J. G. E. Stehler. 1872. *Stimme Bd. 12. H. 10. S. 225. Juli 1918.*

Diese Mitteilung sei deshalb hier erwähnt, weil sie schon im vorigen Jahrhundert ganz energisch auf die Notwendigkeit der Schonung der Kinderstimmen hinweist (Schulgesang und Geschrei). Schon damals wurden bei Gesangsschülern Erscheinungen von funktioneller Stimmschwäche (Detonieren nach unten usw.) nachgewiesen, ferner Vorschriften für richtiges stimmschonendes Singen gegeben und namentlich vor dem Singen während der Mutation gewarnt, die in der Regel bei Jünglingen im 18. bis 19., bei Mädchen im 16. Jahre beendet sei. Ein Beispiel für die Entwicklung einer schönen Basstimme aus einer vorzüglichen Sopran-Kinderstimme bei richtiger Behandlung und Schonung während des Stimmwechsels beschliesst die Mitteilung. NADOLECZNY.

39) **Wilhelm Heinitz. Experimentelle Musikpädagogik.** *Stimme. Bd. 12. H. 4. S. 86. Januar 1918.*

Die musikalische Anlageprüfung bedient sich gleicher und ähnlicher Proben wie die Intelligenzprüfung, sie will nicht künstlerische Funktion wissenschaftlich

messbar machen, sondern lehren, warum ein Schüler so oder so reagiert. Die Anlageprüfung soll sich erstrecken auf Physiologisches, einschliesslich der Funktion der Extremitäten, der Pfeiffertigkeit, Zungenfertigkeit, Atmung, Stimmlage; Physio-Psychologisches: Raumtastempfindungen, motorische Empfindungen; Psychologisches: Vorstellungstypus, Ermüdbarkeit, Reaktionszeiten, Auffassung, visuellen Aktionsradius, Gehör, Gedächtnis, Zeitsinn, Temperament, Aesthetik, freies Schaffen.

NADOLECZNY.

e) Oesophagus.

40) **Jung. Der symptomatische Spasmus des Oesophagus. (Le spasme symptomatique de l'oesophage.)** *Diss. Alger 1914. 74 Ss.*

Der erste Teil der Arbeit handelt von der Anatomie des Oesophagus und der Einteilung der Spasmen, wobei Verf. der Klassifikation von Enriquez und Durand folgt, obwohl er sich ihres fehlerhaften Einteilungsprinzipes bewusst ist. Von den seitens dieser Autoren aufgestellten 3 Kategorien — Spasmen bei Hysterie und Neurasthenie, reflektorische Spasmen und symptomatische Spasmen — finden dann im 2. Teile der Arbeit speziell die letztgenannten eingehende Würdigung.

Als ätiologische Momente für das Auftreten des symptomatischen Oesophagusspasmus werden genannt: 1. Intoxikationen mit Arsen, Atropin und Strychnin, 2. Autointoxikationen bei Tollwut, seltener bei Tabes und 3. infolge Kompression des Nervus pneumogastricus durch Aortenaneurysmen, veränderte Mediastinaldrüsen usw. und endlich 4. infolge von krankhaften Veränderungen am Oesophagus selbst (Fremdkörper, Ulcus simplex, Karzinom, verschiedene Formen der Oesophagitis, Tuberkulose und Syphilis, idiopathische Oesophagusdilatation) sowie am Magen- und Darmtraktus (Ulcus und Carcinoma ventriculi, Ulcus duodeni, aber auch Helminthiasis).

Der Charakter des symptomatischen Oesophagospasmus ist äusserst variabel, bald tritt er stürmisch und unvermittelt ein, bald entwickelt er sich langsam und ohne stärkere Beschwerden, bald ist er komplett, d. h. die Stenose so hochgradig, dass nicht einmal mehr Flüssiges passieren kann, bald inkomplett, ferner kann er nur intermittierend, aber auch anhaltend sein.

Der Sitz ist entsprechend dem anatomischen Bau des Oesophagus am häufigsten an der Kardia oder am Oesophagusmund, seltener an den übrigen Stellen der Speiseröhre.

Die Prognose richtet sich nach der Affektion, welche dem Spasmus zugrunde liegt. Häufig handelt es sich aber um ein ernstes Symptom und immer verdient ein Anfall von Oesophagospasmus unsere volle Aufmerksamkeit. Handelt es sich um einen reinen Spasmus, um eine organische Stenose und mit welchem Sitz, sind die ersten Fragen, welche wir uns vorlegen müssen. Palpation und Auskultation lassen oft völlig im Stich, die Radioskopie gibt häufig erst wertvollen Aufschluss, aber am raschesten und sichersten führt uns, seltenere Fälle ausgenommen, doch die Oesophagoskopie zum gewünschten Ziel, es sollte letzteres Verfahren in Frankreich unbedingt noch häufiger geübt werden als bisher.

SCHLITTLER.

41) **E. G. L. Goffe. Perforation des Aortenbogens durch eine im Oesophagus eingekeilte Sicherheitsnadel. (Perforation of the arch of the aorta by a safety-pin impacted in the oesophagus.)** *Brit. Journ. of Children's diseases. Februar 1915.*

Es handelte sich um ein 10 Monate altes Kind, das als scharlachkrank in das Hospital aufgenommen wurde. Am nächsten Tage erbrach das Kind, nachdem es eben Milch zu sich genommen hatte, eine grosse Menge Blut und starb. Sektion ergab, dass im Oesophagus eine Sicherheitsnadel steckte, welche die Hinterwand der Aorta dicht unter dem Abgang der linken A. subclavia perforiert hatte. Nachträgliche Nachforschungen machten es wahrscheinlich, dass die Nadel etwa 3 Wochen vor dem Tode verschluckt worden war.

FINDER.

II. Kritiken und Gesellschaftsberichte.

a) Niederländische Gesellschaft für Hals-, Nasen- und Ohrenheilkunde zu Amsterdam.

27. Sitzung vom 24. und 25. November 1917.

Vorstandsmitglieder für das Jahr 1918 sind: Zwaardemaker, Vorsitzender; Sikkel, Vize-Vorsitzender; Quix, Schriftführer (Utrecht); Burger, Bibliothekar; van Iterson, 2. Schriftführer; Braat, Schatzmeister; Schilperoort.

C. R. J. Versteegh: Abweichungen nach Meningitis cerebrospinalis epidemica.

F. H. Quix (Utrecht): Stauungslabyrinth.

C. E. Benjamins und G. F. Rochat (Utrecht): Die entfernten Folgen der Dakryozystostomie nach West.

Von 33 operierten Patienten waren nach einem Jahr und länger 19 gut, 6 viel gebessert, 2 etwas besser, 6 schlecht. Alle Fälle waren ohne diese Operation unheilbar erklärt. Von grosser Bedeutung ist der Zustand der Kanalikuli. Von den 19 geheilten Patienten hatte nur einer einen geschlitzten Kanalikulus; hingegen hatten die 8 nur gebesserten alle nicht normale Kanalikuli. Von den 6 nicht gebesserten entzogen 3 sich der Behandlung, einer hatte, wie sich später herausstellte, Tuberkulose; 2 hatten Tränenträufeln, trotz für Sonde und Anel'scher Spritze durchgängigen Kanals. Bei diesen bestand ein Defekt im Druck- und Saugmechanismus. Solchen Fällen ist durch die Operation nicht zu helfen. Alle 11 Fälle mit ektatischem Sack sind geheilt.

Diskussion: Struycken.

A. de Kleyn: Das familiäre Vorkommen von Krebs.

Vortr. zeigt einen Stammbaum von einer Familie, die stark vom Krebs heimgesucht wurde, fast alle Mitglieder, welche in höherem Alter starben, hatten Krebs.

Diskussion: Benjamins.

H. J. L. Struycken: Registration des Nystagmus.

Mittels drei sehr feiner Häkchen wird ein blank poliertes Knöpfchen am Limbus corneae durch einfaches Andrücken befestigt. Es können dann kinographische Aufnahmen gemacht werden. (Ausführlicher in Nederl. Tijdschr. v. Geneesk., 1918, I, Nr. 9, beschrieben.)

Diskussion: Burger hat Bedenken gegen jegliche, wenn auch geringe Verwendung der Häkchen zu Untersuchungszwecken und möchte die Methode nur im Tierexperiment verwerten.

F. H. Quix: Die Gehörorgane eines staubstummen Knaben.

Die mikroskopische Untersuchung zeigte, dass es einen Fall von angeborener Taubstummheit betraf. Nur die Schnecke war betroffen. In einem Ohr bestand eine Erweiterung des Ductus cochlearis, im anderen nicht. Nur bei taubstummen Tieren wurde Entartung der Stria vascularis gefunden; Fortfall der Sinneszellen von Corti, Entartung der peripheren Fasern des N. cochlearis, der Ganglienzellen und des Ganglion spirale, und schwächere Entartung der zentralen Fasern des N. cochlearis. Vortr. gibt näher an, wie alle Veränderungen erklärt werden, wenn man die primäre Ursache in der Stria vascularis sucht, während bei Annahme einer zerebralen Ursache dieses nicht der Fall ist. Wenn auch in der Tat Abweichungen im Kochlearissystem gefunden werden, dann kann dieses erklärt werden durch Inaktivitätsatrophie. Im vorliegenden Fall konnte der Befund am Hirn noch nicht mitgeteilt werden.

Diskussion: Brat fragt, ob die Erweiterung des Ductus cochlearis und die Atrophie der Stria vascularis der Quix'schen Auffassung der Stria als Sekretionsorgan der Endolymphe nicht widerspricht?

Burger sah in einigen der demonstrierten Präparate Niederschläge der von Quix beschriebenen Art bei Labyrintheiterung. Haben die Niederschläge also wohl die Bedeutung, welche Quix ihnen gibt?

Dann ist er der Meinung, dass das Erhaltensein von Sinneszellen im Corti-schen Organ und der geringe Unterschied der Entartung dort und im Ganglion spirale die Striatheorie nicht so stützt wie die Befunde an Tanzmäusen (van Lennep) und durch Quix früher gezeigte Präparate.

de Kleyn teilt mit, dass im pharmakologischen Institut drei taube Katzen untersucht wurden. Alle verstibulären Reflexe waren unverändert.

Quix antwortet Brat, dass bei Erkrankung der Stria sowohl Hyper- als Hyposekretion vorkommen kann. Burger entgegnet er, dass die Gehörorgane bei Taubstummen eben auch kranke Organe sind; Zellen und Nervenfasern sind zugrunde gegangen und Eiweiss konnte also freikommen. Die Stria vascularis, das Corti'sche Organ brauchen nicht überall vernichtet zu sein.

F. H. Quix (Utrecht): Die Unvollständigkeit der Operation von Geschwülsten am Nervus acusticus bei der Methode der Chirurgen.

H. de Groot (den Haag): Chondroma laryngis.

Ausführliche Mitteilung eines Falles. Es war ein Chondrom der Cartilago arytaenoidea, das fünfte in der Literatur beschriebene. Durch die Grösse des



Tumors ist der Fall jedoch ein Unikum. Entfernung nach Thyreotomie unter Lokalanästhesie mit gutem Erfolg. Die Diagnose war vor der Operation: Larynxzyste. Die Röntgenaufnahme zeigte den Tumor mit starkem Schatten, wodurch die Differenzierung gegenüber Laryngozele möglich ist.

H. Burger (Amsterdam): Osteophlebitis-Pyämie.

Mitteilung von 4 geheilten Fällen, anklingend an das Körner'sche Bild: Auftreten bei jugendlichen Personen; bei akuter Mittelohreiterung; pyämisches Fieber ohne Lungenmetastasen; ziemlich günstige Prognose. In 2 Fällen schien Behandlung mit Autovakzin (Streptokokken) ein günstiges Resultat zu geben. Im 3. Fall trat die Besserung ein gerade am Tage, als das Vakzin zum ersten Male gegeben werden sollte. van Gilse.

---

b) American Laryngological, Rhinological and Otological Society.

Tagung in Chicago am 15. u. 16. Juni 1915.

Clyde Lynch: Technik der Schwebelaryngoskopie mit Projektionsbildern und neuen Instrumenten.

L. demonstriert seine Modifikation des Killian'schen Apparates zur Schwebelaryngoskopie.

Wolff Freudenthal berichtet über zwei Fälle, welche die Nützlichkeit der Schwebelaryngoskopie illustrieren. In dem einen Fall handelte es sich um die Amputation der Epiglottis in einem Fall von vorgeschrittener Tuberkulose mit extremster Dysphagie; in dem anderen handelte es sich um eine Fischgräte im Larynxeingang.

William B. Chamberlain berichtet über einige Fälle von Fremdkörperentfernung bei Kindern mittels Schwebelaryngoskopie; das jüngste dieser Kinder war 2 Wochen alt. Es wurde mittels Schwebelaryngoskopie eine grosse Nadel aus dem Hypopharynx entfernt.

Lynch bespricht noch die Frage der Anästhesie. Er bevorzugt Aethernarkose; in einem Fall hat er Rektalnarkose angewandt, die sich dabei vorzüglich bewährte. Bei Patienten, die keine Angst haben, arbeitet er mii Kokainanästhesie.

Gibb Wishart: Die Tonsillenoperation; eine Rundfrage über die in einer Reihe von Fällen erzielten Resultate.

Die Rundfrage bezog sich auf 28 Fälle von Tonsillenenukleation in der Privatpraxis und 17 Fälle aus der Hospitalpraxis. Von den Ergebnissen der Umfrage sei hervorgehoben, dass nicht nur die Symptome, wegen deren die Operation unternommen wurde (Tonsillitis, häufige Erkältungen, Halsdrüsenschwellung, Stimmstörungen, Halsschmerzen, Ohraffektionen, rheumatische Erkrankungen usw.) gebessert wurden, sondern dass in 19 Fällen eine Besserung des allgemeinen Gesundheitszustandes eintrat. Nachteilige Folgen wurden in keinem Fall konstatiert. In allen Fällen wurde die Wirkung der Operation auf die Stimme geprüft und Verf. kommt zu dem Resultat, dass der Einfluss der extrakapsulären Enukleation

auf die Singstimme kein schädlicher sei, sondern als ein günstiger betrachtet werden könne.

Dunbar Roy: Partielle Lähmung des Gaumensegels nach Tonsillen- und Adenoidenoperation.

R. berichtet über einen Fall, wo 10 Tage nach Exstirpation der Tonsillen und Entfernung der Adenoiden bei einem Kinde eine Gaumensegellähmung auftrat; es bestanden keine Schmerzen, die Gaumenbögen waren intakt. R. führt die Parese zurück auf die Adenoidenoperation, er erklärt sie als entstanden durch Infektion infolge von Verletzung an der Hinterfläche des Gaumensegels. Er warnt davor, bei der Adenoidenoperation, besonders bei kleinen Kindern, zu grosse Gewalt anzuwenden.

George L. Richards stützt sich auf eine Erfahrung in 188 Fällen. In 23 Fällen (12 pCt.) wurden die Gaumenbögen verletzt. Nach einer völlig befriedigenden Operation sollen vorderer und hinterer Gaumenbogen getrennt bleiben und nicht mit einander verschmelzen.

Willliam B. Chamberlain: Am leichtesten vorletzt wird der hintere Gaumenbogen; er wird besonders häufig verletzt bei der Herausnahme der Adenoiden nach Tonsillektomie. Auch beim Nachpalpieren mit dem Finger nach Adenektomie kommt dies häufig vor. Schlechte Einwirkung auf die Stimme hat er in keinem Fall beobachtet.

Wendell C. Philips hat ebenfalls keine ungünstige Wirkung der Tonsillektomie auf die Singstimme gesehen, sondern im Gegenteil eine Verbesserung derselben, nachdem durch die Operation die chronische Tonsillitis beseitigt war.

John F. Barnhill betont die Wichtigkeit einer kompletten Entfernung der Tonsillen. Manche der nach Tonsillektomie erwähnten ungünstigen Symptome sind nicht auf die Operation zurückzuführen, sondern auf die nicht mitentfernten Teile. Wenn irgend eine erkrankte Portion des Waldeyer'schen Schlundrings nicht entfernt wird, so treten dort weiter Entzündungen auf. Er weist in diesem Zusammenhang besonders auf die Zungentonsille hin.

James F. Mc Caw hat ebenfalls einen Fall von Gaumensegellähmung nach der Operation gesehen; er führte es zurück auf den Gebrauch eines zu grossen Adenotoms. Die Lähmung hielt 7—8 Monate an.

G. Hudson Makuen will ein Wort zu seiner Verteidigung sagen, da einige der Vorredner sich auf das bezogen haben, was er selbst über die Schädigung der Singstimme durch Tonsillenoperation geschrieben hat. Er hat die Idee aufgegeben, dass die blosse Entfernung der Tonsille die Stimme schädigt. Wenn die Entfernung indiziert war, so bildete die Tonsille an sich eine Drohung für die Stimme. Was die Stimme schädigt, ist die fehlerhafte Entfernung der Tonsillen oder Adenoiden. Eine Operation, bei der es zu einer Lähmung oder Verletzung des weichen Gaumens kommt, muss notwendigerweise zu einer Schädigung der Stimme führen.

Clifton M. Miller rät, die Patienten davor zu warnen, dass sie nicht zu bald nach der Operation ihre Singstimme in den hohen Registern gebrauchen.

Greenfield Sluder betont das Bestreben der Natur, nach der Tonsillektomie lymphatisches Gewebe zu rekonstruieren; er macht darauf aufmerksam, dass bisweilen die Zungentonsille so wächst, dass sie sich bis in die Fossa tonsillaris erstreckt, und dass ein Gebilde entsteht, das anatomisch völlig der ursprünglichen Gaumentonsille entspricht und sich klinisch so wie diese verhält. In manchen Fällen entsteht auch eine Pharyngitis lateralis. S. kann die Bildung einer „neuen pathologischen Tonsille", einer „Tonsilla lingualis lateralis", wie sie Levinstein (Arch. f. Laryng. 1912) beschrieben hat, nur bestätigen. Während S. früher die Plica tonsillaris als einen Teil des vorderen Gaumenbogens betrachtete und deshalb die Fortnahme eines Teils des vorderen Gaumenbogens empfahl, hat er jetzt die Ueberzeugung gewonnen, dass die Plica tonsillaris eine Falte der Tonsillarkapsel darstellt und der eigentliche vordere Gaumenbogen durch den Musc. palatoglossus gebildet wird. Die Plika kann entfernt werden, ohne dass dabei der Gaumenbogen im geringsten beschädigt wird.

Charles W. Richardson: Tonsillektomie beim Erwachsenen. Sind wir berechtigt, so häufig unterschiedslos Tonsillektomien vorzunehmen wegen Infektionen an entfernten Körpergegenden?

R. wendet sich gegen die nicht nur in Aerzte-, sondern auch in Laienkreisen jetzt weitverbreitete Ansicht, dass die Tonsillen die einzige Quelle für Allgemeininfektion sei und die dadurch bedingte kritiklose Ausführung der Tonsillektomie in vielen Fällen. Er lenkt die Aufmerksamkeit auf zahlreiche andere Eingangspforten für Allgemeininfektion. Während er die Notwendigkeit der Tonsillektomie in gewissen Fällen, wo Tonsillenerkrankung sicher vorausgegangen sind oder noch bestehen, anerkennt, bezweifelt er diese Notwendigkeit in Fällen, wo keine Erkrankung oder Hyperplasie der Tonsille besteht. R. missbilligt auch die Operation da, wo einer Allgemeininfektion einfach eine Tonsillitis vorhergegangen ist und die mehrfache Untersuchung eine völlig normale Tonsille ergibt.

Henri L. Swain würde jede Methode als einen sehr grossen Fortschritt begrüssen, die uns in Stand setzt, zu entscheiden, ob eine Tonsille erkrankt ist oder nicht.

G. Hudson Makuen bezeichnet es nicht als einzige Frage, ob operiert werden soll oder nicht, sondern was sonst getan werden kann. Er ist am meisten stolz auf die Fälle, in denen er am wenigsten operiert hat. Wenn sich Fötor in den Krypten findet, so ist es möglich, die Ränder der Krypten zu kauterisieren, sie zu öffnen und zu drainieren, ohne dass eine Tonsillektomie nötig sei. Manche dieser Fälle sind inoperabel und es ist bei weitem besser, gute Drainage herzustellen und die Möglichkeit der Infektion zu beheben, was in vielen Fällen ohne Operation zu machen ist.

William E. Casselberry bezeichnet es als unsere Aufgabe, in den Fällen, die uns von Internisten zugeschickt werden, die Quelle der Infektion aufzusuchen, und wenn wir diese nicht in den Tonsillen finden, sollen wir sie anderswo suchen. So ist häufig Sinusinfektion die primäre Quelle für Infektion in der Tonsille selbst.

Thomas Hubbard lenkt die Aufmerksamkeit besonders auf die Zähne als Quelle für Allgemeininfektion.

Hanau W. Loeb hält es für gerechtfertigt in Fällen z. B. von rheumatischer Arthritis, die sich allmählich verschlechtern und bei denen nichts gefunden wird, die Tonsillen auch nicht besonders gross sind, diese trotzdem zu entfernen, falls sich kein anderer Infektionsherd finden lässt.

James E. Logan hält für eine häufige und oft vernachlässigte Infektionsquelle das Rachendach; vernachlässigtes oder entzündetes oder degeneriertes adenoides Gewebe kann eine ständige Quelle für Irritationszustände sein.

George E. Shambaugh: Die Frage ist, wie kann man genau feststellen, ob die Tonsille an der Allgemeininfektion schuld ist. In den meisten Fällen lässt sich dies genau feststellen. Der eine Weg ist die Anamnese. Wenn der Patient einen Rheumatismusanfall nach einer Angina gehabt hat, so besteht guter Grund zu der Annahme, dass eine Verbindung zwischen beiden vorhanden ist. Bisweilen findet man Eiter in den Tonsillen von Patienten, die es ableugnen, je eine Angina gehabt zu haben. Wenn in einem Fall von Allgemeininfektion der Internist keinen Herd finden kann, so ist die Tonsille immer am meisten verdächtig. Er berichtet über einen Fall von Neuritis im rechten Arm, wo die Patientin es wünschte, dass die Mandeln herausgenommen würden. Aus den Mandeln liess sich kein Sekret exprimieren. Bei ihrer Entfernung fand sich in der einen ein Abszess. Die Patientin wurde von ihrer Neuritis geheilt.

Otto T. Freer hält die Rachentonsille häufiger für die Ursache von Allgemeininfektion als die Gaumenmandeln. Gewöhnlich weisen die Lymphwege auf den Herd hin; wenn F. keine Lymphdrüsen geschwollen findet, ist er nicht geneigt, die Tonsille als Ursache der Infektion anzusehen.

Walter F. Chappell (New York): Wirkung von Proteinextrakten von Früchten und Pollen auf die oberen Luftwege.

Ch. hat seit einigen Jahren beobachtet, dass manche Leute an mannigfaltigen lokalen Reizungszuständen der Schleimhaut der oberen Luftwege und des äusseren Gehörgangs leiden, die er auf den Genuss gewisser Früchte oder das Trinken gewisser Weine zurückführt.

Er klassifiziert Fälle von Pharyngitis und Laryngitis im Frühsommer als „Erdbeerhals“, im Herbst als „Obstweinhals“ (cider throat) und „Traubenhals“. Auch Schmerzen und Schwellung im äusseren Gehörgang führt er zurück auf Genuss von Aepfeln und Trinken von Obstwein. Gelegentlich trat nach Genuss grösserer Mengen von Trauben oder Trinken von Bordeaux oder ähnlichen Rotweinen akuter Schnupfen mit Absonderung und Schwellung der Nasenschleimhaut auf. In einigen Fällen wurden diese Symptome begleitet von Schwellung und Brennen auf Lippen und Zunge. Am meisten Störungen kommen durch rohe Aepfel; verhält man sich aber anaphylaktisch einer Frucht gegenüber, so kann man es auch gegen verschiedene andere sein. Kochen modifiziert die Wirkung dieser Früchte; werden sie aber in grösserer Menge und längere Zeit genossen, so bringen sie auch dann noch, wenn auch in milderem Grade, die Wirkung hervor. In der Annahme, dass die Proteine die Ursache der geschilderten Zustände, hat Ch. Proteinextrakte der verschiedenen Obstsorten machen lassen und sie bei 5 Leuten, die er als anaphylaktisch gegen Aepfel, Erdbeeren und Tomaten kannte,

angewandt; er berichtet, dass die Fälle teils starke Lokalreaktion zeigten, teils auch ausgesprochene Allgemeinreaktion.

J. L. Goodale: Pollentherapie bei Heufieber.

Wenn Heufieberpatienten auf eine geritzte Hautstelle etwas von den Pollen appliziert wird, so entwickelt sich eine ausgesprochene Reaktion, bestehend in Oedem, Hyperämie und Jucken. Auf diese Weise können wir die spezielle Pflanze ausfindig machen, deren Pollen in dem betreffenden Fall das Heufieber verursachen. Die Intensität dieser Hauterscheinungen kann durch wiederholte parenterale Anwendung der betreffenden Proteine erheblich vermindert werden; damit geht einher eine gesteigerte Toleranz der Schleimhaut gegenüber den Pollen der betreffenden Pflanzen. Pollentherapie kann zurzeit als eine versprechende Behandlungsmethode angesehen werden, der Wert und die Dauerhaftigkeit ihrer Resultate steht jedoch noch nicht ganz fest. Serobiologische Methoden haben die phylogenetische Verwandtschaft der verschiedenen Pflanzenordnungen und Familien gezeigt. Die Anwendung dieser Entdeckungen auf die Behandlung des Heufiebers mittels Injektion von Pflanzenproteiden verspricht bei der Auswahl des für einen gegebenen Fall spezifischen Materials von Nutzen zu sein.

E. Fletcher Ingals: Bronchoskopie vor dem Fluoreszenzschirm.

Das Verfahren ist von besonderem Wert, wenn so viel Schleim, Eiter oder Blut vorhanden ist, dass es sehr schwer oder unmöglich ist, den Fremdkörper zu sehen, oder wo Granulationsgewebe den Fremdkörper bedeckt, wo eine Abszesshöhle vorhanden ist, in der der Fremdkörper verborgen ist, wo eine Striktur sich gebildet hat und in schwierigen Fällen, in welchen der Fremdkörper in dem Oberlappenbronchus steckt, oder in einem Bronchus, in dem er mittels der gewöhnlichen Methoden nicht entdeckt werden kann. Es ist besser, kein Narkotikum zu gebrauchen und besonders ist eine schmale feste Zange zum Festhalten wichtig. Der Operateur steht an der linken Kopfseite des Patienten und hält das vorher eingeführte Bronchoskop, das er nach dem Schatten des Fremdkörpers dirigiert. Es werden 2 Fälle berichtet, die die Nützlichkeit des Verfahrens illustrieren.

George L. Richards: Fremdkörper der Lunge; primäre Diagnose desselben durch Bluntersuchung, Entfernung.

25jähr. Mann hat seit früher Kindheit gelegentliche Anfälle von Asthma, Bronchitis und Frost mit kurzdauerndem Fieber; Husten war nur andeutungsweise vorhanden, dagegen bestand ständig mässige Leukozytose und keine physikalischen Symptome. R. kam auf die Idee, dass dies für das Vorhandensein eines Fremdkörpers spreche. Röntgenuntersuchung ergab einen Nagel im rechten Bronchus, der von Chevalier Jackson mittels der Oberlappenbronchuszange entfernt wurde. Die Asthmaanfälle haben seitdem aufgehört.

Robert Clyde Lynch erörtert die Modifikationen, die er an dem Apparat für Schwebelaryngoskopie angebracht hat.

Harmon Smith berichtet über einen Fall, in dem ein Mann einen Zahnhandbohrer aspiriert hatte, der nach der Röntgenaufnahme hoch oben im linken Oberlappenbronchus sass. Weder Smith noch zwei andere Bronchoskopiker

konnten den Fremdkörper entfernen. Chevalier Jackson wurde telegraphisch herbeigerufen und brachte seine eigenen Instrumente und Assistenten mit. Er bemühte sich über eine Stunde lang, aber vergebens. Es wurde eine äussere Lungenoperation gemacht; Pat., der aber ein alter Mann war, starb am folgenden Tage.

Thomas Hubbard weist auf die Gefahr hin, die bei den lange dauernden Operationen vor dem Fluoreszenzschirm sowohl der Patient wie der Röntgenassistent durch Einwirkung der Strahlen läuft. Bisweilen werden Fremdkörper enzystiert; H. berichtet über einen enzystierten Nagel, der keinerlei Symptome machte und schliesslich durch Röntgenstrahlen entdeckt wurde.

Richards: Der Smith'sche Fall erinnert an einen anderen, ein junges Mädchen betreffend, in dem es weder Killian noch Chevalier Jackson gelang, den Fremdkörper — eine goldene Sicherheitsnadel — zu entfernen. Pat. ging als Schwester in ein Hospital, ist dort seit $2^1/_2$ Jahren und hat niemals irgendwelche Beschwerden von dem Fremdkörper gehabt. Er meint, dass, wenn man in dem Smith'schen Falle abgewartet hätte, der Mann wohl noch am Leben wäre.

Ingals: Als Grenze für die Dauer der Operation soll im allgemeinen eine Stunde gelten. Gewöhnlich genügt $^1/_2$ Stunde. Es ist besser, dass der Patient mit dem Fremdkörper am Leben bleibt, als dass man zu lange an seiner Entfernung arbeitet. Viele Patienten leben 8 oder 10 Jahre mit Fremdkörper in der Lunge.

Greenfield Sluder: Der sympathetische Symptomenkomplex vom Ganglion sphenopalatinum, nebst einer Betrachtung über die neuralgischen Symptome und ihre Behandlung.

S. gibt einen Ueberblick über seine das Nasenganglion betreffenden Beobachtungen, die er in früheren Arbeiten (ref. Centralbl., 1914, S. 468) mitgeteilt hat. Er geht besonders auf einen Punkt ein, nämlich die sehr grosse Schwierigkeit, die sich bisweilen für die Behandlung jener Neuralgien ergibt und die sich daraus erklärt, dass der Störung eine hyperplastische Sphenoiditis zugrunde liegt. Diese kann häufig übersehen werden, da das Bild in der Nase nicht sehr auffallend ist. Der Schmerz ist ein gut Teil der Zeit hindurch eine reine Ganglionneuralgie. Solche Fälle erfordern sorgfältige Auswahl, um zu entscheiden, ob sie injiziert werden oder nach Hajek postethmoidal radikal operiert werden sollen. Zu dem bereits beschriebenen Symptomenbild fügt er den „sympathetischen Symptomenkomplex", der bei seiner vollsten Entwicklung charakterisiert ist durch heftiges Niessen, wässerige Absonderung, Schwellung der Nase innen und aussen, profuse Lakrymation, Rötung und Schwellung der Lider, Dilatation der Pupillen nebst dem Anschein eines leichten Exophthalmus, ein Gefühl von Kitzel und Brennen, mehr oder weniger Photophobie, die bisweilen sehr stark ist. Ferner besteht ausserdem bisweilen Dyspnoe mit trockenen Geräuschen. S. fand, dass Kokainisierung des Nasenganglion diese Symptome behob. Er ist der Ansicht, dass viele Fälle von gewöhnlicher Korzya hierher gehören. Er sucht die Tatsachen anatomisch und physiologisch zu erklären. Anatomisch ziehen die Fasern des Zervikalsympathikus vom Nasenganglion auf dem Wege des N. Vidianus und des Plexus

caroticus nach unten zu dem unteren Zervikalganglion, das oft mit dem ersten Thoraxganglion verschmolzen ist. Diese Ganglien sind anatomisch verknüpft mit den Nerven, welche, ausser dass sie die äussere Halsgegend versorgen, auch den Plexus brachialis ausmachen und die obere Extremität versorgen. Akzeleratorfasern für das Herz und vasomotorische Fasern für die Lunge gehen ebenfalls durch diese Ganglien. S. meint, dass eine Affektion der Sympathikuselemente des Ganglion nasale nicht allein die vasomotorischen Erscheinungen, sondern auch die in Hals, Schultern, Arm verlegten Schmerzen erklärt. Als Erklärung für Asthma nasale führt er an, dass Akzeleratorfasern für das Herz und vasomotorische Fasern für die Lungen durch das untere Zervikalganglion und erste Thoraxganglion gehen, durch welches auch die zervikalen Sympathikusfasern gehen; er meint, die Schmerzen bei Angina pectoris könnten erklärt werden durch Sympathikusimpulse, die vom Herzen ausgehen und nach oben durch die erwähnten Ganglien ziehen, welche in Verbindung mit dem Plexus brachialis stehen. Er hat gefunden, dass die Schmerzen bei Glaukom, Iritis, Hornhautgeschwür, Keratitis und Konjunktivitis durch Anästhesierung des Ganglion nasale gestillt werden können.

Harris P. Mosher hat in Fällen von Stirnkopfschmerz, Asthma und Heufieber Erfolg gehabt mit Kauterisation der Innen- und Aussenfläche der mittleren Muschel.

Sluder antwortet auf eine Anfrage, dass das Ganglion phenopalatinum unmittelbar nach hinten von dem hinteren Ende der mittleren Muschel gelegen; an dieser Stelle macht er die Kokainapplikation unter Kontrolle mit dem Holmesschen Pharyngoskop.

T. H. Halsted: Bericht über den weiteren Verlauf eines im Jahr 1914 mitgeteilten Falles von Hypophysentumor.

Der Fall betrifft ein 9jähriges, nach Hisch operiertes Mädchen, der folgende Erscheinungen darbot: Ausgesprochene Adipositas, trockene und spröde Haut, Dilatation der Pupillen; deutliche allgemeine Ataxie mit Intentionstremor, choreiforme Bewegungen, Athetose, Pupillenlähmung. Es bestand äusserste Schwierigkeit in der Ausführung koordinierter Bewegungen, Klagen über Schwindelanfälle, Kopfschmerzen, Verschlechterung des Sehvermögens. Röntgenaufnahme zeigte Verbreiterung der Sella turcica. Die Operation erfolgte in drei Sitzungen; in der letzten wurde der Tumor inzidiert, der sich als eine Zyste erwies. Es entleerte sich eine strohgelbe Flüssigkeit. Es trat unmittelbar nach der Operation eine erhebliche Besserung ein; bald stellte sich der alte Zustand aber wieder ein, augenscheinlich hatte sich die Zyste wieder gefüllt. Das Kind ist jetzt 10 Jahre alt und ständig bettlägerig infolge der grossen Muskelschwäche. Es würde ein leichtes sein, wieder eine Inzision zu machen; jedoch geben die Eltern nicht ihre Zustimmung dazu.

John F. Barnhill empfiehlt die Operationsmethode nach Cushing und die Retraktoren von Cushing, mittels deren man einen ausgezeichneten Ueberblick bekommt.

Ralph Butler: Pharynxtumor.

21jährige Frau, bei der sich eine Reihe von Pharynxtumoren entwickelte, die im Laufe von zwei Jahren viermal anscheinend heilten. Das erste Mal verschwand die Geschwulst auf Hg-Inunktionen, das zweite Mal auf Jod, Hg und Neosalvarsan, die beiden anderen Male auf dieselben Mittel und Röntgenstrahlen. Wassermann war zuerst schwach positiv. Die erste mikroskopische Untersuchung legte den Verdacht auf Syphilis nahe, die zweite ergab Rundzellensarkom. Autopsie ergab Rundzellensarkom mit beginnender Metastasenbildung.

George L. Richards: Eine Anzahl von Sarkomen der oberen Luftwege verschwinden spontan oder reagieren anf Mittel, von denen ein Erfolg kaum zu erwarten ist. So hat er einen Fall gesehen, in dem von verschiedenen kompetenten Seiten ein Sarkom der Oberkieferhöhle diagnostiziert war und der heilte, während sich die Patientin in den Händen der Christian Science befand.

Harmon Smith hat einen Fall von Sarkom des Antrum gesehen, das die ganze Nasenhöhle einnahm und nach aussen gewachsen war. Es bestanden auch Drüsenmetastasen und der Fall erschien hoffnungslos. Unter Behandlung mit Coley's Flüssigkeit verschwand das Sarkom vollständig.

(Nach dem offiziellen Sitzungsbericht.)

III. Briefkasten.

Verein Deutscher Laryngologen.

Am 8. und 9. November d. J. findet in Nürnberg unter der Schirmherrschaft Seiner Exzellenz des Chefs des Feldsanitätswesens, Generalstabsarzt der Armee, Professor von Schjerning, eine Kriegstagung des Vereins Deutscher Laryngologen statt. Im Felde stehende Kollegen werden, wenn irgend es die Kriegslage gestattet, dienstlich Urlaub erhalten, um der Tagung beiwohnen zu können.

Es werden nur Berichte über die Kriegsverletzungen und Kriegserkrankungen der oberen Luft- und Speisewege erstattet. Vorträge können nicht gehalten werden, doch ist es sehr erwünscht, einschlägige Mitteilungen in der Aussprache zu bringen. Vorherige Anmeldungen hierfür an den Schriftführer, Professor Dr. Kahler, Freiburg i. Br., Karlstr. 75, erbeten, tunlichst bis 31. Oktober.

Zur Deckung der Unkosten der Versammlung ist eine Teilnehmerkarte für 10 Mk. zu lösen. Diese ist nach Einsendung des Betrages an den Schatzmeister, Professor Dr. Boenninghaus, Breslau, Wilhelmstrasse 12, erhältlich.

Das Programm wird Mitte Oktober versandt werden.

Professor Dr. R. Hoffmann, Dresden. Professor Dr. O. Kahler, Freiburg i. Br.

Nekrolog.

Sehr verspätet erhalten wir Kenntnis von dem Ableben einer Anzahl hervorragender Fachgenossen, von dem wir zu unserm Bedauern unseren Lesern erst jetzt Mitteilung machen können:

Im Jahre 1916 starb Dr. **Gallegos** in Sevilla, einer der angesehensten spanischen Laryngologen.

Die englischen Laryngologen hatten im Jahre 1916 den Tod mehrerer Fachgenossen von Ruf zu betrauern: Im April jenes Jahres starb Dr. **Fitzgerald Powell** in London. Er war Arzt am Throat Hospital in Golden Square und einer der eifrigsten Mitglieder der Laryngologischen Sektion der Aerztegesellschaft, in deren Verhandlungen sein Name häufig vertreten ist.

Im Juli desselben Jahres starb hochbetagt Dr. **T. J. Walker** (Peterborough). Er war einer der Pioniere der Laryngologie in England und gehörte zu den ersten in diesem Lande, die eine Kehlkopfgeschwulst per vias naturales entfernten.

Am 9. Juni 1916 fiel in Frankreich als Artillerieoffizier Dr. **William Guthrie Porter**, Arzt am Eye, Ear and Throat Infirmary in Edinburg. Er war Verfasser eines in seinem Vaterlande sehr geschätzten Lehrbuches für Ohren-, Nasen- und Halskrankheiten. Im Jahre 1912 erschien ein von ihm in Zusammenarbeit mit Logan Turner verfasstes Buch „The Skiapraphie of the accessory nasal sinuses". Für dieses Centralblatt hat er im Jahre 1913 ein ausgezeichnetes Sammelreferat geschrieben über den „Wert der Röntgendurchleuchtung als diagnostisches Hilfsmittel bei Erkrankungen der Nasennebenhöhlen."

Am 3. Februar 1917 — wenige Monate nach dem allgemein beklagten frühzeitigen Tode seines Landsmannes Jules Broeckaert — verschied in Brüssel **Victor Delsaux**, einer der führenden belgischen Laryngologen. Delsaux war 1861 geboren, er war ein Schüler von Capart sen. und Delstanche und wurde nach des letzteren Tode (1900) sein Nachfolger als Chef der Abteilung für Hals-Nasen-Ohrenkrankheiten am Hôpital St. Jean. Er war Begründer der „Presse Oto-Rhinologique Belge"; in dieser Zeitschrift und in den Verhandlungen der Belgischen Gesellschaft für Oto-Laryngologie, deren eifriges Mitglied und zeitweiliger Vorsitzender er war, sind die meisten seiner sehr zahlreichen Veröffentlichungen erschienen. Eine grosse Anzahl von ihnen hat die operative Behandlung der Nebenhöhlenerkrankungen zum Gegenstand. Aus der Zahl seiner Arbeiten seien noch die folgenden hier angeführt: „Arbeitsunfälle und Gewerbekrankheiten Hals, Nase und Ohr betreffend" (La Presse Oto-Rhino-Laryngol. Belge 1911); „Beitrag zum Studium der Komplikationen bei Angina fusospirillaris" (La Presse Oto-Rhino-Laryngol. Belge 1913); „Neues Verfahren zur Beseitigung von Verwachsungen zwischen Gaumensegel und hinterer Rachenwand" (Soc. Belge de Chirurg. 1912); „Die Behandlung der Ohren-, Nasen- und Kehlkopferkrankungen im Verlauf von Infektionskrankheiten und der akuten Exantheme" (Monatsschr. f. Ohrenheilk. 1913) usw. Im Jahre 1911 entwarf er ein Projekt betreffend eine „Fédération oto-rhino-laryngologique", über welches in diesem Centralblatt (1911. S. 152) seinerzeit ausführlich berichtet wurde.

Allen diesen um die Laryngologie verdienten Männern wird bei ihren Fachgenossen ein ehrendes Andenken bewahrt bleiben! F.

Personalnachrichten.

Unserem verehrten Mitarbeiter Prof. Otto Seifert in Würzburg ist der Titel eines ordentlichen Professors verliehen worden.

Dr. Brüggemann (Giessen) ist als Professor für Hals-, Nasen- und Ohrenkrankheiten nach Dorpat berufen worden.

Dr. Felix Blumenfeld (Wiesbaden) hat den Professortitel erhalten.

Für die Redaktion verantwortlich Prof. Dr G. Finder, Charlottenburg, Augsburger Str 38.
Druck von L. Schumacher, Berlin N. 4.

Jahrgang XXXIV. Oktober 1918. No. 10.

Internationales Centralblatt

für

Laryngologie, Rhinologie

und verwandte Wissenschaften.

Unter ständiger Mitarbeiterschaft

von

W. Albrecht (Tübingen), **L. Bayer** (Brüssel), **G. Bradt** (Berlin), **Calamida** (Mailand), **O. Chiari** (Wien), **R. Dreyfuss** (Strassburg), **O. T. Freer** (Chicago), **W. Freudenthal** (New York), **v. Gilse** (Haarlem), **Gontier de la Roche** (Toulon), **F. Hanszel** (Wien), **H. Hecht** (München), **R. Hoffmann** (Dresden), **G. Jonquière** (Bern), **R. Kotz** (München), **Ino Kubo** (Fukuoka), **Lautmann** (Paris), **E. J. Moure** (Bordeaux), **Nadoleczny** (München), **Polyak** (Budapest), **Schlittler** (Basel), **O. Seifert** (Würzburg). **W. Sobernheim** (Berlin), **A. von Sokolowski** (Warschau), **E. Stangenberg** (Stockholm), **R. Steiner** (Prag), **Tapia** (Madrid)

herausgegeben

von

GEORG FINDER

Berlin.

Monatlich erscheint eine Nummer,
am Schlusse des Abonnementsjahres Titel, Namen- und Sachregister.
Preis des XXXIV. Jahrgangs (Januar—Dezember 1918) **15 Mark.**

Berlin 1918.
Verlag von August Hirschwald.
NW., Unter den Linden 68.



Internationales Centralblatt

für

Laryngologie, Rhinologie

und verwandte Wissenschaften.

Jahrgang XXXIV. Berlin, Oktober. 1918. No. 10.

I. Referate.

a) Allgemeines, obere Luftwege, Medikamente.

1) **Carl Kassel** (Posen). **Geschichte der Kriegschirurgie des Halses.** *Arch. f. Laryng. u. Rhin. Bd. 31. H. 3. S. 534.*

In einer mühevollen, ausserordentlich gründlichen Zusammenstellung der Auffassungen und Behandlungsmethoden der Halswunden durch die Aerzte der verschiedenen Zeitalter macht uns K. an der Hand dieser speziellen Schilderungen mit der Gesamtauffassung der Chirurgie jener Zeitabschnitte bekannt. Bei der Fülle des Stoffes ist ein Eingehen auf Einzelheiten im Rahmen eines Referates nicht möglich — wohl aber kann die Lektüre des Aufsatzes im Original dringend empfohlen werden.

BRADT.

2) **E. Kronenberg. Der Einfluss der Kriegsschädigungen auf Erkrankungen der Nase und der oberen Luftwege.** *Zeitschr. f. Laryng. Bd. 8. S. 418.*

Verf. glaubt auf Grund seiner als Chefarzt eines Feldlazarettes während drei Kriegsjahren gemachten Erfahrungen die Frage, ob durch Kriegsschädlichkeiten, besonders durch Witterungseinflüsse, Erkältungen, akute Entzündungen der Luftwege häufiger auftreten, dahin beantworten zu müssen: 1. Entzündungen der Nasennebenhöhlen, welche einen Gradmesser für die Heftigkeit der Katarrhe der oberen Luftwege abgeben, sind auffallend selten und gutartig; 2. ebenso verhält es sich mit der Beteiligung des Mittelohres, sie sind im allgemeinen nicht häufiger wie in der Friedenspraxis, zeigten aber dabei einen auffallend benignen Verlauf, wie im übrigen auch akute Verschlimmerungen chronischer Mittelohreiterungen nicht häufig, zerebrale Komplikationen sozusagen nie auftreten. Anginen, ebenso Erkrankungen akuter Natur des Kehlkopfes sind, zumal in der kälteren Jahreszeit, ziemlich häufig, aber auch bei ihnen sind die schweren Formen ausgesprochen selten.

Die Tatsache, dass trotz der im Felde sicherlich in höherem Maasse wie in der Heimat gegebenen Erkältungsmöglichkeiten die Erkältungskrankheiten weder

häufiger noch schwerer sind, wie dort, erklärt sich K. dadurch, dass eine Reihe von Umständen, die in der Heimat der Infektion den Weg bereiten, im Felde wegfallen (z. B. die üble Wirkung des Industriestaubes), ferner die Leute sich abhärten und durch die gehobene psychische Verfassung die Widerstandsfähigkeit grösser wird. Es dürfte also im allgemeinen, spezielle Fälle ausgenommen, die Frage der Kriegsschädigung, wenigstens was die besprochenen Erkrankungen anbelangt, nur selten zu bejahen sein. SCHLITTLER.

3) **Oertel. Die Tätigkeit des Hals-Nasen-Ohrenarztes im Feldlazarett.** *Passow's Beiträge. Bd. 11. S. 118.*

Die Spezialabteilung des Feldlazarettes, welchem Verf. seit Kriegsbeginn als Chefarzt vorsteht, wies zeitweise eine Belegfähigkeit bis zu 200 Betten auf, bei einer recht beträchtlichen ambulanten Tätigkeit (von 1915 bis Frühjahr 1917 etwa 6000 Hals-, Nasen- und Ohrenkranke).

Von ohrenärztlichen Fällen entfiel das Hauptkontingent auf traumatische Trommelfellrupturen vom kleinsten Riss bis zum völligen Totaldefekt mit skelettiertem Hammergriff ohne oder mit begleitender Schneckenschädigung, auf Tubenkatarrhe und Mittelohreiterungen. Ueber letztere interessiert die Angabe, dass bei den akuten Formen Komplikationen äusserst selten waren, wenige Mastoiditiden, ganz vereinzelte subperiostale Abszesse, nie Sinusthrombose, was Verf. auf die frühzeitige Einweisung der Erkrankten durch die Truppenärzte und das durchschnittliche junge Alter der Eingewiesenen zurückführt. Von den chronischen Otitiden wurden die Paukentubeneiterungen konservativ mit gutem Erfolg behandelt und über $^3/_4$ derselben wieder dienstfähig, von den epitympanalen Eiterungen ebenfalls ein grosser Teil durch Entfernung der Cholesteatommassen aus dem Antrum so erheblich gebessert, dass sie wieder zur Front entlassen werden konnten, nur einige wenige Fälle mussten infolge Indicatio vitalis radikal operiert werden.

Recht beträchtlich war die Zahl der Nasenpatienten, namentlich mit Klagen über behinderte Nasenatmung mit ihren Folgezuständen. Das häufigste Hindernis der Nasenatmung war die Septumdeviation, eine technisch einwandfrei ausgeführte submuköse Septumresektion gehört zu den erfolgreichsten Operationen, nach 8—14 Tagen sind die Patienten wieder dienstfähig.

Von Nebenhöhlenaffektionen wurden die akuten Eiterungen mit Diaphorese, Glühlichtbädern behandelt, fast ausnahmslos erfolgte Heilung. Bei chronischer Siebbeinzelleneiterung wurde endonasal möglichst gründlich ausgeräumt, bei Stirnhöhleneiterung durch Ausräumung des häufig ebenfalls affizierten vorderen Siebbeines der Weg zum Ostium der Stirnhöhle freigemacht und durch Spülungen Heilung bzw. nachhaltige Besserung erreicht. Nur wenige Fälle wurden nach Jansen bzw. Killian operiert.

Bei den akuten und chronischen Kieferhöhleneiterungen wurde nach kürzerer oder längerer Zeit mit Spülungen vom unteren Nasengang aus (Lichtwitz-Nadel) Heilung erzielt, in einigen Fällen die Radikaloperation nach Caldwell-Luc in Lokalanästhesie ausgeführt, durchgehends mit sehr gutem Erfolg bei gründlicher Ausräumung der Schleimhaut.

Von Erkrankungen der Tonsillen gelang es häufig periphere Abszesse zu kupieren mittels Lüftung des oberen Mandelpoles; chronische Tonsillitiden mit Pfropfbildung, die Ursache immer wieder auftretender Rezidive von Abszessen, werden am gründlichsten behandelt durch Ausschälung der ganzen Tonsille, gute Anästhesie, möglichst stumpfes Operieren sind wichtig, Nachblutungen wurden nie beobachtet.

Schussverletzungen der Nasennebenhöhle waren eher selten, glatte Durchschüsse heilen häufig spontan, bei Steckschüssen und Anwesenheit von Fremdkörpern in den Nebenhöhlen — Knochensplitter wirken ebenfalls als solche — ist konservativ meistens nichts zu erreichen, sondern Operation indiziert.

Erkrankungen des Kehlkopfes als akute Laryngitis waren besonders während der kalten Jahreszeit häufig, die Behandlung erfolgte in der üblichen Weise, tuberkulöse Laryngitiden waren äusserst selten, ebenso Kehlkopfverletzungen. Von den funktionellen Erkrankungen war das hysterische Stottern nicht sehr häufig, wohl aber die funktionelle Aphonie. Einführen eines Wattetampons in die Glottis, Faradisation des Halses und Nachbehandlung mittels Atem- und Sprechübungen brachten fast ausnahmslos Heilung.

Die Einrichtung der Hals-Nasen-Ohrenstation bei den Feldlazaretten im Stellungskrieg hat sich nach übereinstimmenden Berichten sehr bewährt, ihr Vorteil besteht für die Truppe darin, dass sie leicht erreichbar ist und eine grosse Zahl Kranker auf diese Weise der Front erhalten bleiben, welche sonst wenigstens für einen gewissen Zeitraum ihr verloren gingen. SCHLITTLER.

4) **E. Krompecher. Zur Kenntnis der Basalzellenkrebse der Nase, der Nebenhöhlen, des Kehlkopfes und der Trachea.** *Arch. f. Laryng. u. Rhin. Bd. 31. H. 3. S. 443.*

Als Basalzellenkrebse bezeichnet K. die grosse Gruppe von Krebsen, bei welchen sich die gewucherten Basalzellen der Epithelschicht nicht weiter differenzieren, sondern ihren indifferenten Basalzellencharakter ständig bewahren. So entstehen Nester, Stränge und Netze, welche aus kleinen, runden, ovalen oder länglichen Zellen mit wenig Protoplasma und intensiv färbbaren Kernen bestehen. K. unterscheidet solide, adenoide, zylindromatöse und zystische Typen. Die adenoiden bzw. zylindromatösen Typen kommen im Innern der Nase und in den Nebenhöhlen nicht selten vor und sind sogar im Kehlkopf anzutreffen. Diese beiden Karzinomtypen des Respirationstraktus stimmen vollkommen mit denjenigen der äusseren Haut überein. Ein kleiner Teil des soliden Typus zeichnet sich durch flächenartige Wucherung des Basalepithels unterhalb der Zylinderzellenschicht aus, die zur Bildung einer mehrere Zelllagen dicken, stellenweise von Zylinderepithel bzw. Flimmerepithel überzogenen Basalzellenschicht in der Nase und im Larynx führt. Der direkte Nachweis, dass die Präparate Basalzellenkrebse, nicht etwa Endotheliome oder Sarkome sind, gelang nur einmal. In den übrigen Fällen wurde die pathologisch-anatomische Diagnose der Analogie nach mit den Basalkrebsen der Haut gestellt. K. kommt zu dem Schluss, dass etwa die Hälfte der in der Nase und etwa $^1/_3$ der im Kehlkopf vorkommenden bösartigen Geschwülste

Basalzellenkrebsen entspricht und dass die von den Autoren beschriebenen „Endotheliome“ des oberen Respirationstraktes in der Tat Basalzellenkrebse sind.

BRADT.

5) **Guisez. 330 Fälle von Narkose mittels Intubation. (330 cas d'anesthésie générale par l'intubation.)** *La Presse méd. 29. August 1918.*

Verf. hat auf der Hals-Nasen-Ohrenstation, sowie auf der Kieferstation einer Armee in 330 Fällen von schweren Operationen an Kopf, Hals und Gesicht die Intubationsnarkose angewandt. Die Methode von Kuhn verwirft er, weil es — ausser beim Kinde — unmöglich sei, die Aryknorpel mit dem Zeigefinger zu fühlen, weil die Methode zu Verletzungen der Stimmbänder, zu nachfolgenden Laryngitiden und Tracheitiden führe. Die Methode des Verf.'s besteht darin, dass er bei dem narkotisierten Patienten eine olivenförmige Gummisonde, die zwei seitliche Oeffnungen besitzt, unter direkter Laryngo-Tracheoskopie bis zur Mitte der Trachea einführt. Sie wird mittels einer Schnur um den Kopf befestigt.

Zu den allgemein bekannten und gewürdigten Vorzügen der Intubationsnarkose zählt Verf. auch, dass das Erbrechen nach der Narkose nur sehr selten und der lästige Nauseazustand nach ihr überhaupt nicht vorkommt. Dass überhaupt Erbrechen noch vorkommt, führt Verf. darauf zurück, dass vor Einführung der Sonde der Patient mittels der gewöhnlichen Methode narkotisiert werden muss. Bei einigen Fällen, die früher in der gewöhnlichen Weise chloroformiert worden waren und bei denen nachher tagelang Nausea und Erbrechen vorhanden gewesen waren, fehlten diese Erscheinungen ganz nach Anwendung der Intubationsnarkose. Zur Erklärung dieser Tatsache kommt Verf. auf die heute nicht mehr allgemein anerkannte Anschauung zurück, dass das Erbrechen hervorgerufen wird infolge Reizung der Magenschleimhaut durch den verschluckten Chloroform enthaltenden Speichel. Die Hauptsache scheint ihm aber zu sein, dass bei der gewöhnlichen Art des Narkotisierens der Patient infolge der ständigen Schluckbewegungen wie bei der Oesophagie grosse Mengen von Chloroformdampf verschluckt; dadurch kommt es ausser zu einer Ausdehnung des Magens zu einer Reizung der Magenschleimhaut durch das Chloroform. Alle diese Uebelstände fallen bei der Intubationsnarkose fort.

FINDER.

6) **Kurt Tobias** und **Karl Kroner** (Berlin). **Zur Frage der Kokainidiosynkrasie.** *Berliner klin. Wochenschr. No. 7. S. 162. 1918.*

Bei einer 43jährigen Frau, die vor mehreren Jahren in Behandlung wegen Sympathikusneurose (Tachykardie, Schweisse, Neigung zu Durchfällen), aber sonst stets gesund war und keine Zeichen einer allgemeinen Neurose bot, entwickelte sich nach einer Zahnextraktion (15. 11. 1917), der eine Anästhesierung mit Kokain weit unter der Maximaldosis (0,05) vorangeschickt war, eine schwere Kokainintoxikation, deren Hauptsymptome waren: spastische Paraplegie beider Arme und beider Beine mit Patellar- und Fussklonus, aber ohne pathologische Reflexe, mit normaler Sensibilität, aber stark gestörtem Lagegefühl; ferner Störung der Herztätigkeit mit wiederholten Kollapsen, absolute Schlaflosigkeit; Temperaturerhöhung. Zu diesen Symptomen der ersten Tage gesellten sich im weiteren Verlauf nach etwa 10 Tagen

eine Meralgia paraesthetica Bernhardt am rechten Oberschenkel, sowie trophische Störungen an den Fingerbeeren erst der einen, dann der anderen Hand. Beim Aufstehen der Pat. fielen Gleichgewichtsstörungen auf, die sich bis in die letzten Tage der Beobachtung (30. 11.), wenn auch abgeschwächt, so doch für schwierigere Bewegungen erhalten hatten.

Der gut beobachtete Fall mahnt, vor Anwendung differenter Mittel auf etwaige Konstitutionsanomalien zu fahnden. Da wir aber in bezug auf letztere erst im Anfange der Forschung stehen, empfiehlt es sich, statt Kokain, wenn wir dazu in der Lage sind, gleich wirksame Ersatzmittel — Eukain oder Novokain — zu verwenden.

R. HOFFMANN.

7) **Stephan Glabisz. Koagulen in der Rhino-Laryngo-Otologie.** *Diss. Breslau. 1918.* Aus der Abt. f. Nasen-, Hals- u. Ohrenkranke des Allerheiligen-Hospitals Breslau.

Bericht über sehr gute und prompte Erfolge des Koagulens bei spontanen Nasenblutungen aus verschiedenen Ursachen (Arteriosklerose, Leberzirrhose), postoperativen Blutungen nach Konchotomien und Mandeloperationen und prophylaktischer Applikation bei Operationen in Nase, Rachen und Ohr. Das Koagulen kann sowohl lokal appliziert werden, als auch intravenös (40 ccm einer 3 proz. Lösung) und subkutan oder intramuskulär.

Nachteilige Folgen wurden nicht beobachtet.

DREYFUSS.

b) Nase und Nasenrachenraum.

8) **H. Marx. Erfahrungen über Kriegsverletzungen der Nebenhöhlen der Nase.** *Passow's Beiträge. Bd. 9. S. 149.*

Nebenhöhlenverletzungen sind relativ selten; von rund 600 Kopfverletzungen, welche Autor im Laufe von $1^1/_2$ Jahren in einem Feldlazarett sah, fanden sich 95 Hirnverletzte (16 pCt.) und nur 20 Fälle mit Nebenhöhlenverletzungen (3,3 pCt.). Prognostisch und klinisch-therapeutisch scheiden sich dieselben in Verletzungen der dem Hirn benachbarten Höhlen (Stirn-Siebbein- und Keilbeinhöhlenverletzungen) einerseits und solche der Kieferhöhle andererseits.

Von den ersteren hat Verf. 9 Fälle beobachtet (ihre Krankengeschichten vgl. im Original). 7mal handelt es sich um Schussverletzungen, 2mal um Verletzung durch andere Gewalt. Diagnostisch ist wichtig, dass auch bei grosser Zerstörung der Stirnhöhle das rhinoskopische Bild normal sein kann, die äussere Wunde gar keinen Anhaltspunkt über die innere Verletzung gibt, besonders betreffs der Frage, ob Hirnverletzung vorliegt oder nicht, und endlich hochgradige Hirnaffektionen lange Zeit latent bleiben können. Daher gibt „jede Kriegsverletzung der Stirnhöhlen eine absolute Indikation zur Operation breite Freilegung der Hirnwunde, Entfernung aller Fremdkörper aus dem Gehirn, möglichst Abtragung des Knochens ringsum, bis überall normale Dura freiliegt, und Offenlassen der Wunde sind die Richtlinien für unser Eingreifen“.

Die Kieferhöhlenschüsse machen nur 1,3 pCt. der Kopfverletzungen aus (Kasuistik von 11 Fällen). Allgemein kann man wohl sagen, dass Infanteriege-

schosse leichtere, Artilleriegeschosse schwerere Verletzungen hervorrufen, bei Querschüssen meistens beide Höhlen, bei Schräg- und Sagittalschüssen leicht grosse Gefässe verletzt werden. Röntgenaufnahme ist ein äusserst wichtiges diagnostisches Hifsmittel.

Ist bei den Stirnhöhlenverletzungen unsere Therapie immer eine operative, so kann bei den Kieferhöhlenschüssen die konservative Methode daneben in Anwendung kommen. Durchschüsse heilen im allgemeinen glatt ohne Operation, bei Knochenzertrümmerung und Steckschüssen jedoch soll primär operiert werden. Mitverletzung der retromaxillären Gefässe erheischt wegen Blutung aus der Carotis externa bzw. maxillaris interna die Unterbindung der Carotis ext., welcher Eingriff in Lokalanästhesie einfach und sicher vorgenommen werden kann, wenn man nach Tandler (Topographische Anatomie dringlicher Operationen, Berlin 1916) vorgeht (Unterbindung am Lig. stylo-mandibulare).

SCHLITTLER.

9) **Gerber. Weitere Beiträge zur Antritis dilatans.** *Zeitschr. f. Laryng. Bd. 8. S. 405.*

Bekanntlich hat Gerber die Mukozelen, Pyozelen, Zysten und Empyemata cum dilatatione, sowie den Hydrops der Nasennebenhöhlen zusammengefasst unter dem Namen der Antritis dilatans gegenüber der Antritis abscedens, welch letztere als eine Folge der Periostitis, der Karies und Nekrose der Höhlenwände betrachtet wird. Den wenigen bisher beschriebenen Fällen von Keilbeinmukozelen fügt nun Gerber einen weiteren sehr interessanten und instruktiven Fall bei.

22jähriger Mann wegen Nasenverstopfung in poliklinischer Behandlung, seit 8 Jahren Abnahme des Sehvermögens bis zu fast völliger Erblindung, zunehmende Protrusio bulb. Status: hochgradiger Exophthalmus, orbitale Stirnhöhlenwand beiderseits vorgetrieben, 0 Druckschmerz, Kopfschmerzen auf Scheitel lokalisiert. Rhin. ant.: rechts zwischen Septum und unterer Muschel eine vom Rachendach herunterkommende Tumormasse. Rhin. post.: Reste von Adenoiden, darunter ein von roter gleichmässiger Schleimhaut überzogener Tumor, das Niveau der Choanen wenig überragend, nach unten aber bis auf das Segel reichend und die Tubenmündung überlagernd. Augenärztlicher Befund: bds. Optikusatrophie, Exophthalmus 23 mm, Visus rechts = 0, links Handbewegungen in direkter Nähe.

Differentialdiagnostisch wichtig und gegen Nasentumor schien Gerber zu sprechen, der Beginn der Krankheit mit Verschlechterung des Visus, wozu erst 5 Jahre später Behinderung der Nasenatmung trat, also ein gerade umgekehrtes Verhalten wie bei Nachenrachentumor, gegen malignen Tumor sprach die lange Dauer.

Entfernung einiger Polypen; Punktion der glatten, gut sichtbaren vorderen Tumorwand liess 1/2 Liter (530 g) einer braunbierähnlichen Flüssigkeit ablaufen, wobei heftige Kopfschmerzen und kleiner niederer Puls auftraten. Die Untersuchung ergab den charakteristischen Inhalt einer Mukozele, deren Umfang nach der Quantität der abgelaufenen Flüssigkeit sowie nach dem Röntgenbild auf die Keilbeinhöhle, Teile des Siebbeins und wohl auch zum Teil auf das Cavum cranii sich erstreckte.

SCHLITTLER

10) **R. Imhofer** (Prag). **Eine typische Schussverletzung der Nase.** *Arch. für Laryng. u. Rhin. Bd. 31. H. 3. S. 488.*

Verf. bemüht sich, die scheinbar so verschiedenartigen Verletzungen der Nase auf einen Grundtypus zurückzuführen. Er geht dabei aus von der Kopfhaltung des Verletzten beim Aufschlagen des Geschosses: die Kugel trifft den im Anschlag liegenden und zielenden Soldaten, während sein Gesicht nach rechts geneigt und etwas flektiert ist und nur der obere Teil des Gesichts frei ist. Es liegt also der obere Teil des Gesichts etwa der Nasenwurzel entsprechend am exponiertesten. Hier trifft das Geschoss auf und dringt teilweise unter Beschädigung des Auges in der Gegend des inneren Augenwinkels ein. Die Nasenhöhle wird vom Geschoss in der Höhe des Vorderendes der mittleren Muschel und des mittleren Nasenganges erreicht. Es durchschlägt in schräger Richtung nach vorn abwärts das Septum, gelangt in der Höhe des unteren Nasenganges in die rechte Nasenhöhle, die es dann unter Beschädigung des Alveolarfortsatzes des Oberkiefers und Mitnahme einiger Vorderzähne verlässt. Im weiteren Verlauf kommt es zu einer Verlagerung der Teile des Septums, welche durch die meist ohne gute Beleuchtung vorgenommene Tamponade noch verschlimmert wird. Es kommt zur Bildung einer Synechie mit ihren Folgen, welche um so ernstere Allgemein- und Lokalstörungen mit sich bringen, als die Verengerung der Nase plötzlich entstanden ist. Therapeutisch muss 1. womöglich durch gute Tamponade verhindert werden, dass eine Synechie entsteht, 2. eine entstandene Synechie gelöst, 3. verhindert werden, dass eine Wiederverwachsung entsteht. Empfehlung der v. Eicken'schen Methode — Thierschlappen auf die Wundflächen der Nase — nach Trennung breiter Synechien.

BRADT.

11) **Thost. Bleikugel im rechten Siebbein.** Aerztl. Verein zu Hamburg, Sitzung v. 5. 2. 1918. *Deutsche med. Wochenschr. No. 25. S. 647. 1918.*

15jähriger Knabe wurde von 12jährigem mit einem Luftgewehr ins Gesicht geschossen. Pat. blutete aus der Nase, hatte sonst keine Beschwerden. Als er sich später schneuzte, schwoll das Augenlid plötzlich an. Die kleine, 4 mm dicke Bleikugel sass dicht an der Orbita im Schädel. Sie wurde vergebens in der Orbita gesucht. Im stereoskopischen Röntgenbild sah man, dass die Kugel etwa 4 cm unter der Haut sitzen müsse. Sie wurde in dieser Tiefe nach Freilegung des Siebbeins von aussen aus der hintersten Siebbeinzelle mit Löffelsonde entfernt.

R. HOFFMANN.

12) **Fr. Pontopiddan. Einige Erfahrungen über Sinusitis maxillaris. (Quelques expériences sur la sinusite maxillaire.)** *Acta Oto-Laryngologica. Vol. 1. H. 1. 1918.*

Die Erfahrungen des Verf.'s beruhen auf 175 Fällen, die er im Laufe der letzten 10 Jahre behandelt hat. Der jüngste Patient war 10 Jahre, der älteste 73 Jahre alt. Einen deutlichen dentalen Ursprung hat er nur in 4 pCt. der Fälle nachweisen können; zweimal fanden sich maligne Tumoren in der Nase, in zwei Fällen syphilitische Nekrose des Oberkiefers und einmal ein fibröser Nasenrachenpolyp. Das hervorstechendste Symptom waren Kopfschmerzen (in 40 pCt. der Fälle): in einem Fall hatte die Kephalgie völlig den Charakter der Migräne, die

anfallsweise, bis zu 3 Tagen dauernd, auftrat. Nach Operation des Empyems verschwanden die Anfälle. Lokale Schmerzen im Kiefer bestanden in 9 pGt. der Fälle; in einigen Fällen wurden die Schmerzen auf die Zähne bezogen. In drei Fällen litten die Patienten an typischer Infraorbitalneuralgie. Der eine dieser Patienten hatte seine Neuralgie 14mal mit Röntgenstrahlen behandeln und sich 7 obere und einen unteren Zahn ziehen lassen. Nach Entdeckung und Operation des Empyems heilte die Neuralgie. Symptome von Seiten der Nase (Verstopfung, seröser oder eitriger Ausfluss, eine Krustenbildung, subjektive Kakosmie usw.) bestanden in 52 pCt. der Fälle. In 10 pCt. bestanden Symptome von Seiten des Ohres (eitrige oder katarrhalische Otitis media, Ohrensausen). Ein Patient, der wegen leichter abendlicher Temperatursteigerungen in den Verdacht kam, an Lungentuberkulose zu leiden, und wegen der völlig resultatlosen Behandlung in einem Sanatorium psychisch sehr deprimiert wurde, erlangte seine Gesundheit wieder nach Operation beider Kieferhöhlen. Verf. berichtet auch über Fälle mit nervösen Erscheinungen (Ermüdungsgefühl, Unlust zur Arbeit, schnelle Ermüdung nach geistiger Arbeit, Schlaflosigkeit). Von Erscheinungen seitens des Auges hat Verf. nur einige Fälle von Asthenopie gesehen.

In 7 Fällen ergab die Rhinoskopie und die Ausspülung der Höhle *keinen* Eiter; es handelte sich um völlig geschlossene Empyeme, das Ostium maxillare hatte sich durch Hypertrophie der Schleimhaut geschlossen. In 16 pCt. der Fälle waren Polypen vorhanden. In 142 von 152 so untersuchten Fällen war die Durchleuchtung positiv; in den übrigen 10 (7 pCt.) Fällen war trotz des Bestehens eines Empyems keine Verdunkelung vorhanden. Die Röntgenuntersuchung erscheint dem Verf. für die Diagnostik der Kieferhöhlenempyeme überflüssig. Was die Punktion anbelangt, so zieht Verf. es vor, sie vom unteren Nasengang aus zu machen, weil er bei Punktion vom mittleren Nasengang aus fürchtet, die natürliche Oeffnung der Höhle zu schädigen. In 9 Fällen war in der Höhle ein seröser Inhalt vorhanden.

In 19 pCt. der Fälle waren Komplikationen seitens der anderen Nebenhöhlen vorhanden.

In akuten Fällen bedient sich Verf. zur Behandlung der Aspiration nach Sondermann und der Punktion mit Ausspülung vom unteren Nasengang. Wenn 4 Ausspülungen keine merkliche Besserung ergeben, so sieht Verf. dies als ein Zeichen dafür an, dass tiefgehende Veränderungen der Höhlenschleimhaut bereits vorhanden sind. Es wird dann nach Caldwell-Luc operiert; Verf. hat nach diesem Verfahren bei 83 Patienten 101 Kieferhöhlen operiert, er hat kein einziges Rezidiv gesehen.

FINDER.

13) **Bruno Krause. Ueber Kieferzysten.** *Diss. München 1917.*

6 Jahre altes Mädchen. Anschwellung beider Wangengegenden, besonders der linken, innerhalb weniger Monate sich entwickelnd. Operation der linken Seite in Narkose ergibt eine mehr als wallnussgrosse Zyste, einkammerig, mit klarem serösen Inhalt. Im Dach der Zyste sitzen 2 Zähne, mit der Krone nach abwärts, ohne Wurzeln. Der vordere Zahn hat die Form eines Kaninus, der hintere die eines Prämolaris. Die andere Seite wurde noch nicht operiert.

DREYFUSS.



14) **F. J. Cleminson. Das Verhalten des Nasenrachenraums bei Trägern von Meningokokken. (Nasopharyngeal conditions in meningococcus carriers.)** *Brit. med. journ. 20. Juli 1918.*

Die Anwendung von desinfizierenden Sprays in die Nasenhöhle ist die allgemein angewandte Methode zur Behandlung von Trägern des Meningococcus cerebrospinalis. Das verschiedene Verhalten gegenüber dieser Behandlung hat dem Verf. den Gedanken nahegelegt, dass das anatomische und pathologische Verhalten der Nase oder des Nasenrachenraums dabei eine Rolle spielt. Es wurden 47 Meningokokkusträger untersucht und gleichzeitig bei einer gleichen Anzahl von gesunden Individuen Kontrolluntersuchungen angestellt. Ueber den Gang der Untersuchungen berichtet Verf. genau. Es ergab sich, dass die Faktoren, welche für das Verweilen der Kokken günstig sind, im Vorhandensein von Adenoiden bestehen, sowie in dem Zustand, den Verf. zusammenfasst als „Schleimhautkontakt" (firm mucus contact); er bezeichnet damit den Zustand, wenn die mittlere Muschel gegen das Septum oder gegen die laterale Nasenwand drückt. Ungünstig für das Zustandekommen der Kokkenträger ist das Bestehen von septischen Infektionen der Oberkieferhöhlen. Als Faktoren, die eine Resistenz gegen die Behandlung begünstigen, bezeichnet er: Pyorrhoea alveolaris, „firm mucus contact" (siehe oben) und bereits bestehende septische Infektion der Sinus.

Verf. sagt selbst, dass seine Untersuchungen an einer so geringen Zahl von Fällen angestellt seien, dass sie mit äusserster Reserve aufzunehmen sind. Er meint jedoch, dass seine Untersuchungen darauf hinzudeuten scheinen, dass der Hauptsitz der Meningokokken bei den Meningokokkenträgern in den Kieferhöhlen zu suchen sei.

FINDER.

15) **Citelli** und **Calicati. Adenoidismus und hypophysärer Feminismus.** *La Pediatria. Mai 1917.*

Verff. berichten über 3 Fälle, bei denen ihrer Ansicht nach adenoide Vegetationen die direkte Ursache eines psychischen Symptomenkomplexes war, der seine Erklärung findet in einer anfänglich funktionellen, dann auch anatomischen Störung der Hypophysis.

Dieser psychische Symptomenkomplex, der sich speziell bei den jugendlichen Adenoidenträgern findet und der sich in mehr oder minder typischer Form darstellen kann, ist im wesentlichen charakterisiert durch ein mehr oder minder ausgesprochenes Nachlassen des Gedächtnisses, Somnolenz oder Schlaflosigkeit, einen gewissen Defekt der Intelligenz und Schwierigkeit, die Aufmerksamkeit zu fixieren.

Die von den Verff. beschriebenen Fälle betreffen 3 Soldaten, bei denen man einen femininen Habitus bemerkt (feine, transparente feminine Haut, ausgesprochene Hypotrichose, sexuelle Frigidität, breites Becken). Die Genitalorgane waren gut entwickelt und das Skelett zeigte nicht die gewöhnlichen Anzeichen von Eunuchoidismus. Alle drei hatten eine ausgesprochene Fazies adenoidea, offenstehenden Mund, apathisches Aussehen, träge Intelligenz. Verff. machten bei den drei Patienten subkutane Einspritzungen von Hypophysenextrakt; es erfolgte Temperatursteigerung und Allgemeinreaktion (Schweissausbruch, Unruhe, allge-

meine Uebelkeit, Kopfschmerzen, Appetitlosigkeit, Palpitationen), die 5—6 Tage anhielten. Damit halten sie den Zusammenhang des oben geschilderten Zustandes mit der Hypophyse für bewiesen. FINDER.

c) Mundrachenhöhle.

16) **Kallius. Ueber die Entwicklungsgeschichte einiger Teile der Mundhöhle.** Breslauer med. Verein, Sitzung v. 7. 12. 1917. *Deutsche med. Wochenschr. No. 13. S. 366. 1918.*

Nach His entwickelt sich die Zunge aus dem Tuber impar und ist daher ein impares Organ. Das erscheint aber unwahrscheinlich. Dagegen spricht das Vorhandensein des Septums und die Zunge der Eidechsen. K. fand, dass bei Reptilien, Vögeln und Säugetieren zwischen den Schlundbögen ein unparer Höcker entsteht. Aber vom ersten Schlundbogen lösen sich Teile ab und lehnen sich an das Tuber impar an. Diese Zipfel können zusammenwachsen oder getrennt sich weiter entwickeln. R. HOFFMANN.

17) **Grumme** (Fohrde). **Aetiologie und Therapie der Alveolarpyorrhoe.** *Fortschritte d. Med. No. 20. 1917.*

Hinweis auf die Untersuchungsergebnisse von Kolle (s. d. Zentralbl. März 1917. S. 60) und die Therapie mit Salvarsan. SEIFERT.

18) **Hermann Küttner** (Breslau). **Ueber schmerzlosen intermittierenden Tumor salivalis der Ohrspeicheldrüse ohne nachweisbares Hindernis.** *Deutsche med. Wochenschr. No. 11. S. 284. 1918.*

Bei der in der Literatur bisher nicht berücksichtigten Erkrankung handelt es sich um 2 von K. beobachtete Fälle, in denen sich bei Frauen der höheren Gesellschaftsklassen während der kalten Jahreszeit plötzlich ohne erkennbare Ursache fast schmerzlos eine Schwellung der Ohrspeicheldrüse entwickelt hatte. Dieselbe nahm während des Essens, besonders beim Kauen, deutlich an Umfang zu, war $^1/_2$—1 Stunde nach der Mahlzeit kaum noch zu sehen und ohne irgend welche Störung des Allgemeinbefindens nach 7 Tagen vollständig beseitigt. Am Ductus parotideus war keine Verdickung oder Druckempfindlichkeit oder entzündliche Rötung um die Mündung nachzuweisen, auch erwies sich der Gang bei der in dem einen Fall vorgenommenen Sondierung als frei. Ein Sekretpfropf oder Schleimhautschwellungen in den hinteren Abschnitten des Duktus werden wohl das anatomische Substrat gebildet haben. Rezidive scheinen nicht vorzukommen. Eine besondere Therapie ist nicht notwendig. Sondierungen können nur reizen.

R. HOFFMANN.

19) **Georg Boenninghaus jr.** (Breslau). **Der Drüsenkrebs des harten Gaumens.** *Beitr. z. klin. Chir. Bd. 111. S. 215. 1918.*

Die Beobachtung eines Falles von Zylindrom bei einem 48jähr. Mann in der chirurgischen Klinik zu Breslau gibt B. Veranlassung zu einer umfassenden Studie über 19 bisher publizierte Fälle.

Er kommt zu folgenden Schlüssen:

1. Der Drüsenkrebs kommt am harten Gaumen vor in den beiden Formen des „hornfreien“ adenogenen Hautkrebses Ribbert's, dem Adenokarzinom im engern Sinne und dem Zylindrom.

2. Die früher viel umstrittene pathologisch - anatomische Einheit dieser Formen wird durch den gelegentlichen Uebergang des Zylindroms des harten Gaumens in das Adenokarzinom bewiesen.

3. Die Einheit beider Tumoren wird auch gestützt durch die Gleichheit des klinischen Bildes.

4. Die Gleichheit des klinischen Bildes wird hervorgerufen durch die Abkapselung der Tumoren, wodurch eine relative Gutartigkeit gegenüber dem Plattenepithelkrebs bedingt ist, die beim Zylindrom grösser ist als beim Adenokarzinom.

5) Die relative Gutartigkeit findet gewöhnlich ihren Ausdruck in der Kugelform des Tumors, in der Intaktheit der Schleimhaut, in dem langsamen Wachstum.

6. Dieser Ausdruck der Gutartigkeit des primären Tumors am harten Gaumen bleibt gewöhnlich sogar bestehen beim schliesslichen Eintritt des schneller verlaufenden bösartigen Stadiums.

7. Das bösartige Stadium ist anatomisch gekennzeichnet durch das Wachstum des Tumors durch die Gaumenplatte in Nasen- oder Kieferhöhle und klinisch durch Verstopfung der Nase bzw. Auftreibung des Oberkiefers.

8) Die Behandlung besteht in der Entfernung des Gaumentumors möglichst schon im gutartigen Stadium.

DREYFUSS.

20) **O. Levinstein** (Berlin). **Ueber Tonsillenneuralgie bei Pharyngitis chronica.** *Zeitschr. f. Laryng. Bd. 8. S. 441.*

Kranke mit Pharyngitis chronica können neben den allgemeinen bekannten Klagen über Brennen, Kratzen, Stechen und Trockenheitsgefühl im Hals auch solche über eigentliche Schmerzen, sei es im Mesohharynx oder tiefer in Kehlkopf- oder Schlüsselbeinhöhe, vorbringen. Als Ursache für letztere findet man dann oft eine akute Exazerbation mit Rötung und Schwellung der Schleimhaut, namentlich der Seitenstränge, oder eine Entzündung der Gaumenmandeln.

Daneben finden sich aber nun noch Patienten mit chronischer Pharyngitis, welche in Abständen von Wochen oder Monaten über zeitweise und namentlich bei der Nahrungsaufnahme auftretende Schluckschmerzen sich beklagen, für welche weder die Inspektion des Mesopharynx noch des Nasenrachenraumes oder des Larynx, noch die Palpation der Hals- und Kieferdrüsen, oder der Halsmuskulatur eine Erklärung gibt. Ebenso fehlt allgemeines Krankheitsgefühl, Mattigkeit, Appetitlosigkeit, Temperaturerhöhung. Nimmt man nun die Sonde zu Hilfe, so kann man in all diesen Fällen das Bestehen einer deutlichen Hyperästhesie der im übrigen völlig unveränderten Gaumenmandel konstatieren, es erklärt auch der Patient beim Berühren, dass von hier besagte Schmerzen ausgehen.



Es handelt sich hier um eine im Gebiet der die Tonsillen mit sensiblen Nervenfasern versorgenden Nerven auftretende Neuralgie, weshalb auch therapeutisch die Anwendung von Antineuralgicis indiziert ist. SCHLITTLER.

21) **P. Amorosi. Ein Fall von primärem tuberkulösem Ulkus der Zunge. (Un caso di ulcerazione tuberculosa della lingua.)** *La Riforma med. 11. Aug. 1917.*

35jähr. Mann, bei dem vor einem Jahre ein kleines Bläschen am linken Zungenrande auftrat; es entstand daraus eine Ulzeration, die sich von Tag zu Tag vergrösserte. Bei der Aufnahme in das Hospital bestand eine 50 Centimesstückgrosse Ulzeration mit induriertem Grunde auf der vorderen Hälfte des linken Zungenrandes; geschwollene submaxillare Drüse. Wassermann negativ. Nach Unterbindung der Lingualis und Ausräumung der Drüsen wurde der linke Zungenrand keilförmig exzidiert. Heilung. Nach 2 Monaten kein Rezidiv. Mikroskopische Untersuchung ergab Tuberkulose mit Anwesenheit von Bazillen. Exitus nach $^3/_4$ Jahren an Lungentuberkulose. FINDER.

22) **O. Levinstein** (Berlin). **Beitrag zur Pathologie der Möller'schen Glossitis.** *Zeitschr. f. Laryng. Bd. 8. S. 432.*

Verf. fügt den wenigen in der Literatur beschriebenen Fällen von chronischer superfizieller Glossitis (Glossodynia exfoliativa oder nach ihrem Entdecker Möller'sche Glossitis) eine weitere Beobachtung an: 20jähr. Fräulein mit Klagen über brennende, stechende Schmerzen im Munde, besonders in der Zunge, so dass die Nahrungsaufnahme ernstlich behindert und die Kranke körperlich heruntergekommen ist. Beginn des Leidens vor 2 Jahren mit Auftreten roter Flecke auf dem Zungenrücken und längs des Zungenrandes, später auch auf Lippen und auf Wangenschleimhaut. Schmerzen stets parallel dem Auftreten und Schwinden der Flecken, in letzter Zeit nie mehr schmerzfrei, da auch die Flecken auf Zungenrücken und Zungenrand sich nicht mehr zurückbildeten. Befund: Auf dem Zungenrücken ovaler markstückgrosser dunkelroter Fleck, Rand teils glatt, teils gezackt, ziemlich unvermittelt in die normale Schleimhaut übergehend, ein Streifen von derselben Beschaffenheit längs dem Zungenrande, die übrigen Partien der Zunge normal. Kleinere Flecken der beschriebenen Art auf der Unterlippenschleimhaut, Zahnschleimhaut der rechten Oberkieferhälfte und Uvula. Flecke auf Berührung hyperästhetisch.

Der Verlauf der Affektion ist ausgesprochen chronisch, unsere Therapie bis jetzt machtlos, die Prognose quoad vitam aber günstig. SCHLITTLER.

23) **Ph. Mitchell. Primäre Mandeltuberkulose beim Kinde.** *The Journal of pathol. and bacteriol. April 1917.*

Die Gaumenmandeltuberkulose ist sehr häufig der Ausgangspunkt für die Tuberkulose der tiefen Zervikaldrüsen. Diese Tuberkulose lässt sich nur mikroskopisch feststellen oder durch Impfungen; die Veränderungen finden sich unmittelbar unter dem Epithel und nahe den Mündungen der Lakunen oder auch in der Tiefe des Mandelgewebes. Diese Mandeltuberkulose ist oft primär. Sie findet sich relativ häufig bei Kindern; experimentelle Untersuchungen haben gezeigt,

dass sie viel mehr zurückgeführt werden kann auf Genuss von Milch tuberkulöser Kühe als auf Inhalation von zerstäubtem Sputum. Es findet sich der Tuberkelbazillus vom Typus humanus oder bovinus in den Lakunen, ohne dass palpable Veränderungen an den Mandeln und anderen Organen vorhanden zu sein brauchen. Die Entfernung der Mandeln ist angezeigt in allen Fällen von tuberkulöser Zervikaladenitis beim Kinde. Der Gebrauch sterilisierter Milch für Säuglinge und Kinder muss Gegenstand besonderer Sorgfalt sein. FINDER.

24) **Franz Wachter. Die Tonsillektomie und ihre Erfolge an der Heidelberger Universitätsklinik für Ohren-, Nasen- und Kehlkopfkranke.** *Diss. Heidelberg 1918.*

Nachuntersuchung von 40 Tonsillektomierten, bei denen die Operation teils weger häufiger Abszesse und Anginen, teils wegen Polyarthritis vorgenommen worden war. Beschreibung der an der Heidelberger Klinik geübten Methode.

DREYFUSS.

d) Diphtherie und Croup.

25) **W. Braun** (Berlin). **Die heutige Diphtheriebekämpfung und ihre Erfolge.** Gemeinsame Tagung der ärztl. Abteilungen der waffenbrüderlichen Vereinigungen Deutschlands, Oesterreichs und Ungarns, Sitzung v. 23.—26. 1. 1918. *Berliner klin. Wochenschr. No. 7. S. 173. 1918.*

Die hohe Diphtheriesterblichkeit (in Preussen 1904—1913 101019 Todesfälle, in Berlin 1904—1913 5377 Todesfälle) macht eine energische Bekämpfung notwendig. Für die Hauptaufgaben einer solchen hält B. a) Durchsetzung der frühzeitigen Serumbehandlung der Erkrankten, b) frühzeitige lückenlose Anwendung der hygienischen Hilfsmittel, c) Durchsetzung der Schutzimpfung der Gefährdeten. In Berlin scheint sich der Erfolg schon zu zeigen. Bis 1912 immer über 10pCt. relative Sterblichkeit, in den letzten fünf Jahren immer unter 10pCt. 1916 8,1, 1917 8,4 Todesfälle. R. HOFFMANN.

26) **Margarethe Hamann. Ueber das Auftreten des Fazialisphänomens im Verlaufe der Diphtherie.** *Diss. München 1918.*

Neben anderen Reflexen wurde bei 100 Diphtheriekindern der Münchener Kinderklinik auch das Chvostek'sche Phänomen, d. h. das blitzartige Zucken der Gesichtsmuskulatur nach mechanischer Reizung des N. facialis durch Beklopfen mit dem Perkussionshammer zwischen Jochbogen und Mundwinkel geprüft. Es fand sich 47mal bei 100 Kindern vor, 23mal bei leichter, 15mal bei schwerer, 3mal bei schwerster Diphtherie und 6mal bei absteigender Larynxdiphtherie.

19mal bei den 100 Kindern kam es zu postdiphtherischen neurotischen Störungen, davon 15mal bei chvostekpositiven, 4mal bei chvosteknegativen Kindern.

Aus dieser Untersuchung glaubt H. schliessen zu dürfen — und die Zahlen scheinen dafür zu sprechen —, dass Patienten mit positivem Phänomen eine ungleich grössere Neigung haben, an postdiphtherischen Nervenstörungen zu erkranken. DREYFUSS.

27) **E. Knapp** (Stuttgart). **Erfahrungen über Diphtheriebehandlung und Heilserum, speziell bei den malignen Erkrankungen.** *Württemb. med. Korresp.-Blatt. No. 37. 1918.*

Bei jeder Diphtherie soll Heilserum in genügenden Dosen angewendet werden. Die frühzeitige Erkennung der malignen Diphtherie ist von allergrösster Wichtigkeit. Schwere oder maligne Diphtheriefälle sollen sofort nach der kombinierten intravenös-intramuskulären Injektionsmethode behandelt werden. Die nicht häufig vorkommende Serumkrankheit darf unter keinen Umständen eine Gegenindikation der Serumbehandlung bilden.

SEIFERT.

28) **Deussing** (Hamburg). **Ueber diphtherieähnliche Anginen mit lymphatischer Reaktion.** *Deutsche med. Wochenschr. No. 19. S. 513. No. 20. S. 542. 1918.*

Im Verlaufe jeder Diphtherieepidemie werden Fälle beobachtet, die dem Aussehen nach als diphtherische Anginen imponieren, die aber bakteriologisch von der Diphtherie abzusondern sind und auch durch ihren Verlauf und das Fehlen spezifischer Einwirkungen des Diphtherietoxins eine gesonderte Stellung beanspruchen. Als Erreger sind in solchen Fällen in erster Linie Streptokokken gefunden worden, ferner Pneumokokken und andere Keime, die schon normaliter auf der Schleimhaut der oberen Luftwege zu finden sind. Da auch die Diphtherie selbst häufig mit solchen Keimen kompliziert ist, so lassen solche Anginen bisweilen sich sehr schwer bakteriologisch analysieren.

D. beobachtete 3 hierher gehörige Fälle. Die Erkrankung nahm in diesen Fällen ihren Ausgang vom Nasenrachenraum, in dem sich diphtherieähnliche Beläge zeigten. Die Aehnlichkeit mit Diphtherie zeigte sich auch in dem Geruch, der von der Erkrankung ausging. Die Erkrankung griff weiter auf den Rachen über und führte — und das ist das Bemerkenswerte — zu sehr beträchtlichen Drüsenschwellungen, besonders der Drüsen, die regionär zum Epipharynx gehören, daneben aber auch zu allgemeiner Drüsenschwellung, die sich in dem einen Falle auch im Abdomen nachweisen liess, und zu beträchtlicher Milzschwellung. Im Gegensatz zur Diphtherie blieben schwere Schädigungen der inneren Organe (Herz, Niere) und der Nerven aus. Der bedeutenden Schwellung des lymphatischen Apparats entsprach ein Blutbild, wie es nur bei leukämischen Erkrankungen beobachtet wird. In allen 3 Fällen war bakteriologisch Diphtherie sicher auszuschliessen. Indessen war der bakteriologische Befund nicht einheitlich und nicht eindeutig. Aus den Untersuchungen liess sich nicht mehr entnehmen, als dass es sich um Streptokokkeninfektionen handelte, die wahrscheinlich durch andere Arten als den gewöhnlichen Streptococcus pyogenes longus bedingt waren. Literatur und Kritik der verschiedenen Ansichten über das Zustandekommen der lymphatischen Reaktion und ihrer Beziehungen zur lymphatischen Leukämie. Für seine Fälle sieht D. das ausschlaggebende Moment in einer besonderen Infektion mit primären toxischen Einwirkungen auf die lymphatischen Organe, wenngleich nicht in Abrede gestellt wird, dass eine lymphatische Konstitution die Reaktion des lymphatischen Gewebes vielleicht begünstigend beeinflusst hat.

R. HOFFMANN.

e) Kehlkopf und Luftröhre.

29) **Seifert** (Würzburg). **Ueber funktionelle und organische Stimmsprachstörungen bei Soldaten.** *Würzb. Abhandl. Bd. 17. H. 12. 1918.*

Die Berichterstattung bezieht sich auf Stimm-Sprachstörungen bei Feldzugsteilnehmern, sowie bei Soldaten aus der Heimat, die in den ersten drei Kriegsjahren in der Poliklinik zur Beobachtung und Behandlung kamen. Es werden besprochen Stottern, Mutismus, Mogiphonie, Stimmlippenlähmungen, letztere in tabellarischer Anordnung. Den Schluss bilden Mitteilungen über 4 Fälle von Ankylose des Kriko-arytaenoideal-Gelenkes. (Autoreferat.)

30) **H. Harms. Unsere Erfahrungen über hysterische Sprach- und Stimmstörungen bei Kriegsteilnehmern.** *Passow's Beiträge. Bd. 11. S. 65.*

Das psychische Trauma (affektbetontes Erlebnis) spielt als ätiologisches Moment in erster Linie für Sprach-, dann aber auch für Stimmstörungen wohl nur eine Rolle für Leute an der Front, die den groben psychischen Einwirkungen des Krieges direkt ausgesetzt sind, für die keineswegs seltenen Störungen der Sprache und Stimme bei Kriegsteilnehmern aus dem Heimatgebiet muss noch eine andere Aetiologie in Betracht kommen. Erfahrungsgemäss handelt es sich bei der Grosszahl dieser um ein „Sichlokalisieren hysterischer Symptome an Stellen, die schon organisch geschädigt sind oder auf welche die besondere Aufmerksamkeit desPatienten gerichtet ist" (Laryngitis, Ueberanstrengung der Stimme, Verletzungen des Kehlkopfes). Ausser diesen beiden Gruppen gibt es noch reine „ideogene" Fälle, bei denen offenbar Begehrungsvorstellungen das ausschlaggebende ursächliche Moment bilden („Heimatwunsch"), welch letzteren auch ein bedeutender Einfluss im Sinne einer Neigung zu Rezidiven und einer Fixierung des hysterischen Symptoms zukommt.

Die Gesamtzahl der beobachteten Patienten betrug 73 (12 Stumme, 3 Stotterer, 53 Stimmgestörte), die Sprachgestörten waren mit einer einzigen Ausnahme unter 25 Jahre alt, unter den Stimmgestörten fand sich dagegen eine grosse Zahl älterer Leute.

Bei den hysterisch Stummen handelte es sich immer um Mutismus, nie um hysterische Aphasie, alle Patienten mit einer Ausnahme waren auch gleichzeitig hysterisch taub. 4 Patienten litten an hysterischem Stottern schwerster Form mit starken tonischen und klonischen Mitbewegungen der Gesichts-, Hals- und Extremitätenmuskulatur.

Von hysterischer Stimmstörung wurden beobachtet:

1. die reine Flüsterstimme,
2. die Quetschstimme (Taschenbandstimme),
3. der Wechsel von 1 und 2,
4. die Fistelstimme.

Die Kranken der ersten Gruppe boten all die verschiedenen und hinlänglich bekannten Bilder der hysterischen Stimmbandparesen. Bei jenen der zweiten Gruppe besteht neben einer Transversuslähmung bzw. einer Parese aller Adduk-

toren eine Kontraktion der Muskulatur der Taschenbänder und des Kehlkopfeinganges, was uns auch erklärt, dass solche Patienten auf Befehl imstande sind, anstatt mit Quetschstimme mit reiner Flüsterstimme zu sprechen; die Stimmbandlähmung ist das Wesentliche, das Primäre, die Taschenbandbewegung etwas Sekundäres.

Aufgabe der Therapie ist es, „durch suggestive Beeinflussung die Psyche des Kranken von ihrer Hemmung zu befreien, seine Unfähigkeitsvorstellung zu verdrängen und ihm statt ihrer den Gesundungswillen des Arztes aufzwingen.“ Verf. bespricht die verschiedenen Wege, auf denen versucht worden ist, dieses Ziel zu erreichen und schildert dann eingehend das Faradisationsverfahren nach Kaufmann, welches sich ihm als zweckmässiges, gefahrloses und einfaches Prozedere überaus bewährt hat, nicht ohne aber zu betonen, dass es nicht so sehr auf die Methode als den Arzt ankommt, und jede Behandlung eine rein symptomatische ist, mit der Sprachstörung nur ein Krankheitssymptom, nicht aber die Krankheit beseitigt ist.

SCHLITTLER.

31) **M. Mann** (Dresden). **Drei seltene Schussverletzungen.** *Passow's Beiträge. Bd. 11. S. 99.*

1. Shrapnellkugel, Einschuss hinter dem Sternokleido, Richtung nach hinten unten in den oberen Brustraum. Hautemphysem, Schluckbeschwerden. Röntgenbild weist die Kugel im Jugulum entsprechend dem Ansatz der ersten Rippe an das Sternum nach, dicht vor der Wirbelsäule und hinter dem mit Wismutbrei gefüllten Oesophagus. Oesophagoskopie: in 22 cm Tiefe wölbt der Fremdkörper sich von rechts hinten gegen das Lumen des Oesophagus herein.

2. Shrapnellschuss, Einschuss durch das rechte Schulterblatt, Hautemphysem über viele Wochen dauernd, linksseitige Rekurrenslähmung und Pulsverlangsamung. Tracheoskopie ohne Befund. Oesophagoskopie: in 24 cm Tiefe wölbt sich von links und vorn eine haselnussgrosse Geschwulst vor mit normaler Schleimhaut aber lebhaften pulsatorischen Bewegungen. Röntgenbild zeigt Kugel etwas hinter und rechts vom Aortenbogen, die Oesophaguswand stark nach vorne drängend.

3. Granatsplitterverletzung, Einschuss unterhalb des rechten Auges, Fraktur des Unterkiefers, Bewegungen der Halswirbelsäule sowie Betasten der hinteren Rachenwand sehr schmerzhaft. Röntgenaufnahme: schmaler langer Splitter an der Schädelbasis dicht neben der Wirbelsäule rechts. Untersuchung des Nasenrachenraumes resultatlos. Durch weitere Aufnahmen wird festgestellt, dass Splitter vor dem Atlantookzipitalgelenk liegt. Operation: Vertikalschnitt bis auf das Periost in Lokalanästhesie, Entfernung des sehr fest sitzenden Splitters, Heilung. (Beilage: 3 Röntgenbilder.)

SCHLITTLER.

32) **Carl Beck. Ueber Erfahrungen mit Stimmstörungen bei Kriegsteilnehmern.** *Passow's Beiträge. Bd. 11. S. 130.*

Verf. wünscht, dass mit dem Ausdruck hysterische Stimmstörung nur die Fälle bezeichnet werden, bei denen die Stimmbandlähmung ein Sympton einer nachgewiesenen hysterischen Allgemeinerkrankung ist, diese Fälle sind aber verhältnismässig selten und die überwiegende Mehrzahl der funktionellen Störungen

ist psychogener Natur, ohne dass eine hysterische Komponente vorliegt. Gewiss ist ein Teil dieser Patienten psychopathisch veranlagt, ihnen steht aber eine Mehrzahl in jeder Beziehung Gesunder gegenüber, bei denen allein der Shock genügte, um eine solche Reaktion hervorzurufen. Nicht selten sind die Fälle, bei denen eine funktionelle Stimmstörung im Zusammenhang mit einer organisch bedingten entsteht. Charakteristisch am Bilde der psychogenen Stimmstörung ist vor allem die „Variabilität des laryngoskopischen Bildes“ und die „Beiderseitigkeit“, während einseitige Störungen sehr selten sind.

Nicht unerwähnt dürfen bei der Symptomatologie der psychogenen Stimmstörungen gewisse organische Störungen bleiben (mehr oder minder schwere Veränderungen der Larynxschleimhaut), die öfters zur Folge haben, dass die richtige Diagnose nicht gestellt, und die Möglichkeit einer psychogenen Störung völlig ausser Acht gelassen und sofort eine energische Lokalbehandlung begonnen wird.

Therapeutisch fand lange Zeit die Gutzmann'sche Uebungstherapie Anwendung, die Resultate waren gute, aber die Behandlungsdauer oft eine recht lange, auch sammelte sich im Laufe der Zeit ein Stock „Unbeeinflussbarer“. Hier brachte dann die Suggestivbehandlung mit dem faradischen Strome nach Kaufmann willkommene Hilfe. Aber auch hier gab es Versager, als deren Ursache Verfasser die Unmöglichkeit anführt, in einer Klinik die „suggestive Atmosphäre“ zu schaffen, die den Patienten für die eigentliche Heilung empfänglich macht. Daher wurde der Versuch gemacht, mit dem Neurologen bzw. Psychiater zusammenzuarbeiten und dies Vorgehen hat sich ausserordentlich bewährt, namentlich schon mit Rücksicht darauf, dass mit Beseitigung des Symptoms die Behandlung des Kranken nicht beendigt ist, sondern der Neurotiker noch psychischer Behandlung bedarf.

Die Prognose quoad restitutionem ist jetzt entschieden günstig, „jeder psychogen Stimm- und Sprachgestörte kann durch energische Suggestivbehandlung von seinem Symptom befreit werden und zwar so, dass er nicht im geringsten im täglichen Leben beeinträchtigt bleibt und keiner Rente bedarf.“ SCHLITTLER.

33) **O. Muck. Beobachtungen und praktische Erfahrungen auf dem Gebiete der Kriegsneurosen der Stimme, der Sprache und des Gehörs.** *Bergmann. Wiesbaden 1918. 48 S. Preis M. 3.*

M. will nicht zusammenfassend bringen, was man von diesen Störungen weiss und wie sie behandelt werden, sondern nur seine persönlichen Anschauungen, seine Behandlungsweise darlegen auf Grund von Erfahrungen an über 300 Fällen, ohne Literaturangaben (aber mit Berücksichtigung einiger nicht zitierter Arbeiten). Er zeigt zunächst an einer Reihe von Beispielen, dass „bei der Hysterie Störungen in den Bewegungen auftreten können, welche mit der Entwicklung des Verstandes und des Willens erst erworben werden müssen, während automatisch selbstverständliche, angeborene und ererbte reflektorische Bewegungsarten bei der Hysterie keine Funktionsstörung ergeben (Ontogenie/Hysterie)“ und zieht daraus später den Schluss, dass Willensstörungen vorliegen. Er beschreibt sein bereits bekanntes Kugelverfahren zur Auslösung eines Reflexschreies bei Aphonischen, dem er eine

kurze Uebungs- und psychische Behandlung folgen lässt. Es sieht von Ueberrumpelung ab und sagt dem Kranken vorher genau, was geschieht. Das Verfahren erreicht eine Verstärkung der Ausatmung und erzwingt auch gegen den Willen des Kranken einen reflektorischen Stimmlippenschluss. Wegen der Gefahr des Misserfolgs soll es nie in Gegenwart dritter Personen durchgeführt werden. Ein Brief von O. Schultze-Frankfurt a. M., der das Verfahren an sich selbst machen liess, bezeugt die Einfachheit, Eleganz und geringe Unannehmlichkeit dieses schnellen Vorgehens, das aber genau richtig (rasche subglottische Einführung der Kugel) gemacht werden muss. Ein darauf folgender Urlaub soll den Erfolg festigen. Die Belehrung muss besonders auch die häufige Phthiseophobie bekämpfen. Die Kranken werden g. v. H. entlassen, um Rückfälle zu vermeiden. Obwohl M. den suggestiven Teil seiner Behandlung nicht ganz anerkennt, warnt er doch, das Verfahren schematisch vorzunehmen: „man muss es im Gefühl haben, wie man sich dem einzelnen Fall in seiner psychischen Qualität gegenüber benimmt, nicht dass man den Erfolg von dem mechanischen Effekt der eingeführten Kugel allein . . . erwartet". Die Anwendung geschieht bei ideogenen und thymogenen Fällen. Die Entstehung der letzteren durch einen Stimmbandschreckreflex hat M. bekanntlich beobachtet. Einige bemerkenswerte Fälle, insbesondere von einseitiger Medianstellung, die Postikuslähmung vortäuschte, sind geschildert. Auch das Bild der Rekurrenslähmung könne psychogen sein. Auf die Fehldiagnose chronische Laryngitis bei Taschenbandpressern mit offener Knorpelglottis verweist M. auch. Ferner macht er den sehr gewagten Versuch, sein Kugelverfahren auf die Behandlung der persistierenden Fistelstimme, der Sängerstimmstörungen und der psychogenen Stimmstörungen nach endolaryngealen Operationen auszudehnen. Von Mutismus (einmal mit Agraphie) wurden 50 Fälle ebenso geheilt, wobei gleichzeitig Sensibilitäts-, Schmerz- und Hörstörungen beseitigt werden konnten. Ueber letztere, namentlich psychogene Taubheit, macht er wichtige Angaben, verweist auf die Notwendigkeit der Sensibilitätsprüfung, der Beobachtung akustikomotorischer Reflexe, auf die eigentümliche Ablesefertigkeit der „unbewusst" Hörenden, die eigentlich keine ist. Er versuchte durch tagelanges Ausschalten des Auges solche Kranke auf den Gehörsweg zu bringen. Gegen Simulation spricht seiner Ansicht nach das gesamte Verhalten der Kranken, die auch nicht durch laute Geräusche aus dem Schlaf zu wecken waren (Gehörschlaf). Bemerkenswert sind seine Versuche, psychogen Ertaubte singen zu lassen auch event. mit Klavierbegleitung. Da zeigt es sich, dass sie, obwohl sie bewusst nichts von der Begleitung wahrnehmen, doch mit dieser die Tonart wechseln. Mit „phylogenetischen Betrachtungen zur Hysterie", wonach durch Ausfall der Schmerzempfindung die Tastempfindung herabgesetzt, aber nicht vollkommen ausgeschaltet wird, und dass Gemütsbewegungen, Wollen und Urteilen, als erworbene Funktionen des Hirns, des „Organs der Erziehbarkeit", durch ein auslösendes Moment eine Störung im Sinne der Hysterie erfahren können schliesst die Arbeit.

NADOLECZNY.

34) Panconcelli-Calzia. **Die phonetische Behandlung von Stimm- und sprachbeschädigten Kriegsverwundeten und -Erkrankten.** *Vox 1918. H. 3/4.*

Der zweite Jahresbericht der Sprachstation des stellvertr. IX. A.-K. bringt

Krankengeschichten von 111 Fällen und zwar von je 2 motorisch bzw. sensorisch Aphasischen, 1 Rekurrenslähmung, 2 Hypoglossuslähmungen, 2 organischen Stimmstörungen, darunter eine nach Halsdurchschuss, 3 organisch (?) Schwerhörigen; ferner das grosse Heer der funktionellen Stimmstörungen 44 Fälle. Stottern war in 14 Fällen im Felde entstanden, in 37 Fällen stammte es aus der Kindheit. Zwei Fälle von Aphonia spastica (ebenfalls in einer Sitzung geheilt), einer mit sakkadierter Sprache, ein Fall von simulierter Taubheit beschliessen die Krankengeschichtensammlung. Am bemerkenswertesten ist, dass man nunmehr auch in Hamburg von der bisherigen Uebungstherapie abgekommen ist und mit Erfolg auf Heilung psychogener Aphonie mit und ohne Stummheit und Taubheit in einer Sitzung durch „konzentrierte Uebungsbehandlung" besteht, bei widerwilligen Kranken aber auch energische Faradisierung benützt, daneben Arbeitsbehandlung eingeführt hat. Hervorgehoben sei aber, dass beim Stottern, „ob seit Kindheit vorhanden oder im Kriege erworben, sich die konzentrierte Uebungstherapie in keiner Weise bewährt". Ref. möchte noch besonders betonen, dass aus den Krankengeschichten hervorgeht, dass auch die in anderen Lazaretten versuchten Gewaltkuren und Verfahren der sog. Nervenbehandlungslazarette namentlich bei Sprachentwickelungsstotterern nicht nur vollkommen versagen, sondern eher schädlich sind. Auch die Hypnose ist hier meist nutzlos. Hier nützt nur Uebungsbehandlung mit wohlwollender Psychotherapie. Der Fall 8 von Schussverletzung des Halses beweist, worauf Ref. schon aufmerksam machte, dass man in solchen Fällen erst spät mit Stimmübungen anfangen soll. — Auffällig war dem Ref. die Begutachtung von 25 pCt. E.-B. bei einem noch aphonisch entlassenen ursprünglich thymogen Stummen (Fall 48).

NADOLECZNY.

35) **Neumayer. Kehlkopftuberkulose und Schwangerschaft.** Münchener Gynäkologische Gesellschaft, Sitzung vom 28. 2. 1918. *Deutsche med. Wochenschr. No. 17. S. 480. 1918.*

Klinisch vom Facharzt nachgewiesene Kehlkopftuberkulose ist unter allen Umständen eine absolute Indikation für möglichst frühzeitige Unterbrechung der Schwangerschaft. Dieselbe ist aber nach dem 4. Monat zu unterlassen wegen der schlechten Erfahrungen über den Verlauf der sich dann meist ausbreitenden Tuberkulose.

R. HOFFMANN.

36) **Hans Holfelder** (im Felde). **Die Frühtracheotomie im Rahmen truppenärztlicher Tätigkeit an Grosskampftagen.** *Deutsche med. Wochenschr. No. 21. S. 571. 1918.*

Um die Prognose der Kehlkopfverletzungen im Kriege bzw. der Halsverletzungen, bei denen der Kehlkopf sekundär in Mitleidenschaft gezogen wird, zu bessern, muss frühzeitig tracheotomiert werden, und zwar im jetzigen Stadium des Krieges mit seiner heftigen und weitreichenden Artilleriewirkung schon unmittelbar hinter der Front. Dass das möglich ist und wie es ermöglicht wird, führt H. in anschaulicher Weise aus.

R. HOFFMANN.

37) **Brünings. Ueber die Behandlung von Stenosen und Atresien des Kehlkopfes durch Exzision, Dehnung und Plastik.** Greifswalder med. Verein, Sitzung vom 16. 2. 1918. *Deutsche med. Wochenschr. No. 19. S. 534. 1918.*

Sechs Fälle von hochgradigen, bereits mit Luftröhrenschnitt eingelieferten Stenosen oder völligen Atresien. Die Behandlung teilt B. in vier Stadien ein: 1. Laryngofissur mit Ausräumung und Anlegung eines Laryngostoma, 2. Bolzenbehandlung, 3. Verschluss des Laryngostoma durch erweiternde Plastik, 4. Nachbehandlung von seiten des Patienten durch Selbstbougierung. Für die Bolzenbehandlung hat B. eine besondere Art von Zinnbolzen konstruiert, welche ohne Kanüle getragen wird und Mundatmung ermöglicht. Der plastische Verschluss wird nach Möglichkeit so ausgeführt, dass er durch Spreizung des Schildknorpels gleichzeitig eine Erweiterung bewirkt (Einpflanzung, Ueberhäutung und Stielung eines Tibiaspanes neben dem Laryngostoma; Einnähung des gestielten Transplantates in den gespreizten Schildknorpel). Schon vor Ausführung der Plastik hatten die Patienten die Selbstbougierung (mit Schütter'schen Bougies) erlernt und wurden nach deren völliger Beherrschung zur weiteren Selbstbehandlung entlassen. Letztere muss eventuell jahrelang fortgesetzt werden und täglich stattfinden. Die Selbstbougierung wurde in den vorliegenden Fällen stets leicht erlernt.

R. HOFFMANN.

38) **C. E. Benjamins. Ein neues Kehlkopfspekulum. (Un nouveau spéculum laryngien.)** *Acta Oto-Laryngologica. Vol. 1. H. 1. 1918.*

Verf. hat ein Spatelinstrument zur direkten Besichtigung des Kehlkopfs konstruiert, bei dem er die den bisher üblichen Methoden innewohnende Schwierigkeit, die sich daraus ergibt, dass die starken Muskelmassen des Zungengrundes unter Anwendung eines starken Druckes von vorn nach hinten gedrückt werden müssen, umgehen will. Er erreicht dies dadurch, dass die grösste Wölbung der Zunge umgangen und die Zunge nicht von vorn nach hinten, sondern mehr nach der Seite gedrückt wird. Er hat zu diesem Zweck einen an dem Brünings'schen Handgriff anzubringenden Spatel konstruiert, der bei schräger Kopfhaltung des Patienten vom rechten Mundwinkel aus eingeführt wird. Auch für die Hypopharyngoskopie ist das Instrument su benutzen. Verf. hat sich der Methode nicht nur zu diagnostischen Zwecken, sondern auch zur Behandlung bedient, z. B. zur Entfernung von Stimmbandpolypen, zur Asthmabehandlung nach Ephraim. (Der Spatel ist zu beziehen von M. Harting Bank, Pausdam 2, Utrecht.)

FINDER.

f) Schilddrüse.

39) **Finkbeiner** (Thurgau). **Kretinismus im Nollengebiet.**

Nach Erläuterung der geologischen und sozialen Verhältnisse der genannten Gegend des Kantons Thurgau kommt Verf. zu folgenden Schlüssen:

In stabilen und stagnierenden, daher inzüchtigen Verhältnissen komme es am ersten zur Entartung, daher erweisen sich die kleinsten Ortschaften durchgängig am stärksten belastet. Die Ortsbürger sind von der Endemie allenthalben stark bedroht, die herzugewanderten Fremden nicht. Nicht das verwahrloste Haus,

noch der Ort, sondern die Herkunft aus einer belasteten Familie bedingen die Endemie. Trinkwasser und Geologie spielen im Nollengebiet keine Rolle (!).

Verf. sagt, er schreibe nicht über den Kropf, sondern über den Kretinismus. Sicher sei jedenfalls das eine, dass eine hypothyreotische Quote bei Kretinen selten fehle, dass sie aber weder das Primäre, noch das Wesentliche im Bilde des Kretinismus darstelle.

Kretinismus und Verkehr, z. B. eine Eisenbahn, eine neue Industrie usw. schliessen sich gegenseitig aus. Wohlhabenheit führe zu Stagnation, Armut zu Wandern. JONQUIÈRE.

40) **Messerli** (Lausanne). **Beitrag zum Studium der Ursächlichkeit des endemischen Kropfes. (Contribution à l'étude de l'étiologie du goître endémique.)** *Schweizer Rundschau f. Med. No. 8. 1918.*

Der sachverständige Verf. kommt durch Schuluntersuchungen von Gemeinden im Berner Jura und im alten Aarethal dieses Kantons, sowie auch in einer Schule in London, wo man den Kropf nicht kennt, zu dem Schlusse, dass es einen Schulkropf als solchen nicht gibt, sondern dass die Schülerkröpfe nur in endemischen Kropfgegenden nachzuweisen sind. Er fand auch, dass das krankhafte Wachstum der Schilddrüse schon im ersten und zweiten Lebensjahr beginnen kann, aber häufiger erst mit dem sechsten Jahre hervortritt. JONQUIÈRE.

g) Oesophagus.

41) **Kappis. Oesophagusdivertikel.** Med. Ges. zu Kiel, Sitzung v. 15. 11. 1917. *Berliner klin. Wochenschr. No. 2. S. 42. 1918.*

Das Divertikel fand sich bei einem Jungen von 3 Jahren. R. HOFFMANN.

42) **Exner. Oesophagusdilatation.** K. k. Ges. der Aerzte in Wien, Sitzung vom 1. 6. 1917. *Berliner klin. Wochenschr. No. 4. S. 95. 1918.*

35jähriger Mann. Vor 18 Jahren Sturz aus einem Wagen, hierauf Schmerzen im Magen. Anfangs konnte er so ziemlich alles essen, allmählich kamen die Beschwerden, er erbrach fast alle festen Speisen. Niemals Magenblutung. Da man bei fleischloser Diät Blutspuren im Stuhl fand, schloss man auf einen ulzerösen Prozess. Bei der Röntgenuntersuchung zeigte sich eine enorme Dilatation des unteren Teils des Oesophagus und eine Striktur der Kardia. Bei gefülltem Magen Atemnot, Zyanose, Pulsbeschleunigung durch Kompression des Herzens. Zunächst Gastrostomie und nach Kräftigung des Patienten subphrenische Gastroösophagostomie. Glatte Heilung. Patient kann alles essen und hat sich sehr erholt. R. HOFFMANN.

43) **Beck. Spasmus am Oesophagusmund.** Naturhistorisch-med. Verein Heidelberg, Sitzung vom 4. 12. 1917. *Deutsche med. Wochenschr. No. 12. S. 336. 1918.*

Schluckbeschwerden in wechselnder Intensität bei einem 48jährigen Pförtner seit 2 Jahren, nach einem anscheinend hysterischen Anfall. Keine in der jetzigen



Zeit aussergewöhnliche Abmagerung. Bei der Oesophagoskopie ausgesprochener Spasmus am Oesophagusmund, der sich nur ganz allmählich löst. Nervöse Aetiologie bestimmt anzunehmen.

R. HOFFMANN.

44) **Beck. Zwei Ausgüsse des Oesophagus.** Naturhistorisch-med. Verein Heidelberg, Sitzung vom 4. 12. 1917. *Deutsche med. Wochenschr. No. 12. S. 336. 1918.*

Der eine Ausguss bestand aus Blut nach einer Nasenoperation, der andere aus geronnener Milch, die kurz vorher genossen war. Ursache wahrscheinlich Spasmus der Kardia.

R. HOFFMANN.

II. Kritiken und Gesellschaftsberichte.

a) Vereinigung Schweizerischer Hals- und Ohrenärzte.

Basel im Mai 1918.

(Korresp.-Blatt für Schweizer Aerzte. No. 37. 1918.)

1. Barrand (Lausanne): Ein Fall von kongenitalem doppelseitigem Verschluss der Choanen bei einem Neugeborenen. (A propos d'un cas d'occlusion congénitale bilatérale des choanes chez un nouveau-né.)

Es war ein wandständiger, totaler, teilweise knöcherner Verschluss. Das Kind war nahe am Absterben, aber eine teilweise operative Eröffnung dieser Diaphragmen brachte es bald zu voller Entwicklung.

2. Elmiger (Basel): Hauptergebnisse der Baseler Ozaena-Schuluntersuchung.

Unter 867 Kindern von 6—14 Jahren zeigten 3 Mädchen und 1 Knabe, also 0,46 pCt. sichere Ozaena mit starker Atrophie der unteren Nasenmuscheln, aber noch wenig Borkenbildung und Fötor. Bei dreien der vier Kinder, darunter zwei Schwestern, fiel die Wassermann'sche Probe positiv aus; das vierte Kind entzog sich der Probe.

Verf. betrachtet die kongenitale Lues als eine nicht seltene Ursache der Ozaena. Er begründet, warum der gewöhnlich negative Ausfall des Wassermann bei Erwachsenen keinen Gegenbeweis bildet.

3. Frey (Montreux): Ueber einen Fall von tuberkulöser Sinusitis. (Note sur un cas de sinusite tuberculeuse.)

36jährige Dame, Herz und Lunge gesund, Bruder an Tuberkulose gestorben. Operation nach Cadwell-Luc der nur rechtsseitigen Erkrankung. Die ganze Schleimhaut der Höhle war 1—2 cm dick und bedeckt von grauen weichen Granulationen. Das Ausgekratzte erwies sich als tuberkulös. Auch die Schleimhaut der Ethmoidzellen war tuberkulös entartet und die hintere Hälfte des Septums musste entfernt, sowie der Sinus frontalis eröffnet werden. Patientin steht noch unter Beobachtung.

Die Tuberkulose der Gesichtssinus sei selten und meist sekundär, die Highmorshöhle am häufigsten befallen. Der primäre Herd befinde sich meist in Nase und Mund. Das Empyem sei oft das einzige Symptom, die Prognose dubiös.

Jonquière.

---

b) Laryngological Section Royal Society of Medicine.

Sitzung vom 5. Mai 1916.

Vorsitzender: Dr. W. Bond.

Vorstellung von Fällen und Präparaten zu dem Thema:
„Die Komplikationen nach intranasalen Operationen und der Einfluss von Nebenhöhleninfektion auf die moralische und gesetzliche Verantwortlichkeit der Patienten.“[1])

Gruppe I: Einfluss der Nebenhöhleninfektion auf moralische und gesetzliche Verantwortlichkeit.

Pansinusitis mit Komplikationen. Neurasthenie; Appendizitis, Selbstmordimpulse; Wahnideen, Operation, völlige Heilung.

29jähr. Mann, litt an Neurasthenie und starker Depression, Gedächtnisschwäche, vermindertes geistiges Konzentrationsvermögen. Sein Leiden begann mit einem Influenzaanfall vor 10 Jahren, zwei Jahre später Appendizitis, wurde deswegen 1907 operiert, 1911 wieder Influenza und im Anschluss daran schwere Kopfschmerzen und Schlaflosigkeit. Auf einer Reise hatte er Selbstmordideen, war der Vorstellung unterworfen, dass er vom Teufel besessen und es eine Sünde sei, sich operieren zu lassen. September 1911: Doppelseitige intranasale Antrumoperation; in beiden Antra viel Eiter. Die Schlaflosigkeit und die Wahnvorstellungen wurden danach noch viel ausgesprochener. Die Stirnhöhlen wurden täglich ausgespült. Pat. verweigerte die Nahrung, musste zwangsweise gefüttert werden, glaubte, ein toter Mann zu sein usw. Es stand die Wahl zwischen Unterbringung in ein Irrenhaus und einer weiteren Operation. Die Verwandten entschieden sich für letztere. 29. Oktober beiderseitige Radikaloperation mit osteoplastischer Lappenbildung; die Stirnhöhlen waren aussergewöhnlich gross. Nachdem die Wahnvorstellungen und die zwangsweise Fütterung noch einige Wochen angedauert hatten, trat allmähliche Besserung und schliesslich vollständige Heilung ein. Pat. ist jetzt Bankvorsteher und ein völlig gesunder Mann.

Es werden ferner mitgeteilt zwei Fälle von Diebstahl, begangen durch an Nebenhöhlenerkrankung leidende Patienten, in denen das bei der sozialen Stellung und dem Charakter der Patienten sonst unerklärliche Vergehen in Zusammenhang gebracht wird mit der Krankheit. In dem einen Falle kam es zu einer Anklage, es erfolgte aber auf Grund der Krankengeschichte (Pansinusitis, wiederholte Operationen) Freispruch wegen Unzurechnungsfähigkeit.

Fälle, welche die Wirkungen der Nebenhöhleninfektion illustrieren. Die nervösen Begleiterscheinungen sind in der Reihenfolge ihrer Häufigkeit nach den Erfahrungen des Referenten: Kopfschmerzen, geistige Depression, Gedächtnisschwäche, Reizbarkeit, moralische Perversion. Fast jeder Fall von Nebenhöhleneiterung zeigt eine oder mehrere dieser Erscheinungen.

---

1) Der Vorstand der Sektion hat beschlossen, dass die Namen derjenigen, die sich durch Mitteilung von Fällen an der Diskussion beteiligen, nicht mitgeteilt werden sollen.



Je mehr Nebenhöhlen erkrankt sind und je chronischer die Erkrankung ist, um so schlechter ist die Einwirkung auf das Nervensystem. Referent gibt von diesem Gesichtspunkt aus eine tabellarische Uebersicht über die von ihm beobachteten 200 Fälle von Nebenhöhlenerkrankung, die er nach dem Grade der Erscheinungen von seiten des Nervensystems in drei Kategorien teilt. Der Effekt der Operation ist in den meisten Fällen ein vom psychologischen Standpunkt befriedigender, jedoch muss man bei Patienten, bei denen bereits vor Entstehung der Nebenhöhlenerkrankung Zeichen von geistiger Schwäche oder ausgesprochener neurotischer Tendenz vorhanden waren, mit der Prognose sehr vorsichtig sein.

Ref. berichtet ferner über einen Fall von Suizid infolge geistiger Depression nach Nebenhöhleneiterung, einen Fall von Melancholie und Selbstmordideen bei einem 22jährigen Jüngling, der nach Operation seiner Antrumeiterung schnell heilte, sowie einen Fall, betreffend die Frau eines Arztes, die seit ungefähr 8 Monaten eine völlige psychische Umwandlung zeigte, reizbar, hysterisch und völlig indifferent gegen ihre Kinder wurde. Sie wurde ohne Erfolg wegen „Intestinaltoxämie" behandelt. Es wurde vom Ref. eine Keilbeineiterung gefunden, die operiert wurde. In drei Wochen war Pat. wieder völlig so, wie sie früher gewesen war. Drei Jahre sind ohne Rückfall verflossen.

Gruppe II: Komplikationen nach Nasenoperationen.

Osteomyelitis nach radikaler Antrumoperation. Exitus an Meningitis 14 Tage nach der Operation.

Septische Pneumonie nach intranasaler Sinusoperation. Exitus vier Wochen nach der Operation.

Meningitis nach submuköser Septumresektion. Die Sektion ergab Eiter in den Siebbeinzellen und der Keilbeinhöhle; bakteriologischer Befund: Streptokokken; ferner wird berichtet über Fälle von Septikämie nach Septumoperation und nach Sinusoperationen, Fälle von Spitzenpneumonie nach Antrum- und Stirnhöhlenoperation, zwei Fälle von tödlicher Meningitis bei jungen Mädchen nach Kurettage der Siebbeinzellen usw.

Sinuserkrankung mit Tic douloureux.

Pat. klagt über heftige Schmerzen, die durch den rechten dens caninus zur Wange und zum Schädel ziehen und einige Wochen später alle drei Aeste des Trigeminus betreffen. Verschiedene Mittel wurden ohne Erfolg angewandt. Durchleuchtung: Beide Wangen hell. Es bestand eine rechtsseitige Siebbeinerkrankung. Es wurde versucht, den rechten Supramaxillarnerven zu resezieren; als man jedoch bei seinem Austritt aus dem Oberkiefer den Nerven freilegte, kam man durch den erweichten Knochen des Nervenkanals in das Antrum. Es wurde mittels der Aspirationsspritze Eiter aus der Höhle gesaugt; auf der linken Seite wurde Muko-Pus herausgesaugt. Es wurde beiderseits radikal operiert; die Besserung war erheblich, aber nicht vollkommen. Es wurde beiderseits das Siebbein ausgeräumt; am vierten Tage nach der Operation entwickelte sich Meningitis, an der Pat. zugrunde

ging. Sektion ergab, dass die Meningitis herrührte von einer Erosion einer Siebbeinzelle auf der rechten Seite und zwar an der Stelle, wo der Nasalnerv die Lamina cribriformis kreuzt. Das Dach der Zelle war vollkommen erodiert und die Dura mater rund um die Oeffnung adhärent. Auf der anderen Seite war die Lamina cribriformis normal. Dass die Meningitis ihren Ursprung hatte von der Erosion der Siebbeinzelle und nicht durch die Operation verursucht war, scheint bewiesen durch die feste Adhäsion rings um die Erosionsstelle; diese hätte sich in so kurzer Zeit nicht bilden können, wenn sie traumatisch gewesen wäre.

Ferner wird berichtet über: Fall von gummöser Ulzeration des Septums nach submuköser Resektion; Tod bei Extraktion eines Polypen mit der Schlinge (Pat. fiel tot um; Sektion zeigte eine Dehiszenz in der Lamina cribriformis, jedoch kein Zeichen von Trauma) usw.

Es wird schliesslich berichtet über Osteoporose des Siebbeins bei alten Leuten und ihre Beziehung zur Polypenextraktion.

Das Siebbein ist bei alten Leuten extrem brüchig; bei der Extraktion der Polypen werden diese oft von grossen Knochenteilen begleitet. In einem Fall wurde ein Stück der Lamina cribriformis entfernt; Pat. starb bald an Meningitis. Die Osteoporose wird an Knochenschnitten demonstriert.

(Nach einem Bericht des Journal of Laryngology,
Rhinology and Otology, Okt. 1916.)

Sitzung vom 2. Februar 1917.

Vorsitzender: T. Mark Hovell.

E. W. Scripture: Sprache ohne Anwendung des Kehlkopfs.

Pat., ein 18jähr. Mädchen, trägt seit dem dritten Lebensjahr eine Tracheotomiekanüle. Versucht man, die Kanülenöffnung zu verstopfen, so treten Suffokationserscheinungen auf. Sie spricht deutlich mit schwacher, fast tonloser Stimme. Es besteht praktisch keine Unmöglichkeit, den Kehlkopf wieder luftdurchgängig zu machen. Es entsteht die Frage, ob die Stimmbänder dann in Aktion gebracht werden können, und wenn dies der Fall ist, ob Pat. es leicht lernen wird, in normaler Weise zu sprechen oder ob sie in Konflikt geraten wird mit der bisher geübten Methode des Sprechens.

Es werden mittels der phonautographischen Methode graphische Aufnahmen von der Sprache der Pat. gemacht. Es zeigt sich, dass Pat. sich des Pharynx anstatt des Larynx zum Hervorbringen der Laute bedient. Um z. B. ein „t“ hervorzubringen, bringt sie in normaler Weise die Zungenspitze vorn gegen das Dach der Mundhöhle, dann kontrahiert sie den Pharynx und komprimiert die Luft. Wenn der Zungenkontakt nachlässt, hört man ein „t“. Ebenso bringt sie alle Okklusivlaute hervor, desgleichen die Reibungslaute. Die Vokale werden so gebildet, dass der Zungenrücken gegen das Gaumensegel gehoben wird. Ist die Luft im Pharynx komprimiert, so lässt sie sie entweichen, indem sie den Kontakt zwischen Velum und Zunge lockert, so dass die Ränder vibrieren. Zunge und Velum bilden so eine Art Pseudo-Glottis. Pat. hat diese Art des Sprechens ohne Unterricht automatisch gelernt.

Herbert Tilley: Der Fall zeigt die nicht seltenen üblen Folgen einer zu hohen Tracheotomie, richtiger Laryngotomie, denn es scheint, dass die Kanüle in der Krikoidregion sitzt. Er berichtet über einen seit 4 Monaten in seiner Behandlung befindlichen Fall, in dem er zuerst an Stelle der früher vorgenommenen hohen Tracheotomie eine tiefe machte, das fibröse Gewebe ausschnitt und ein Intubationsrohr einsetzte.

Frank E. Taylor und W. H. McKinstry: Die Beziehung der peridentalen Gingivitis zur Angina Vincenti. Redner haben im Queen Alexandra Military Hospital innerhalb der letzten paar Monate fast 300 Fälle von fuso-spirillärer Infektion des Mundes bakteriologisch untersucht und haben bei allen Formen ulzero-membranöser Entzündung der Mundhöhle diese Organismen entweder allein oder in Gemeinschaft mit verschiedenen Formen von Kokken, Bazillen und Leptothrix gefunden.

Ausser der von Vincent und anderen beschriebenen diffusen ulzero-membranösen Gingivitis, welche sich häufig neben der Vincent'schen Angina findet, trifft man häufig eine mehr eingeschränkte Form dieser Infektion, bei der die Veränderungen begrenzt sind auf die Teile des Zahnfleisches, die in unmittelbarem Kontakt mit den Zähnen sind. Verff. nennen diese „peridentale oder marginale fuso-spirilläre Gingivitis". Sie wird oft mit der Pyorrhoea alveolaris verwechselt, unterscheidet sich von dieser durch das Fehlen von Eiter. Verfasser haben speziell diese peridentale Gingivitis in häufiger Verbindung mit der Vincent'schen Angina gefunden, obwohl in einigen Fällen die begleitende Gingivitis einen mehr diffusen Charakter hatte. Systematische Untersuchung des Zahnfleisches in 70 Fällen von Vincent'scher Angina ergab, dass in allen Fällen das Zahnfleisch mitaffiziert war, und zwar handelte es sich in der grossen Majorität der Fälle um die peridentale Form. Umgekehrt waren von 150 Fällen von fusospirillärer Gingivitis die charakteristischen Zeichen der Vincent'schen Angina in 70 Fällen zu verzeichnen. In allen Fällen wurde die Diagnose durch bakteriologische Untersuchung gesichert.

Die genaue Anamnese ergibt in allen diesen Fällen, dass stets zuerst das Zahnfleisch infiziert war und dass die Angina erst später auftrat. In vielen Fällen klagten die Patientinnen nicht über das Zahnfleisch, die Untersuchung zeigte jedoch, dass das Zahnfleisch wund war und beim Bürsten blutete. Dieser Zustand des Zahnfleisches bestand tage-, wochen- oder sogar monatelang, in einigen Fällen sogar jahrelang, bevor eine Infektion des Pharynx oder der Tonsillen dazukam. Redner meinen, dass in diesen Fällen die Infektion des Pharynx oder der Tonsille vom Zahnfleisch ausgehe. In manchen jener chronischen Fälle von peridentaler Gingivitis hatte der Patient wiederholt an Attacken von Angina gelitten und die Untersuchung in diesen Fällen ergab gewöhnlich Anzeichen einer alten Ulzeration in Pharynx oder Tonsille mit Gewebsverlust; es fanden sich oft tiefe kraterförmige Depressionen in diesen Organen.

Die Erfahrungen der Redner beschränkten sich auf Erwachsene; Vincentsche Angina findet sich aber auch bei Kindern, und es wäre interessant, über das Vorkommen der peridentalen Gingivitis bei diesen zu erfahren.

Wenn ein Patient eine Vincent'sche Angina hat, so sollte in jedem Fall sorgfältig der Zahnrand untersucht und mikroskopische Untersuchungen gemacht werden. Findet sich eine peridentale Gingivitis, so muss diese ebenso behandelt werden, wie die Angina; anderenfalls kann der Zustand unbegrenzte Zeit bestehen bleiben oder es treten wiederholt Rezidive der Angina auf.

Dan McKenzie erinnert daran, dass Dr. Wingrave die Vincent'schen Mikroorganismen auch bei Ohreiterungen und in einem oder zwei Fällen von Hirnabszess gefunden hat. Ferner wurden sie gefunden in einem tödlich verlaufenen Fall von Halsphlegmone nach Tonsillen- und Adenoidoperation. Die Pathogenität der Organismen ist noch nicht festgestellt; sie kommen normal in der Mundhöhle vor, und es ist die Frage, welche Umstände verantwortlich zu machen sind für die Umwandlung der harmlosen Parasiten.

Watson-Williams frägt, ob nicht vielleicht zu starkes Bürsten der Zähne durch Schleimhautverletzung zur Infektion führt.

O'Malley frägt, ob man bei mikroskopischer Untersuchung Gewebsveränderungen findet, die auf die Mikroorganismen zurückzuführen sind.

Frank Taylor (Schlusswort): In den 300 Fällen, die er gesehen hat, war das Vorkommen der Mikroorganismen auf die Mundhöhle beschränkt. Was das Vorkommen in der gesunden Mundhöhle betrifft, so ist die Frage berechtigt: Was ist eine gesunde Mundhöhle? Man findet gelegentlich auch vereinzelte Spirochäten und fusiforme Bazillen in normalen Mundhöhlen, aber niemals in solchen Massen, wie bei der Infektion. Erfahrungen über den histologischen Befund hat er nicht.

Sir St. Clair Thomson: Laryngofissur wegen Kehlkopfkarzinom. Demonstration von vier Fällen.

1. 61jähr. Mann; $3^1/_4$ Jahre nach der Operation. Bemerkenswert ist die ausgezeichnete Stimme.

2. 71jähr. Mann; $2^1/_4$ Jahre nach der Operation. Bereits dreimal vorgestellt, zuletzt in der Sitzung vom 5. November 1915.

3. 68jähr. Mann; 10 Monate nach der Operation.

4. 57jähr. Mann; 3 Monate nach der Operation.

Watson-Williams betrachtet bei der Laryngofissur die präliminäre Injektion von Kokain, bevor die Inzision in den Larynx gemacht wird, für sehr nützlich, um den Reflexhusten auszuschalten.

Bedgnew hat eine Anzahl von Fällen gesehen, die Sir St. Clair Thomson operiert hat, und es sind drei Punkte, die besonderen Eindruck machen: 1. die Operation ist so gut wie unblutig, 2. es ist so gut wie kein Shock, der Patient befindet sich am selben Abend wohl und sitzt am nächsten Tage auf, 3. die Stimme ist ausserordentlich gut.

Jobson Horne: Die in allen vier Fällen betonte Tatsache, dass das erkrankte Stimmband in seiner Beweglichkeit nicht eingeschränkt war, widerspricht der allgemeinen Erfahrung bei malignen Kehlkopferkrankungen. Es ist dies ein Zeichen, dass die Geschwulst noch nicht den darunterliegenden Stimmbandmuskel infiltriert hat.



Frank Rose hält es für am besten, den Patienten unmittelbar nach der Operation aufsitzen zu lassen.

St. Clair Thomson: In zwei der vorgestellten Fälle befand sich die maligne Erkrankung in den vorderen vier Fünfteln des Stimmbandes; die alte Vorstellung, dass maligne Erkrankung den hinteren Teil der Glottis bevorzugt, ist ein Irrtum. Fast alle seine operierten Fälle verlassen am nächsten Tage das Bett. Er führt das Fehlen jeden Shocks auf den Gebrauch von Kokain vor der Operation zurück; seit einigen Jahren macht er auch eine intratracheale Injektion von Kokain vor der Tracheotomie; dadurch scheint der Shock vermieden zu werden und es entsteht kein Husten. Die Operation ist so unblutig wie eine Septumresektion. Eine Stunde vor der Operation wird die Haut mit Eudrenin injiziert. Die Patienten müssen sorgfältig vorbereitet werden; jeder Tabak- und Alkoholgenuss ist zu untersagen, um den Blutdruck herabzusetzen. In einem Fall kam der Patient mit einer gestielten Geschwulst in das Ambulatorium; sie wurde intralaryngeal entfernt, die mikroskopische Untersuchung ergab Epitheliom und es wurde die Laryngofissur gemacht. In dem dabei entfernten Gewebe wurde jedoch nichts Krebsiges mehr gefunden. In den meisten seiner Fälle war jedoch das Stimmband einfach infiltriert, wie bei einer syphilitischen Erkrankung; die Entfernung eines Stückchens zur mikroskopischen Diagnose wäre unmöglich gewesen. Man hätte gerade ein Stück aus der Mitte heraus fassen müssen, um eine befriedigende mikroskopische Untersuchung machen zu können.

Wilfred Trotter und Sir St. Clair Thomson: Kehlkopfkarzinom $2^1/_2$ Jahr nach Operation von der Seite des Halses aus.

58jähr. Mann mit rötlicher, blumenkohlartiger Geschwulst an der linken aryepiglottischen Falte, gut umschrieben und sich nur ein wenig nach unten gegen den Sinus pyriformis erstreckend. Wassermann negativ. Mikroskopische Untersuchung eines auf indirektem Wege entfernten Stückes ergab Plattenzellenkarzinom. Unter dem Sternokleido fühlt man im linken Kieferwinkel eine Drüse.

Erste Operation 31. März 1914 (Dr. Trotter): Entfernung der Drüsen von der linken Halsseite; dieselben reichen von der Schädelbasis bis zur Klavikula. Entfernung des Sternokleido mit den Drüsen. Der Ductus thoracicus wurde durchschnitten und unterbunden. Es sickerte Chylus in die Wunde und die Heilung dauerte lange Zeit.

Zweite Operation 9. Juni 1914: Es wurde eine etwas tiefe Tracheotomie gemacht, der Kehlkopf durch die alte Halswunde zugänglich gemacht, der Schildknorpelflügel entfernt. Die auf die linke aryepiglottische Falte beschränkte Geschwulst wurde dann entfernt, der Pharynx mit Katgut genäht und ein Drainrohr eingelegt. Die Tracheotomiekanüle wurde 2 Tage liegen gelassen. Pat. wurde am 3. Juli entlassen. Trotz Entfernung der linken Schildknorpelhälfte und des linken Aryknorpels besteht keine Stenose. Es ist ein festes Narbenband auf der linken Seite, das wie ein Stimmband wirkt.

Watson-Williams fragt, ob Dr. Trotter stets den Sternokleido mit den Drüsen entfernt. Ferner weist er darauf hin, dass es wertvoll ist, den N. laryngeus superior zu schonen, um dem Pat. den Reflexhusten zu erhalten. W. berichtet

über einen Fall von maligner Geschwulst an der Hinterfläche des linken Aryknorpels, in dem er nach seitlicher Eröffnung des Pharynx den Schildknorpel nach vorne zog, so dass der Larynx etwas rotiert wurde, und dann den linken Aryknorpel in toto entfernte.

Trotter: Geht die Geschwulst weit nach oben in die Pharynxwand, so durchtrennt er auch den Kiefer, falls die Entfernung des Schildknorpelflügels und des grossen Zungenbeinhorns nicht genug Raum gibt. Gewöhnlich gibt jedoch die Operation dieser Fälle keine gute Prognose. Nach unten bekommt man reichlich Raum durch Durchtrennung der Infrahyoidmuskeln und des Sternokleido mit Entfernung des seitlichen Schilddrüsenlappens. In bezug auf die Drüsen teilte T. die Fälle in zwei Gruppen: Erstens solche, bei denen die Drüsen nicht palpabel sind; diese werden in der gewöhnlichen Weise operiert ohne Entfernung des Sternokleido; zweitens die Fälle, in denen die Drüsen palpabel sind; hier wird der Sternokleido und die Vena jugularis nahe der Klavikula durchtrennt und Drüsen, Fett, Bindegewebe, Muskel und Vene in einer Masse bis zum Schädel hinauf entfernt. Was die Durchschneidung des N. laryngeus superior betrifft, so spielt diese darum keine Rolle, als es sich gewöhnlich darum handelt, das von ihm versorgte Gebiet zu entfernen. Handelt es sich um eine rein explorative Operation, so muss man sie vermeiden. Die Rotation des Larynx, wie sie Watson-Williams beschrieben hat, hat er einige Male bei explorativen Eingriffen in der epipharyngealen Region gemacht, er hält sie aber für weniger befriedigend als die Entfernung eines Schildknorpelflügels, die ausgezeichneten Zugang zu den oberen Teilen des Larynx gewährt. Was die Gefahren der Operation im Vergleich zur Laryngofissur anbetrifft, so handelt es sich bei den epilaryngealen Tumoren technisch eigentlich um Tumoren des Pharynx und nicht des Larynx. Natürlich ist die Gefahr septischer Infektion bei allen Eingriffen im Pharynx erheblich grösser als im Larynx.

Sir St. Clair Thomson: 1. Epitheliom der linken Oberkieferhöhle und des linken Siebbeins; vier Jahre nach Mourescher Operation.

Obwohl die Geschwulst durch die Fossa canina und die nasale Antrumwand durchgebrochen war, ist seit Jahren kein Rezidiv aufgetreten. Bemerkenswert ist das Fehlen jeder Entstellung.

2. Rundzellensarkom der rechten Kieferhöhle, des Siebbeins und der Nasenhöhle. Zwei Monate nach Moure'scher Operation (lateraler Rhinotomia).

Die Moure'sche Operation wurde mittels einer einzigen fazialen Inzision gemacht; es gab dies leichten und vollständigen Zugang zum Antrum, Siebbeinzellen und Nasendach, die sämtlich von Geschwulstmassen eingenommen waren. Die Lamina cribriformis war zerstört, so dass die Dura frei lag.

Irwin Moore: Karzinom der rechten Kieferhöhle und des Siebbeins. Moure'sche Operation.

Der Fall wird darum als interessant bezeichnet, weil primäres Karzinom der Kieferhöhle im Vergleich zum Sarkom selten sei und weil er den grossen Vorteil der Moure'schen Operation vor der Resektion des Oberkiefers zeigt.

Watson-Williams zeigt ein Präparat, an dem er seine Methode demonstriert, auf der Seite, wo die Geschwulst sitzt, einen osteoplastischen Lappen zu machen und sich so Zugang zu dem unteren Teil der Nase zu verschaffen. Entfernung des ganzen Septums ermöglicht, falls dies erwünscht ist, einen schrägen Zugang zur linken Seite durch die rechte Nasenhöhle.

Frank Rose findet nach seinen Erfahrungen, dass die primären Sarkome der Oberkieferhöhle häufiger Karzinome als Sarkome sind.

Donelan meint, was die Aetiologie dieser Fälle anbelangt, so sei sie bisweilen in einer Siebbeinerkrankung zu suchen. Er führt einen Fall an, in dem 10 Jahre nach Entfernung von Schleimpolypen und Kurettage des Siebbeins maligne Erkrankung auftrat.

F. A. Rose: Hämatom (?) des hinteren Endes der unteren Muschel.

Pat. klagte über blutige Absonderung aus der Nase seit 3 Tagen. Eine glatte, runde Schwellung füllte dreiviertel der rechten Choane. Sie sah aus wie ein Blutgerinnsel, liess sich aber nicht fortspülen. Es zeigte sich, dass die Schwellung bestand aus zartem Bindegewebe, das mit Blut infiltriert war.

A. Lawson Whale: Präparat von einem Fall von tödlicher Blutung infolge Schussverletzung der Art. thyreoidea superior.

Das Geschoss war in den Larynx auf der linken Seite gegenüber dem grossen Zungenbeinhorn, welches an seiner Verbindung mit dem Zungenbeinkörper frakturiert war, eingedrungen und war in Höhe der aryepiglottischen Falte ausgetreten. Zwei Tage nach der Aufnahme profuse intralaryngeale Blutung, Tod durch Asphyxie. Bei der Autopsie stellte sich heraus, dass die Art. thyreoidea sup. nahe ihrem Ursprung glatt durchtrennt war.

F. A. Rose: Karzinom des Mundbodens mit Diathermie behandelt.

65jähriger Mann. August und November 1915 behandelt, mit ausgezeichnetem Resultat. An Stelle eines harten Geschwürs ist jetzt nur eine weiche Narbe.

Cyril Horsford: Kehlkopfzyste.

46jähriger Mann kam ins Hospital mit akutem Oedem des linken Aryknorpels und der aryepiglottischen Falte, Stimmlosigkeit und Dyspnoe. Skarifikation der Schwellung. Bei seinem nächsten Besuch in der folgenden Woche war alles Oedem völlig verschwunden. Im August 1916 kam der Pat. wieder mit grosser zystischer Schwellung des linken Taschenbandes und der linken aryepiglottischen Falte, die sich in den linken Sinus pyriformis erstreckte. Ausgesprochene Dyspnoe. Die Zyste wurde mit dem Galvanokauter punktiert. Es ergoss sich eine grosse Menge blutig gefärbter gelatinöser Flüssigkeit. Obwohl ein grosses Stück der Zystenwand entfernt wurde, füllte sich die Zyste bald wieder; zweimal platzte sie, worauf jedesmal der Pat. sich erleichtert fühlte. Mikroskopischer Befund lautet: „Genaue Natur unklar; jedoch scheint es sich um Neubildung adenomatöser Natur zu handeln mit Tendenz zur Bösartigkeit.“

Herbert Tilley hat vor 2 Jahren mit einem ähnlichen Fall zu tun gehabt: der Pat. war zweimal in Gefahr zu ersticken. Das eine Mal nachts steckte er sich den Finger in den Hals und brachte die Zyste zum Bersten. Trotz ausgiebiger

Exzision eines Stückes der Zystenwand füllte sich die Zyste wieder und eines Nachts wäre Pat. beinahe wieder erstickt. In der Mittellinie des Halses, in der Thyreoidhyoid-Region hatte er eine Schwellung, die an Grösse zunahm und septisch wurde. Sie wurde einige Zeitlang drainiert, aber sie heilte nicht und Dr. Trotter übernahm den Fall.

Wilfred Trotter glaubte zuerst, als er den von Herbert Tilley beschriebenen Fall übernahm, dass es sich um eine Thyreoglossus-Zyste handelte. Aber anstatt nach der Mittellinie unter das Zungenbein verlief der Gang nach der Seite zu dem Spatium thyreohyoideum. Es wurde die Schildknorpelplatte entfernt, bis die Zyste bis zum Niveau des Stimmbandes verfolgt wurde. Nach innen von der Zyste war die sehr dünne Kehlkopfschleimhaut und auf der anderen Seite die Schildknorpelplatte. Augenscheinlich stand die Schwellung, die zuerst innen aufgetreten war und dann aussen, in Kommunikation. Er schlägt vor, auch in dem Horsford'schen Fall die Zyste von aussen in Angriff zu nehmen.

Norman Patterson: Epitheliom des Nasenrachenraums; Operation; Diathermie.

Der Tumor entsprang vom Rachendach und der rechten Wand des Nasenrachenraumes. Die Entfernung wurde nach Spaltung des weichen Gaumens, Fortmeisselung der hinteren Dreiviertel des harten Gaumens und eines Teiles des hinteren Septumrandes ausgeführt. Die Basis der Geschwulst nebst dem umgebenden Gewebe wurde gründlich mittels Diathermie zerstört. Der Gaumen danach genäht. Im Nasenrachenraum finden sich nur einige Borken, bisher (vier Monate) kein Rezidiv.

Jobson Horne: Antrochoanal-Polyp.

Der Polyp verlegte die linke Choane völlig. Bei der Durchleuchtung war das linke Antrum so hell wie das rechte. Von der Eröffnung des Antrums wurde daher völlig abgesehen.

Irwin Moore: Ein Choanalpolyp, dessen Ursprung in der Keilbeinhöhle ist, bei einem 6 Jahre alten Kinde.

Bei der Patientin war die linke Nasenhöhle ausgefüllt von einem grossen Polyp. Bei der Palpation des Nasenrachens fühlte man eine irreguläre harte Schwellung, die aus der linken Choane hervorragte. Der vordere Teil des Polypen wurde von vorne her entfernt, es blieb ein Stiel, der sich bis in die linke Keilbeinhöhle verfolgen liess. Auch der hintere Teil des Polypen wurde dann von vorne her entfernt. Die Untersuchung ergab, dass die Geschwulst aus zwei Polypen bestand, die mittels getrennter Stiele von einem gemeinsamen Stengel entsprangen; die vordere Portion war weich, die hintere zweilappig und von fibröser Konsistenz. Die Ethmoidalregion war gesund, die Antrumwand intakt, der hintere Teil des Vomer war durch den Druck der Geschwulst teilweise zerstört. In die Keilbeinhöhle führte eine grosse Oeffnung, in die ohne Schwierigkeit eine Zange eingeführt werden konnte. Der Sinus hatte ungefähr die Grösse einer Haselnuss. Augenscheinlich hatte der Polyp seinen Ursprung in der Keilbeinhöhle und der an seiner Oberfläche abgeplattete Hauptstiel war wahrscheinlich dem Recessus sphenoethmoidalis adhärent. Mikroskopische Untersuchung ergab ein weiches Fibrom.

M. hat nur über 2 Fälle von aus der Keilbeinhöhle entspringenden Choanalpolypen berichtet gefunden, die beide Erwachsene betrafen. Auffallend ist ferner, dass keine Eiterung in dem Sinus vorhanden war.

Watson-Williams demonstriert das Präparat eines Polypen in der Keilbeinhöhle, das er aus Wien erhalten hat. Er ist davon überzeugt, dass Nebenhöhlenerkrankungen bei Kindern viel häufiger sind, als man gewöhnlich annimmt; er glaubt, dass Rezidive nach Adenoidoperationen oft darauf zurückzuführen sind, wofür er einen Fall anführt.

Irwin Moore meint, man solle es sich in allen Fällen von Choanalpolypen, bei denen der Ursprung im Antrum festgestellt ist, zur Regel machen, dieses zu eröffnen, um den Stiel gründlich zu entfernen, da sie andernfalls rezidivieren.

E. D. D. Davis hat 8 Fälle beobachtet, von denen zwei Kinder betrafen; in allen Fällen waren trotz Durchleuchtung und Probeaspiration keine Anzeichen einer Kieferhöhlenerkrankung zu finden. Die Polypen wurden entfernt, rezidivierten eventuell nochmals, aber es fand sich keine Spur einer Antrumerkrankung. Die Polypen hatten ihren Ursprung im mittleren Nasengang.

H. J. Banks Davis: Sarkom des Siebbeins und Oberkiefers.

39jähriger Mann. Resektion des Oberkiefers, Röntgenbehandlung. Pat. erblindete dann auf dem linken Auge. Radiumbehandlung brachte vorübergehende Besserung, dann trat Erblindung auch auf dem anderen Auge ein und bald darauf Exitus.

(Nach dem offiziellen Sitzungsbericht.)

Für die Redaktion verantwortlich Prof. Dr. G. Finder, Charlottenburg, Augsburger Str. 38.
Druck von L. Schumacher, Berlin N. 4.

Jahrgang XXXIV. November 1918. No. 11.

Internationales Centralblatt

für

Laryngologie, Rhinologie

und verwandte Wissenschaften.

Unter ständiger Mitarbeiterschaft

von

W. Albrecht (Tübingen), **L. Bayer** (Brüssel), **G. Bradt** (Berlin), **Calamida** (Mailand), **O. Chiari** (Wien), **R. Dreyfuss** (Strassburg), **O. T. Freer** (Chicago), **W. Freudenthal** (New York), **v. Gilse** (Haarlem), **Gontier de la Roche** (Toulon), **F. Hanszel** (Wien), **H. Hecht** (München), **R. Hoffmann** (Dresden), **G. Jonquière** (Bern), **R. Kotz** (München), **Ino Kubo** (Fukuoka), **Lautmann** (Paris), **E. J. Moure** (Bordeaux), **Nadoleczny** (München), **Polyak** (Budapest), **Schlittler** (Basel), **O. Seifert** (Würzburg), **W. Sobernheim** (Berlin), **A. von Sokolowski** (Warschau), **E. Stangenberg** (Stockholm), **R. Steiner** (Prag), **Tapia** (Madrid)

herausgegeben

von

GEORG FINDER

Berlin.

Monatlich erscheint eine Nummer.
am Schlusse des Abonnementsjahres Titel, Namen- und Sachregister.
Preis des XXXIV. Jahrgangs (Januar—Dezember 1918) **15 Mark.**

Berlin 1918.
Verlag von August Hirschwald
NW., Unter den Linden 68.

Verlag von **August Hirschwald** in Berlin.

BARTH, Oberstabsarzt Dr. Ernst, **Die neuropathischen Störungen der Atmung.** (Sonderabdruck aus der Senator-Festschrift.) gr. 8. 1904. 1 M. 60.

— — **Die Lehre vom Tonansatz auf Grund physiologischer und anatomischer Untersuchungen.** Mit 3 Tafeln und 20 Figuren im Text. (Sonderabdruck aus dem Archiv für Laryngologie. 16. Bd. 3. Heft.) gr. 8. 1904. 2 M.

BERTHOLD, Prof. Dr. E., **Die intranasale Vaporisation.** Ein neues Verfahren zur Stillung lebensgefährlichen Nasenblutens und zur Behandlung schwerer Erkrankungen der Nase und der Kieferhöhle. gr. 8. 1900. 1 M. 60.

BLUMENFELD, Dr. F., **Spezielle Diätetik und Hygiene des Lungen- und Kehlkopf-Schwindsüchtigen.** gr. 8. 2. Aufl. 1909. 2 M. 80.

BRUCK, Dr. Franz (Berlin-Charlottenburg), **Aphorismen für die hals-, nasen- und ohrenärztliche Praxis.** 8. 1911. 1 M.

BUKOFZER, Dr. M., **Die Krankheiten des Kehlkopfes.** gr. 8. 1903. 4 M. 60 Pf.

— — **Zur Hygiene des Tonansatzes** unter Berücksichtigung moderner und alter Gesangsmethoden. (Sonderabdruck aus dem Archiv f. Laryngologie. XV. Bd.) gr. 8. 1904. 80 Pf.

BUSSENIUS, Stabsarzt Dr. W., **Die Mit- und Nachkrankheiten des Kehlkopfes bei akuten und chronischen Infektionen.** gr. 8. 1902. 1 M.

BUSSENIUS, Stabsarzt Dr. W. u. Dr. H. COSSMANN, **Das Tuberculin TR.** Seine Wirkung und seine Stellung in der Therapie der inneren und äusseren Tuberkulose. Aus d. Klinik f. Hals- u. Nasenkranke d. Kgl. Charité. gr. 8. 1898. 4 M.

EWALD, Geh. Med.-Rat Prof. Dr. C. A. und Geh. Med.-Rat, Prof. und Direktor des pharmakologischen Instituts, Dr. A. HEFFTER, **Handbuch der allgemeinen und speziellen Arzneiverordnungslehre.** Auf Grundlage des Deutschen Arzneibuches 5. Ausgabe und der neuesten ausländischen Pharmakopöen. Mit einem Beitrag von Prof. Dr. E. Friedberger. Vierzehnte, gänzlich umgearbeitete Auflage. gr. 8. 1911. Geb. 18 M.

FRAENKEL, Prof. Dr. A., und Dr. J. GEPPERT, **Ueber die Wirkungen der verdünnten Luft auf den Organismus.** Eine Experimental-Untersuchung. gr. 8. Mit 1 Taf. in Kupferdr. u. 2 Holzschn. 1883. 3 M.

FRAENKEL, Prof. Dr. Bernh., **Gefrierdurchschnitte zur Anatomie der Nasenhöhle.** 17 Quarttafeln in Photogravure mit erl. Text. 1891. 25 M.

GUTTMANN's, Dr. Paul, **Lehrbuch der klinischen Untersuchungs-Methoden** für die Brust- und Unterleibsorgane mit Einschluss der Laryngoskopie. Herausgegeben von Priv.-Dozent Dr. F. Klemperer. Neunte verbesserte und vermehrte Auflage. gr. 8. 1904. 10 M.

HOLMES, Dr. Gordon, **Die Geschichte der Laryngologie** von den frühesten Zeiten bis zur Gegenwart. Uebersetzt von Dr. Otto Koerner. gr. 8. 1887. 2 M.

JAEGER, Oberstabsarzt Prof. Dr. H., **Die Cerebrospinalmeningitis als Heeresseuche** in ätiol., epidemiol., diagnost. und prophylaktischer Beziehung. gr. 8. Mit 33 Texttafeln. 1901. (Bibliothek v. Coler-v. Schjerning, IX. Bd.) Geb. 7 M.

KRAUSE, Prof. Dr. H., **Die Erkrankungen der Singstimme,** ihre Ursachen und Behandlung. Nach Referat vom internat. Kongress in Moskau. 8. 1898. 1 M.

KUTTNER, Dr. A., **Die nasalen Reflexneurosen und die normalen Nasenreflexe.** gr. 8. 1904. 6 M.

LEWIN, Prof. Dr. L. und Dr. H. GUILLERY, **Die Wirkungen von Arzneimitteln und Giften auf das Auge.** Handbuch für die gesamte ärztliche Praxis. Zweite vervollständigte Auflage. gr. 8. Mit Textfiguren. Zwei Bände. 1913. 38 M.



Internationales Centralblatt

für

Laryngologie, Rhinologie

und verwandte Wissenschaften.

Jahrgang XXXIV. Berlin, November. 1918. No. 11.

I. Referate.

a) Allgemeines, obere Luftwege, Medikamente.

1) **Exchaquet** (Lausanne). **Ueber Asthma thymicum bei Kindern. (Sur l'asthme thymique chez les enfants.)** Sitzung der waadtländischen Aerztegesellschaft. *Revue méd. de la Suisse romande. No. 6. S. 403. 1918.*

Der Vortragende hat innerhalb 9 Jahren 40 Fälle beobachtet, eine Kategorie bei Kindern vom Alter einer Woche bis zu 14 Monaten, welche von Anfang des Lebens an Atembeschwerden litten, und eine Kategorie, bei welcher die Erstickungsanfälle mitten in der Gesundheit ganz plötzlich eintraten. Durch 2—15 Röntgenbestrahlungen wurden alle chronischen Fälle innerhalb zwei Wochen bis zu 6 Monaten geheilt. Die Diagnose ist meist nur per exklusionem möglich. Die Kinder waren noch sechs Jahre später ohne Störungen durch die Thymus geblieben. Die Anfälle treten infolge Drucks auf Nerven, Gefässe (Art. pulmonalis) und Trachea ein, wenn bei starker Exspiration und brüsker Beugung des Kopfes nach hinten die Thymus in die enge obere Brustapertur gerät, wodurch bei den akuten Anfällen oft ganz plötzlich der Tod eintritt. Ausser den Röntgenstrahlen wird hier noch Resektion der Thymus nach Spaltung des Sternums und Jodbehandlung genannt.

JONQUIÈRE.

2) **E. S. Lain** (Oklahoma). **Strahlende Energie in der Behandlung der Hautkrankheiten.** *Derm. Wochenschr. No. 45. 1918.*

Epitheliome an den Nasenflügeln sind ungewöhnlich hartnäckig und lassen sich durch Röntgenbehandlung nicht beeinflussen.

SEIFERT.

3) **F. v. Krzysztalowicz** (Krakau). **Erfahrungen mit Radiumbehandlung.** *Derm. Wochenschr. No. 45. 1918.*

In einem Falle (50jähr. Frau) hatte ein känkroides Geschwür fast die ganze, teilweise zerstörte Nase, die angrenzenden Wangenteile und Oberlippe angegriffen, ein chirurgisches Eingreifen war unmöglich. Eine energische Radiumbehandlung führte innerhalb 3 Monaten zur Vernarbung. Bei Schleimhautepitheliomen, darunter ein Fall von anfänglichem Zungenepitheliom, verbunden mit Leukoplakie, ergab

die Radiumbehandlung ein ungünstiges Resultat. Hochgradiges Rhinophyma bei zwei alten Männern wurde durch Radiumbehandlung sehr günstig beeinflusst.

SEIFERT.

4) **Gunnar Holmgren. Einige Worte über Schutz gegen Tropfeninfektion. (Ett par ord om skydd mot droppinfektion.)** *Allmänna svenska Läkartidningen. No. 43. 1918.*

Nachdem die sogenannte spanische Krankheit — die Influenza — am Ende September und im Anfange Oktober in Stockholm mehr und mehr verbreitet wurde und ernstere Formen angenommen hatte und nachdem sie dem Pflegepersonal des Krankenhauses Sabbetsberg immer gefährlicher geworden war, wurde vom Verf. — Direktor der Ohren- und Halsklinik —, ein obligatorischer Schutz vor Mund und Nase, bestehend aus gewöhnlichem Verbandstoff, für das ganze Personal eingeführt mit dem Erfolg, dass kein Fall von dieser Krankheit bei dem Personal nachher konstatiert werden konnte, ungeachtet seit 2 Wochen hauptsächlich Patienten mit Influenzakomplikationen dort gepflegt waren. Eine Aufwärterin wurde doch influenzakrank, sie hatte sich jedoch geweigert, diesen Schutz zu tragen. Nachher wurden Aerzte, Pflegerinnen, Studierende und Patienten an der Ohren- und Halspoliklinik verpflichtet, solchen Schutz — der Einfachheit wegen von Papier gemacht — zu tragen.

Von dem Erfolg dieses Schutzes ermuntert, fordert Verf. jeden Arzt auf, der für Krankenhauspersonal verantwortlich ist, einen obligatorischen Mund- und Nasenschutz einzuführen.

E. STANGENBERG.

5) **Erik Tretow. Ein Schutzmittel gegen Influenza. (Ett skyddsmodel mot influensa.)** *Allmänna svenska Läkartidningen. No. 43. 1918.*

Verf. ist der Ansicht, dass die Nase und der Nasopharynx die wichtigsten Eingangspforten der Influenzainfektion sind; hierfür sprechen nach seiner Meinung die schweren Schmerzen über Stirngegend, die fast immer als Initialsymptome angegeben werden, und die weniger als ein Ausdruck für die allgemeine Infektion als für eine akute Reizung der Stirnhöhlenschleimhaut vom Verf. angesehen werden. An die Mitteilung erinnernd, dass Syphilispatienten nur selten und sehr gelinde von der Influenza infiziert werden, sucht Verf. eine Erklärung für diese Tatsache in der Wirkung der Hg-Behandlung und nicht in der Mundhygiene, durch welche nur die Mundhöhle und die vorderen Teile des Pharynx desinfiziert werden, während die Nasenhöhlen und der Nasopharynx unberührt werden. Verf. gibt deshalb den Rat, die Naseneingänge mit Ung. Hydrargyri einzureiben. Er hat diese Hg-Prophylaxis bei 60 Fällen versucht; niemand von diesen ist infiziert worden und niemand hat Unannehmlichkeiten von der Behandlung gehabt; 5 g Hg-Salbe reicht eine Woche.

E. STANGENBERG.

6) **Sven Johansson. Zur Frage der individuellen Prophylaxis gegen die spanische Krankheit. (Tin frayan om den individuella profylaxen vid spanska sjokon.)** *Allmänna svenska Läkartidningen. No. 43. 1918.*

Verf. will mit seinem Aufsatz zu einem allgemeinen Gebrauch der Schutzmaske bei der Pflege der Influenzakranken auffordern und die zweckmässigste Form

dieser Maske diskutieren. Er ist der Meinung, dass die Infektion stattfindet teils durch Kontakt, wobei die Hände die wichtigste Rolle spielen, teils durch Tropfeninfektion von dem Aufhusten des Kranken oder von dem Schleim der Nase und des Mundes. Durch Reinlichkeit und sorgfältigste Pflege der Hände mit häufiger Waschung können wir im hohen Grade die Gefahr der ersten Infektionsart verringern; gegen die der zweiten empfiehlt er eine gewöhnliche aber etwas einfachere Chloroformmaske, vor Nase und Mund fixiert.

E. STANGENBERG.

7) **E. Becher** (Giessen). **Zur Klinik der Influenza von 1918.** *Med. Klinik. No. 41. 1918.*

Bei $^1/_8$ der Influenzabronchitiden bestand eine heftige, lange Zeit anhaltende Laryngitis, welche eine starke Heiserkeit im Gefolge hatte. Bei einem Falle kam es durch diffuse Phlegmone der aryepiglottischen Falten und des ganzen Kehlkopfes mit Einengung seines Eingangs zu Stenosenerscheinungen. Im Gegensatz zu den Komplikationen von Seiten des Larynx und der Trachea sind Erkrankungen der Nasennebenhöhlen nicht beobachtet worden.

SEIFERT.

8) **E. Steinthal** (im Felde). **Beobachtungen an „Spanischer Krankheit“.** *Württ. Korresp.-Blatt. No. 42. 1918.*

In den leichteren Fällen bestand stärkerer oder leichterer Schnupfen, leichte Rötung im Nasenrachenraum, auf den Gaumenmandeln waren manchmal mehrere feine, gelbliche Pfröpfchen zu sehen, ohne dass sich dabei eine richtige Angina lacunaris oder eine stärkere Schwellung der Mandeln entwickelte. Die Hauptbeschwerden spielten sich in der Luftröhre unterhalb des Kehlkopfes ab. In einem der schwereren Fälle traten äusserst quälende Schmerzen in der Luftröhre auf; unter Erscheinungen schwerer Atemnot und Versagen des Herzens starb der Pat. innerhalb $1^1/_2$ Tagen. Die Sektion ergab eine septische Tracheitis und Bronchitis.

SEIFERT.

9) **A. Alexander** (Berlin). **Zur Klinik der epidemischen Grippe (Spanische Krankheit).** *Med. Klinik. No. 42. 1918.*

In einem Kriegslazarett trat von Anfang Juni an die „spanische Krankheit“ in zunehmender Häufigkeit auf. Die dick belegte Zunge zeigte vom dritten Tage an in 82 pCt. der Fälle an der Spitze und den Rändern des vorderen Drittels reichlich kleine rote Pünktchen, am Zungengrund die Follikel vergrössert und geschwollen. Der Larynx meist stark gerötet und geschwollen, Epiglottis ödematös, Heiserkeit, starker Hustenreiz. Nur bei 5 pCt. war die Nase mit Schnupfen beteiligt, bei 17 pCt. der Fälle Nasenbluten, hier und da ausgedehntere Zahnfleischblutungen.

SEIFERT.

10) **Stettner** (Erlangen). **Ueber Stenose der oberen Luftwege bei epidemischer Grippe im frühen Kindesalter.** *Münchener med. Wochenschr. No. 32. S. 872. 1918.*

Verfasser beschreibt 3 Fälle aus der Erlanger Kinderklinik von schwerer Affektion der oberen Luftwege, die mit Membranbildung und Absonderung eines kremeartigen, zeisiggelben Schleimes verliefen. Zwei hiervon führten zum Tod. Die bakteriologische Untersuchung ergab Streptokokken.

KOTZ.

11) **Schwermann** (Alpirsbach). **Ein Beitrag zur Pathologie der „Spanischen Krankheit".** *Med. Klinik. No. 42. 1918.*

Bei den gehäuft auftretenden Fällen von „spanischer Krankheit" fand sich konstant mehr oder minder starke Rötung der Gaumenbögen, bei der Influenza mit Mischinfektion, zuweilen mit gelbem Belag. Im Nasensekret und im Sputum liessen sich in etwa 60 pCt. der Fälle die Pfeiffer'schen Influenzabazillen nachweisen.

SEIFERT.

12) **Hapke** (Altona). **Das Beruhigungs- und Einschläferungsmittel Valamin.** *Med. Klinik. No. 42. 1918.*

In Fällen von nervösem Kehlkopf- und Reizhusten, bei denen Kokain allein versagte, wurde durch die Kombination Kokain + 1—2 Perlen Valamin guter Erfolg erzielt. Nächtliche Asthmaanfälle blieben nach Verabreichung von 2—3 Perlen kurz vor dem Schlafengehen vollständig aus.

SEIFERT.

13) **Kurtzahn. Ein behelfsmässiges Inhaliergerät fürs Feld.** *Deutsche med. Wochenschr. No. 10. S. 469. 1918.*

Das Gerät besteht aus einem Kochgefäss, einem darauf gedeckten Stück Pappe oder dünnen Brettchen mit zentraler Oeffnung und einem Inhaliermundstück. Letzteres ist eine Flasche, deren Boden durch das bekannte Verfahren (Erhitzen durch Reiben mit Bindfaden und plötzliches Abkühlen in kaltem Wasser) sauber in einer Ebene zum Abplatzen gebracht ist. Zwischen Brett und Flasche kommt zur Abdichtung ein Stück durchlochten Zellstoffs. Werden die Dämpfe zu warm, so kann deren Temperatur dadurch herabgesetzt werden, dass man über die Oeffnung des Brettes ein oder zwei Lagen Gaze spannt. Der Apparat hat sich K. bei leichten Katarrhen des Larynx, der Trachea und Bronchien, besonders, wenn solche durch die trockene, wasserarme Luft in Unterständen und Baracken entstanden sind, in der Revier- und Truppenkrankenstube sehr bewährt.

R. HOFFMANN.

14) **A. Blau** (Bonn). **Das stereophotogrammetrische Verfahren Hasselwander's in seiner Bedeutung für die Bestimmung des Steckgeschoses innerhalb des Gesichtsschädels.** *Zeitschr. f. Ohrenheilk. Bd. 77. H. 2/3. S. 140. 1918.*

Nach genauer Beschreibung des Instrumentariums und der Technik empfiehlt Verfasser das Verfahren aufs wärmste. Er führt mehrere einschlägige Fälle an, bei denen es ihm die operative Fremdkörperentfernung aus dem Gebiet der Nasennebenhöhlen und Umgebung wesentlich erleichterte.

KOTZ.

15) **Kurt E. Neumann. Speichelsauger.** *Münchener med. Wochenschr. No. 43. S. 1188. 1918.*

Bei einem Apoplektiker, bei dem wegen Lähmung der Schlundmuskulatur Gefahr der Schluckpneumonie bestand, legte Verfasser mit Mull umwickelte Wattebäusche an die Mündungsstellen der Speichelkanäle.

KOTZ.

b) Nase und Nasenrachenraum.

16) **Charles H. Hayton. Ueber die Resultate der submukösen Resektion der Nasenscheidewand bei Kindern. (An investigation into the results of the submucous resection of the septum in children.)** *The Journal of laryng., rhinol. and otol. April 1916.*

Die Zahl der in den Jahren 1908—1914 an der Hals- und Ohrenklinik der Royal Infirmary in Edinburg mittels submuköser Septumresektion Operierten betrug 761; von diesen waren 73 (9 pCt.) im kindlichen Alter von 6—14 Jahren. Die Operation wurde stets in Allgemeinnarkose vorgenommen. Die Technik der Operation unterschied sich nicht wesenltich von der allgemein üblichen. Von den Operierten entsprachen 31 der Aufforderung, sich zur Nachuntersuchung vorzustellen; bei 22 wurde eine Reihe von Fragen, die sich auf den Erfolg der Operation bezogen, brieflich beantwortet. Von den übrigen Patienten war keine Auskunft zu erlangen.

Drei von den Müttern sagten aus, dass vorher bei ihren Knaben bestandene asthmatische Anfälle nach der Operation völlig verschwanden; bei zwei Patienten verschwand die Bronchitis. Auch das Verschwinden anderer Erscheinungen — Schwerhörigkeit, wässriger Ausfluss aus der Nase — wurde angegeben. In 95 pCt. der Fälle lautete die Auskunft dahin, dass Allgemeinbefinden und Nasenatmung gebessert seien.

Nicht so befriedigend waren die Auskünfte über die äusseren Veränderungen der Nase nach der Operation. Von den 31 Patienten, die sich persönlich vorstellten, war bei 10 (33 pCt.) eine Verbreiterung der Nase zu konstatieren; bei 6 von diesen 10 Patienten war eine leichte Andeutung von Einsinken der Nase vorhanden. Auch in den brieflichen Auskünften war bei 40 pCt. diese Verbreiterung des Nasenrückens angegeben. Verf. ist der Ansicht, man müsse, um sich eine akkurate Meinung darüber bilden zu können, ob die submuköse Septumresektion wirklich zu einer Deformation führt oder nur zu einer Zunahme einer schon bestehenden Deformation, photographische Aufnahmen der Patienten vor und nach der Operation machen. Im Gegensatz zu den obigen Angaben behaupteten 6 (20 pCt.) der 31 vorgestellten Patienten, dass die Nase weit gerader geworden sei als sie vorher war.

FINDER.

17) **Orth** (Berlin). **Furunkel der Nase.** *Med. Klinik. No. 45. S. 1128. 1918.*

Bei Furunkeln in der Nase, wie sie bei Schnupfen vorkommen, bringt sofortige Stauung gleich über Nacht wesentliche Besserung.

SEIFERT.

18) **W. Barrie Brownlie. Einige Formen von Kieferhöhleneiterung. (Some aspects of maxillary antrum disease.)** *Brit. med. Journ. 12. Oktober 1918.*

Verf. teilt vier Fälle mit, die das Verhältnis von Erkrankungen der Kieferhöhle zu der Umgebung illustrieren sollen. Die Fälle betreffen: Dakryozystitis und Antrumempyem — nach doppelseitiger Radikaloperation der Kieferhöhle heilte die Tränensackerkrankung; Mastoiditis und Antrumempyem —; Pat. war vor 2 Jahren am Warzenfortsatz radikal operiert worden; seit der Operation lief das Ohr dauernd; die Eiterung kam aus der Tube. Nach Radikaloperation einer

beiderseitigen Highmorshöhleneiterung nebst intranasaler Stirnhöhlen- und Siebbeinoperation wurde das Ohr innerhalb eines Monats trocken; Otitis media und Highmorshöhleneiterung — betrifft einen 12jährigen Knaben mit rechtsseitiger chronischer Otitis media, die aller Behandlung trotzte, war zweimal an adenoiden Wucherungen operiert worden; nach doppelseitiger Kieferhöhlenoperation wurde das Ohr innerhalb 5 Wochen trocken; linksseitiger Supraorbitalschmerz, Septumdeviation und Kieferhöhleneiterung — betrifft 15jährigen Knaben; nach Operation des Septums und beider erkrankter Kieferhöhlen blieb der Supraorbitalschmerz dauernd fort.

FINDER.

19) **Stenger** (Königsberg). **Neuritis retrobulbaris und Erkrankung der Nasennebenhöhlen. Ein Beitrag zur Aetiologie, Diagnose und Therapie der Neuritis retrobulbaris.** *Arch. f. Ohrenheilk. Bd. 102. H. 3/4. S. 137. 1918.*

Das Zusammenarbeiten von Nasen- und Augenarzt hat bei dieser Erkrankung vielfach Schwierigkeiten. Vor allem ist das Wesen der Neuritis retrobulbaris überhaupt noch nicht völlig geklärt. In vielen Fällen muss sie als Teilerscheinung bzw. Vorläufer von Allgemeinerkrankungen angesehen werden. „Erst nach völligem Ausschluss der in Frage kommenden allgemeinen ursächlichen Momente", sagt Stenger, „ist die rhinologische Beurteilung anzufordern." Sonst sind Enttäuschungen unvermeidlich. Verfasser bringt eine ganze Reihe von genau beobachteten Fällen, in denen der Erfolg des endonasalen Eingriffs recht erfreulich war. Fast immer handelt es sich um eine akute Sinusitis bzw. um einen akuten Nachschub. In der Anamnese ist die plötzliche Abnahme der Sehkraft charakteristisch, die meist im Anschluss an eine Erkältung auftrat, ohne dass ein Schnupfen zum Ausbruch kam. Der Uebergang auf den Optikus geschieht meist ganz schleichend. St. sieht das ursächliche Moment in einem Verschluss der Ausführungsgänge besonders der hinteren Siebbeinzellen, weniger der Keilbeinhöhle. Bei der Operation ist keineswegs Eiter zu erwarten; sie hat nur den Zweck der Wiederherstellung der Ventilation der Nebenhöhlenräume. Bei Nasen mit zurückverlegter mittlerer Muschel und spaltförmig verengter niedriger Choane oder mit blasig veränderter mittlerer Muschel oder endlich bei Verengerung des mittleren Nasengangs durch eine Bulla ethmoidalis kann ein ganz leichter Schwellungszustand den Sekretabfluss plötzlich unmöglich machen. Die Prognose für eine endonasale Entlastung ist nur so lange günstig, als ophthalmoskopisch keine Veränderungen am Optikus nachweisbar sind.

KOTZ.

20) **A. Blau** (Bonn). **Schussverletzungen der Nasennebenhöhlen, ihre Folgen und ihre Behandlung.** *Arch. f. Ohrenheilk. Bd. 102. H. 3/4. S. 162. 1918.*

Genaue Beschreibung mehrerer Fälle von Nebenhöhlenverletzungen mit ausführlicher Epikrise. Verfasser kommt im wesentlichen zu den gleichen Ergebnissen wie seine Vorgänger. Auch er fordert sorgfältige Revision aller Kopfverletzten, bei denen die Möglichkeit einer Nebenhöhlenschädigung besteht, durch einen Rhinologen.

Fall 1: Stirnhirnsteckschuss: Tangentialschuss. Pneumatozele des Stirnhirns. Stirnhöhleneiterung beiderseits. Stirnhöhlen- und Siebbeinverletzung rechts. Verletzung der Lamina cribrosa. Stirnhirnabszess. Hirnhautentzündung.

Fall 2: Granatsplittersteckschuss im rechten Siebbein. Vereiterung der rechten Stirnhöhle und des rechten Siebbeins. Verletzung der Lamina cribrosa.

Fall 3: Granatsplitterverletzung: Gesicht und linkes Auge, beider Stirnhöhlen und Siebbeinzellen. Meningitis serosa. Bruch des linken Unterkiefers.

Fall 4: Grnnatschuss. Eröffnung der Schädelkapsel. Zertrümmerung beider Augen. Stirnhöhlenverletzung links. Oberkieferhöhlenverletzung rechts.

Ferner 7 Fälle von Oberkieferletzungen.

KOTZ.

21) **de Kleyn** und **E. C. van Ryssel. Ueber zwei merkwürdige Tumoren der Ethmoidalgegend.** *Acta Oto-Laryngologica. Bd. 1. H. 1.*

Der erste Fall betrifft ein Zylinderzellenkarzinom des Siebbeins bei einem 49 Jahre alten Mann. Das Merkwürdige des Falles besteht darin, dass während des Lebens keinerlei Anzeichen einer Nasenerkrankung bestanden, die rhinologische Untersuchung ergab ebenfalls nichts. Es bestand Optikusatrophie. Pat. ging unter Gehirnerscheinungen zugrunde. Die Sektion ergab, dass die Dura mater von einer Geschwulst durchwuchert war, welche vom rechten Siebbein ausging. Die Lamina cribrosa war ganz verschwunden, die Zellen waren grösstenteils verschont geblieben, obwohl ihre Ränder bröcklig waren. Vorne hatte der Tumor das Os frontale zwischen den Glabellae durchwuchert, so dass ein Teil des weichen Tumors unter der Haut lag. Die Nase, der rechte Sinus frontalis, sphenoidalis und maxillaris waren nicht angegriffen, ebensowenig die Orbita. Die grosse Masse des Tumors lag zwischen Dura mater und den Stirnlappen; der Tumor war ziemlich tief in das Gehirngewebe durchgedrungen.

im zweiten Fall handelte es sich um ein Fibroangiom der Ethmoidalgegend. In der linken Nase war ein grosser Tumor zu sehen, der nach vorn bis zum Naseneingang reichte; bei der Rhinoscopia posterior sah man, dass der Tumor sich bis zur Choane erstreckte. Bei Sondenberührung des Tumors starke Blutung. Da Patientin kurz vor ihrer Entbindung stand, wurde bis nach derselben mit der Operation gewartet. Es wurde nach Denker operiert; die Kieferhöhle erwies sich als auf einen kleinen Spalt reduziert; in ihr nur etwas durchsichtiger Schleim. Nach Entfernung der lateralen Nasenwand bis auf einen schmalen Streif, an dem sich die untere Muschel ansetzt, kam der Tumor zum Vorschein, der mit einem Stiel vom vorderen Siebbein ausging. Es gelang den Tumor ohne Blutung zu entfernen. Die polypös degenerierten Siebbeinzellen wurden ausgeräumt. Nach 3 Jahren kein Rezidiv.

FINDER.

22) **Beck. Sogenannter typischer Nasenrachenpolyp.** Naturhistorisch-medizinischer Verein Heidelberg, Sitzung v. 4. 12. 1917. *Deutsche med. Wochenschr. No. 12. S. 336. 1918.*

Der Tumor füllt bei dem 22jährigen Mann ausser Nasen- und Nasenrachenraum den ganzen Mund aus. Zur Beseitigung des Tumors wird die sogenannte konservative Methode (Elektrolyse, galvanokaustische Schlinge) empfohlen, welche die gefährliche sogenannte radikale Methode nach B. fast völlig verdrängt hat.

R. HOFFMANN.



c) Mundrachenhöhle.

23) **Campani e Bergelli. Die Erscheinungen seitens der Mund- und Rachenhöhle beim Typhus.** *La Riforma medica. April 1918. No. 14.*

Die Beobachtungen beziehen sich auf 108 Fälle. In 46pCt. wurden Erscheinungen von seiten der Mund-Rachenhöhle beobachtet. In 13pCt. handelte es sich um eine erythematöse Form; es bestand einfache Rötung mit Oedem des Pharynx, bisweilen mit Schwellung der Mandeln; dieses Symptom war im Beginn der Erkrankung häufig, dauerte einige Tage und verschwand in dem Masse, als das Fieber in die Höhe ging. In 5,5 pCt. bestand eine borkenbildende Form, in allen diesen Fällen handelte es sich bakteriologisch um den Bazillus Eberth: Zunge und Lippen trocknen aus und bedecken sich mit einer Borkenschicht. Der Pharynx ist trocken, sieht brennend rot aus, wie lackiert; Pharynx und Gaumensegel sind mit reichlichem, borkenbildendem Schleim bedeckt. Eine vesikuläre Form fand sich in 16,1 pCt. der Fälle; sie ist charakterisiert durch das Auftreten miliarer Bläschen auf hartem und weichem Gaumen. In 44pCt. dieser Fälle wurden auch auf der Haut miliare Bläschen gefunden. Die ulzeröse Form fand sich in 12pCt. der Fälle. Endlich beobachtete man in 2,7pCt. der Fälle — die alle durch den Bazillus Eberth hervorgerufen waren — eine exanthematische Form, charakterisiert durch die Anwesenheit von punkt- oder linsenförmigen, lebhaft roten Flecken, besonders auf dem Gaumensegel, die bei Druck verschwanden; dieses Exanthem besteht zur selben Zeit wie die Roseola der Haut.

FINDER.

24) **Claude G. Colyer. Akute ulzerative Gingivitis. (Acute ulcerative gingivitis.)** *Brit. med. Journal. 12. Oktober 1918.*

Ref. fasst die Ergebnisse seiner Untersuchungen, die er als Armeezahnarzt gemacht hat, folgendermassen zusammen: Schwere Fälle von ulzerativer akuter Gingivitis bilden 0,65pCt. aller Leute, die sich wegen Erkrankung ihrer Zähne krank melden. Nur eine kleine Menge der an diesem Leiden erkrankten Leute meldet sich krank, bevor die Schmerzen stark werden und erhebliche Ulzeration vorhanden ist. Für die Armee ist ein wesentlicher Punkt die kontagiöse Natur der Erkrankung und der nachfolgende Verlust der Zähne, falls nicht frühzeitig Behandlung einsetzt. Die durchschnittliche Dauer der Behandlung bei Ersterkrankungen beträgt 10 Tage, vorausgesetzt, dass die Behandlung eine energische ist. Die vom Verf. angewandte Behandlung war folgende: Aufnahme in das Hospital, die ersten 2 Tage leichte Diät, dann gewöhnliche Hospitalkost, Rauchverbot. Lokalbehandlung besteht darin, dass zunächst die Geschwürsflächen mittels eines löffelförmigen Instrumentes abgekratzt werden, dann wird mit einer gesättigten Thymollösung abgespritzt, dann das Zahnfleisch mit 5proz. Argentumlösung gesäubert, nach 1 bis 2 Minuten mit Thymollösung gespült. Diese Behandlung wird täglich wiederholt, bis die Geschwürsflächen eine reine granulierende Oberfläche zeigen, dabei anfangs zweistündlich, später mindestens 3mal täglich der Mund mit Thymolwasser gespült. Sobald die Geschwüre zu heilen anfangen, müssen die kariösen Zähne extrahiert resp. plombiert werden.

Die Patienten sind nicht eher als geheilt zu betrachten, als bis die spezifischen Mikroorganismen — Spirillen und fusiforme Bazillen — verschwunden sind.

FINDER.

25) **Sticker. Weitere Erfahrungen in der Bestrahlung des Mundhöhlenkrebses.** Vereinigte ärztl. Gesellschaften Berlin, Sitzung vom 27. 2. 1918. *Deutsche med. Wochenschr. No. 12. S. 335. 1918.*

Radium hat bei Atokie des Gewebes in der Umgebung von Wunden, bei Keloid, bei Neuralgien nach Kriegsverletzungen Gutes geleistet. Besonders erfolgreich war es bei malignen Affektionen der Mundhöhle (Zungen-Ober-Unterkiefer-Wangenkarzinomen), bei Leukoplakie, aus der oftmals Karzinom hervorgeht. Metastastische Lymphdrüsen sollen später als der Primärtumor bestrahlt werden, da sie zunächst noch die durch die Bestrahlung aus ihrem Verbande gelockerten, lebensfähigen Tumorzellen vernichten müssen. Reizwirkung lässt sich durch längere Dauer und grössere Entfernung der Bestrahlung vermeiden. Das Radium wird durch an den Zähnen befestigte Prothesen, die über Nacht beschwerdelos getragen werden, appliziert.

R. HOFFMANN.

26) **Morawitz. Frühsymptome bei perniziöser Anämie.** *Med. Klinik. No. 43. S. 1076. 1918.*

In allen in der letzten Zeit untersuchten Fällen (sechs) liessen sich als Frühsymptom der perniziösen Anämie Zungenveränderungen nachweisen, zwar häufig nicht in der Form einer Glossitis, wohl aber regelmässig in Form einer glatten Atrophie der Papillae filiformes und fungiformes. In zwei Fällen wurde man durch diese Atrophie der Zungenpapillen trotz nahezu normalem Hämoglobingehalt zur Diagnose Biermer'sche Anämie veranlasst. Die Richtigkeit der Diagnose bestätigte sich durch eine genaue Blutuntersuchung.

Es scheint, dass die Zungenveränderung nicht direkt mit der Anämie zusammenhängt, wohl aber möglicherweise Beziehungen zu der bei der Anämie regelmässig vorhandenen Achylia gastrica hat.

SEIFERT.

27) **Erwin Müller. Ueber ein Adamantinom des Oberkiefers.** *Diss. München 1917.*

Frau von 58 Jahren. Sitz im linken Oberkiefer. Operation in der Klinik Neumayer. Histologische Beschreibung des Präparats. Die Literatur ist ziemlich vollständig.

DREYFUSS.

28) **Wm. Mollison. Entfernung eines Karzinoms des Hypopharynx mit plastischer Herstellung des Lumens. (Removal of carcinoma of the hypopharynx with plastic restoration of the lumen.)** *The Journal of laryng., rhinol. and otol. April 1915.*

Es handelte sich um eine 49jährige Frau. Es wurde festgestellt, dass fast die ganze Zirkumferenz des Hypopharynx eingenommen war von einer Ulzeration; nur ein schmaler Streifen von normaler Schleimhaut war links an der Hinterwand vorhanden. In vertikaler Richtung erstreckte sich die Ulzerationsfläche von der Höhe der unteren Teile der Aryknorpel nach unten bis etwas unter das Niveau des Ringknorpels. Drüsen waren nicht fühlbar. Die Operation geschah nach einer von Trotter angegebenen Methode. Fünf Wochen später wurde eine zweite Operation gemacht, um das Lumen des Pharynx durch Einschlagen eines Hautlappens zu bilden.

FINDER.

29) **Elze** und **Beck** (Heidelberg). **Die venösen Wundernetze des Hypopharynx.** *Zeitschr. f. Ohrenheilk. Bd. 77. H. 2/3. S. 185. 1918.*

Es wird an Hand anatomischer Injektionspräparate nachgewiesen, dass der bei der Oesophagoskopie oberhalb des Speiseröhreneingangs an der Hinterwand sichtbar werdende Wulst auf ein unter der Schleimhaut liegendes dichtes Venengeflecht zurückzuführen ist. Damit erklärt sich zwanglos die wechselnde Grösse, Farbe und Oberflächenbeschaffenheit dieses von Killian als Lippe des Oesophagusmundes bezeichneten, aber irrtümlich für Muskulatur gehaltenen Gebildes. An der Prädilektionsstelle der Pulsionsdivertikel wies das anatomische Präparat den Austritt der grossen Venenstämme des beschriebenen Geflechtes aus dem Hypopharynx nach. Beck glaubt hierin eine bessere Erklärung für das Zustandekommen der Divertikel zu sehen, als in der Theorie der „schwachen Stelle" der Muskulatur, zumal ein derartiges Zustandekommen von Darmdivertikeln an der Flexura sigmoidea beobachtet ist. Es erscheint ihm auch wahrscheinlich, dass das Globusgefühl auf Schwellungszustände dieses Wundernetzes zurückzuführen ist, da besonders bei Strumen das Vorkommen dieser Sensation auf Stauung in den Schilddrüsenvenen, in welche die Geflechtvenen einmünden, bezogen werden kann.

KOTZ.

30) **Lévy-du Pan** (Lausanne). **Gaumenlähmung nach Grippe. (Paralysie du voile du palais postgrippale.)** *Revue méd. de la Suisse romande. No. 10. 1918.*

Zwei Fälle von beidseitiger Gaumenlähmung bei einem Manne und einem Knaben. Beide Influenzapatienten hatten hohes Fieber und günstig ablaufende pneumonische Komplikationen. Der erstere zeigte vorübergehendes leichtes Delirium und Nackenstarre; bei beiden fand sich der Pfeifer'sche Bazillus, der im übrigen bei den diesjährigen Epidemien selten vorzukommen scheint.

JONQUIÈRE.

d I) Kehlkopf und Luftröhre.

31) **Schröder** (Schömberg). **Die wechselseitigen Beziehungen zwischen Syphilis und Tuberkulose, nebst Bemerkungen über Lungen- und Kehlkopfsyphilis an der Hand klinischer Fälle.** Mit 2 Tabellen, 2 Kurven, 1 Abbild. im Text und 1 Röntgentafel. *Beitr. z. Klinik d. Tuberkul. Bd. 39. H. 1. 1918.*

Eine reine Lungen- und Kehlkopfsyphilis lässt sich oft schwer von tuberkulösen Prozessen unterscheiden. Auf sorgfältige Anamnese, manche Eigenarten des klinischen Befundes (histologische Untersuchung probeexzidierter Gewebsstücke? Ref.) und das Röntgenbild ist aber die Diagnose mit grösster Wahrscheinlichkeit sicher zu stellen. Serologische und bakteriologische Untersuchungsmethoden vermögen sie weiter zu sichern. Ausschlaggebend bleibt aber der Erfolg der bei begründetem Verdacht auf Syphilis stets einzuleitenden energischen antiluetischen Therapie.

SEIFERT.

32) **Kofler. Larynxkarzinom.** K. k. Ges. der Aerzte in Wien, Sitzung v. 8. 6. 1917. *Berliner klin. Wochenschr. No. 4. S. 96. 1918.*

Karzinom der linken Larynxhälfte, dessen Operation nicht durchführbar war, weil dasselbe auf die Weichteile übergegriffen hatte. Energische Radium- und

Röntgenbehandlung während 14 Monate. Der Tumor schwand vollständig. Der infiltrierte Hals wurde weich. Es kam zur Nekrose des Ringknorpels, es bildete sich ein Tracheostoma. Patient kann mit einer mit Jodoformgaze umwickelten Kanüle sprechen und essen.

R. HOFFMANN.

33) **H. Lambert Lack. Partielle oder Fensterresektion des Kehlkopfes wegen maligner Erkrankung des Kehlkopfinnern. (Partial resection or window resection of the larynx for intrinsic malignant disease.)** *The Journ. of laryng. etc. April 1916.*

Verf. bemängelt an der Art der Laryngofissur, die er als die gewöhnliche bezeichnet — Allgemeinnarkose, tiefe Tracheotomie, Einsetzen einer Kanüle, Spaltung des Schildknorpels in der Medianlinie —, dass der Ueberblick über das Larynxinnere zu gering sei, die Manipulationen in dem engen Raum und im Fall einer Blutung die Blutstillung sehr erschwert seien. Er operiert folgendermassen: Nach vorhergehender Tracheotomie Spaltung des Kehlkopfes von der oberen Schildknorpelinzisur bis zum oberen Rand des Ringknorpels, eventuell auch Spaltung des letzteren. Nach Auseinanderziehen der Schildknorpelhälften und Inspektion des Larynxinnern wird das Perichondrium der Schildknorpelplatte auf der erkrankten Seite so weit, wie der Knorpel entfernt werden soll, nach hinten geschoben, dann oben und unten durch einen Transversalschnitt mittels starker Schere der Knorpel mit der Schleimhaut durchtrennt. Der so entstandene Knorpellappen lässt sich leicht zurückklappen und man bekommt einen guten Ueberblick über das Larynxinnere. Dann wird der Schildknorpel durchtrennt, indem die hinteren Enden der beiden Transversalschnitte durch einen Vertikalschnitt verbunden werden und so Geschwulst, Stimmband und der darunter liegende Knorpel in einem Stück entfernt. Nach Stillung der Blutung wird das von dem entfernten Knorpelstück abgelöste Perichondrium mit dem Knorpel der gegenüberliegenden Seite durch ein oder zwei Nähte vereinigt und die Tracheotomiekanüle entfernt. Einer der Vorteile der Operation ist, dass der Patient nach der Operation, wie nach einer einfachen Tracheotomie schlucken kann.

FINDER.

34) **Riese** (Karlsruhe). **Der sogenannte Stimmritzenkrampf kein Krampf, sondern eine Lähmung. Vorschlag eines Mittels dagegen.** *Zeitschr. f. Ohrenheilk. Bd. 77. H. 2/3. S. 166. 1918.*

In der sehr interessanten Arbeit stellt Verfasser die Hypothese auf, dass der Tonus der Mm. cricoarytaenoidei post. durch Innervation des Sympathikus zustande kommt. Zu diesem Schluss veranlasst ihn die physiologische, pathologische, anatomische und phylogenetische Sonderstellung der Glottismuskeln und -Nerven. Ausser dem Herzmuskel ist der Postikus der einzige Muskel, welcher während des ganzen Lebens keinen Augenblick seine Tätigkeit aussetzen darf. Sein Verhalten bei elektrischer Reizung während der Narkose ist besonders charakteristisch. Nach dem Tode hört sein Tonus neben dem vom Sympathikus innerviertem Müller'schen Muskel und dem Herzmuskel am frühesten auf. Bezüglich der anatomischen Beschaffenheit ist er zu den roten Muskeln zu rechnen, die der glatten Muskulatur am nächsten stehen.

R. beschreibt eine Beobachtung bei einem Kinde, das an häufigen „Stimmritzenkrämpfen“ litt. Er stellt fest, dass die Anfälle mit Bronchialasthma vergesellschaftet waren. Auf Darreichung von Hypophysenextrakt (Pituglandol), das bekanntlich den Lymphtonus beeinflusst, erfolgte jedesmaliges sofortiges Aufhören, nicht nur des Asthmas, sondern auch der Glottisstenose.

KOTZ.

35) **A. Trifiletti. Dysphonie organischer und hystero-traumatischer Natur. (Disfonia di natura organica ed istero-traumatica.)** *Arch. Ital. di laringologia. 1916.*

Ein 28jähriger Bauer, der beim Militär Trompeter gewesen war, hatte im Jahre 1912 bei einem Streit eine Messerwunde an der linken Halsseite erhalten: im Anschluss daran war Hautemphysem und mehrere Wochen anhaltendes Blutspucken aufgetreten. Unmittelbar nach der Verwundung war er völlig aphonisch geworden, dann hatte sich die Stimme gebessert, war aber bis zum Tage der Untersuchung schwach und heiser geblieben. Untersuchung ergab völliges Fehlen aller Lähmungserscheinungen im Kehlkopf, nur chronische Laryngitis mit Prolaps der Ventrikelschleimhaut. Auf Grund seiner Erwähnungen kommt Verf. zu dem Schluss, dass es sich um eine Stimmstörung gemischter Natur handelt. Sie ist zum Teil eine organische Basis — chronischer Katarrh, vielleicht durch das Trompetenblasen mitverschuldet, zum Teil ist sie psychischen Ursprungs, zurückzuführen auf den Shock bei der Verwundung.

FINDER.

36) **Brünings. Fall von Bronchialfremdkörper.** Greifswalder med. Ges., Sitzung vom 16. 2. 1918. *Deutsche med. Wochenschr. No. 19. S. 535. 1918.*

Bleistifthülse im rechten Hauptbronchus eines fünfjährigen Jungen, vor drei Tagen aspiriert. Extraktion durch obere Bronchoskopie in Lokalanästhesie. Die Hohlkörperzange fördert den Fremdkörper beim ersten Eingehen heraus. In der Diskussion wird von chirurgischer Seite die Entfernung von Fremdkörpern aus den Bronchien mittelst oberer oder unterer Bronchoskopie als besonderer Vorzug vor der durch einfache Tracheotomie und Aushustenlassen oder Fischen darnach im Dunkeln hervorgehoben. (Also doch! Ref.).

R. HOFFMANN.

d II) Stimme und Sprache.

37) **O. Muck. Hysterie und ihre Beziehung zur Ontogenie.** *Med. Klinik. No. 17. 1918.*

M. zeigt an den Beispielen der Aphonie, des Mutismus, der Abasie, hysterischer Rhinolalia aperta, dass nur die nach der Geburt mit der Entwicklung des Verstandes und des Willens erworbenen Bewegungen eine Einbusse in ihrer Funktion durch die Hysterie erleiden, nicht die angeborenen koordinierten Bewegungen. Er glaubt auch, dass die Sinne, deren Entwicklung nach der Geburt weiter schreitet, z. B. Gehör, von der Hysterie leichter ausgeschaltet werden, als bei der Geburt schon entwickelte (Geschmack, Geruch). Hierzu möchte der Ref. bemerken, dass der Ausfall der letzteren weniger augenfällig und weniger rentenbringend ist.

NADOLECZNY.

38) **Edwin Janetschek Für und wider die Wahl des Sängerberufs.** *Stimme XII. H. 8. S. 178. Mai 1918.*

Beherzigenswerte Mahnworte. J. weist unter anderem auf die Notwendigkeit eines gesunden Körpers (er hätte hinzufügen dürfen einer gesunden Seele) für diesen schweren Beruf hin und auf die Pflicht des Arztes, hier ein ernstes Wort mitzusprechen wegen der Gefahren: frühzeitige Stimmermüdungen — Stimmverlust.

NADOLECZNY.

39) **Hans Calm. Ueber das Atmen.** *Stimme. XII. H. 7. S. 154. April 1918.*

C. bespricht die bekannten Unterschiede zwischen Mund- und Nasenatmung mit Bezug auf Lufterwärmung und Staubauffangen, die Gefahren der schlechten Luft für Säugling und Schulkind, in Betrieben und Berufen, sowie die Gefahren der Mundatmung (Tuberkulose). Dann gibt er Anweisungen zur Uebung von Brust-, Flanken- und Zwerchfellatmung (durch die Nase atmend, nicht einsaugend!) So sollen die Kinder im Hause und in der Schule atmen lernen, später in Turn- und Sportvereinen.

NADOLECZNY.

40) **L. Réthi. Die Beziehungen zwischen der Weite der Nasenhöhlen und der Resonanz.** *Stimme. XII. H. 9. S. 193. Juni 1918.*

R. hat experimentell mit dem von Zwaardemaker modifizierten Raleighschen Spiegel die Stärke der Resonanz bei nasal und nicht nasal gesungenen Vokalen in kokainisierten und nicht kokainisierten Nasenhöhlen untersucht und für die weitere Nasenhöhle in allen Fällen höhere Zahlenwerte bestimmt. Auch das Einlegen eines feuchten 1 cm langen und 1 mm dicken Wattebäuschchens genügte, um die Resonanz stark abzuschwächen. Die Versuchspersonen konnten nach Freierwerden der Nase leichter und mit vollerem, runderem, kräftigerem Ton singen, was auch objektiv erkannt wurde. Dementsprechend wirken operative Eingriffe bei engen Nasen, die auch den Stimmumfang nach oben und unten erweitern; jedoch hat eine derartige Erweiterung der Nase ihre Grenzen, jenseits deren sie schaden kann (vgl. auch Oesterr. Gesellsch. f. experim. Phonetik. 1915/16 u. Wiener med. Wochenschr. 1916. Nr. 14).

NADOLECZNY.

e) Schilddrüse.

41) **Messerli** (Lausanne). **Zur Häufigkeit der Kropfrezidive. (De la fréquence des récidives du goître.)** Aus der Sitzung der waadtländischen Aerztegesellschaft vom 4. 5. 1918. *Revue méd. de la Suisse romande. No. 7. 1918.*

Messerli erklärt neben der volkstümlichen Bekämpfung des Kropfs mit Jod nach Roux die von A. vorgeschlagene Desinfektion des Darms durch Benzonaphthol als ein sehr nützliches Adjuvans, wenn auch nicht als spezifisches Heilmittel. Gelegentlich wurde erwähnt, dass es gewisse Fische gäbe, bei denen man Strumabildung vorfinden könne.

JONQUIÈRE.

42) **Galli-Valerio** (Lausanne). **Zur Bekämpfung des Kropfes und Kretinismus. (Pour la lutte contre la goître et le crétinisme.)** Institut d'hygiène et de parasit. de l'univ. de Lausanne. *Korr.-Blatt f. Schweizer Aerzte. No. 18. 1918.*

Verf. fordert zum Kampf gegen die genannten Uebel auf, weil man denselben an den meisten Orten noch untätig zuschaue.

Die Aetiologie besteht für ihn im Fehlen des Jods, in den äusseren Verhältnissen, in Anwesenheit parasitärer Faktoren, die entweder direkt oder durch ihre Noxen wirken, z. B. beschmutzte Nahrungsmittel, besonders Trinkwasser; vielleicht auch in direktem Kontagium.

Man müsste einerseits das Jod in Kropfgegenden zu allgemeiner Verwendung bringen, wozu von den beiden Bircher und Kocher, neuerdings auch von Roux, Messerli u. a. Vorschläge gemacht wurden. Andrerseits sollte eine fortgesetzte Desinfektion des Darmes durchgeführt werden.

Verf. schliesst mit Roux, dass in Anbetracht der Häufigkeit der Kropfrezidive nach der Operation der Kropf nicht durch das Wasser, sondern durch Hygiene zu bekämpfen sei.

JONQUIÈRE.

43) **Reinhard** (Solothurn). **Ueber Kombination von Krebs und Kropf mit Tuberkulose.** *Berner Dissert. Bern 1918.*

Rokitansky hatte seinerzeit die gewichtige Ansicht aufgestellt, dass ein deutlicher Antagonismus zwischen Krebs und Tuberkulose bestehe, so dass höchst selten beide Krankheiten bei einem Individuum gefunden werden. Nach und nach ging jedoch aus Sektionsprotokollen grosser Statistiken hervor, dass bei vielen Fällen beide Krankheiten mit einander vorgesellschaftet anzutreffen seien. Es zeigte sich, dass jede der beiden Krankheiten seltener nicht kombiniert, also häufiger kombiniert mit der anderen sich vorfanden. Wenn man jedoch minutiös alle Fälle von vernarbten, nicht mehr aktiven Tuberkulosen ausschliesst, so wird die Tatsache deutlich, dass zwischen Karzinom und vorschreitender Tuberkulose ein Antagonismus besteht, letztere also unter der Kombination nicht gedeiht, so dass Rokitansky's Auffassung bedingtermassen recht behielt.

Bezüglich des Verhältnisses zwischen Kropf und Tuberkulose erhellt aus der Statistik, dass die Schilddrüse äusserst selten an chronischer Tuberkulose fortschreitenden Charakters erkrankt, und dass zwischen beiden Krankheiten kein Antagonismus besteht (d. h. es können beide Krankheiten neben einander ohne Zusammenhang vorkommen. Häufiger wird aber anfänglich gutartiger Kropf sekundär krebsig. Ref.).

JONQUIÈRE.

44) **E. Bircher** (Aarau). **Zur nicht operativen Therapie des Kropfes. Ein Beitrag zur medikamentösen Behandlung.** Aus der kantonalen Krankenanstalt. *Korresp.-Blatt für Schweizer Aerzte. No. 37. 1918.*

Vorerst habe man sich gegenwärtig damit zu begnügen, die kropferregenden Toxine zu paralysieren, die durch unreine Ingredienzen, besonders durch Wasser in den Darmkanal gelangen; also mit der von Mac Carrison eingeführten Darmdesinfektion. Ferner ist die Indikationsstellung wichtig. Auszuscheiden von medikamentöser Behandlung seien alle knolligen und knotigen Kröpfe, besonders die älteren und diejenigen jenseits des dreissigsten Altersjahres; ferner alle Kröpfe mit Trachealstenose, und solche mit funktionellen oder organischen Herzstörungen. Indiziert dazu seien die gleichmässig dicken weichen oder auch härteren Schwellungen des Halses.

Zur Behandlung seien namentlich die Jodfettsäureverbindungen, das Lipojodin geeignet, welche den Jodismus am besten vermeiden, in Tabletten zu 0,3 Lipojodin

und 20 proz. Lipojodinsalben. Durch Chinin werde die Jodwirkung aktiviert. Ferner werde durch Kieselsäure die bindegewebige Umwandlung der Drüsengewebe gefördert. Da endlich durch Kalziumsalze eine beruhigende Wirkung auf den vegetativen Nervenapparat, z. B. bei Basedow, erzielt werde, seien auch Kalksalze zur Kropfbehandlung herbeizuziehen. Um das den Magen leicht schädigende Silizium einzuhüllen, wählt B. feinzerteilte Holzkohle. Alle die genannten Medikamente, in Tabletten komprimiert, sollen bei richtiger Indikationsstellung ein möglichst unschädliches und wirksames Präparat darstellen, das tadellos vertragen werde.

JONQUIÈRE.

f) Oesophagus.

45) **Capelle. Oesophagusstriktur mit „Sondierung ohne Ende" behandelt.** Niederrhein. Ges. für Natur- und Heilkunde Bonn (Med. Abt.), Sitzung v. 21. 1. 1918. *Deutsche med. Wochenschr. No. 12. S. 335. 1918.*

Impermeable Aetzstriktur 23 cm hinter der Zahnreihe bei einem 15jährigen Jungen behandelt nach der von Hacker'schen Methode. Die dünnen Perlen, die nach der Gastrostomie dem Patienten an Seidenfäden zum Schlucken gegeben wurden, hatten nach 4 Wochen den Weg durch die Stenose, die nur für Wasser eben durchgängig war, gefunden und liessen sich leicht von der Gastrostomiewunde aus fischen. Damit war sozusagen die Leitsonde gegeben, welche die weitere Bougierung ermöglichte. Patient kann jetzt — 4 Monate nach der Entlassung — alle Speisen anstandslos schlucken. Er hat die Weisung alle paar Tage sich selbst zu bougieren, mit einem Bleisondenbougie Nr. 20. Da Aetzstrikturen vielfach die Neigung zur Stenosierung behalten, ist eine lange Zeit hindurch geführte Selbstbougierung des Patienten auch nach Abschluss der eigentlichen Behandlung notwendig.

R. HOFFMANN.

46) **Gunnar Holmgren. Ueber einen Fall von Fremdkörper im Oesophagus mit drohender Ruptur in die Trachea. (On a case of a foreign body in the oesophagus with an impending breach into the trachea.)** *Acta Oto-Laryngologica. Vol. 1. H. 1.*

Dem Patienten war fünf Tage vorher ein Stück Fleisch im Halse stecken geblieben; er hatte darnach erhebliche Schmerzen beim Schlucken, feste Speisen konnten nur mit grosser Schwierigkeit geschluckt werden. Patient ging in ein Hospital, wo seiner Schilderung nach der Oesophagus sondiert und ein Stück Fleisch mittels eines Probang extrahiert wurde. Darnach verschlechterte sich der Zustand; es bestand heftiger Schluckschmerz, starker Reizhusten mit blutiger Expektoration. Mittels Bronchoskopie sah man die hintere Trachealwand dicht unter dem Larynx geschwollen, gerötet und in das Lumen vorgewölbt; die Vorwölbung endete mit einer Spitze. Die Schleimhaut war intakt. Das Bronchoskop wurde dann in den Oesophagus eingeführt; man sah einen schmutziggrauen Fremdkörper, der sich in die Oesophaguswand einbohrte. Die Perforation der Oesophaguswand an der Spitze des Knochens war ziemlich gross mit zerrissenen Rändern. Mittels der Saugpumpe wurde Blut, Eiter und Sekret abgesaugt. Der Fremdkörper wurde

mittels der Zange leicht extrahiert, Patient verliess nach drei Tagen das Krankenhaus.

Verf. benutzt den Fall, um auf die Vorzüge der Oesophaguskopie hinzuweisen.

FINDER.

47) **F. Massei. Ein napfförmig gebogenes Fünfzentesimistück in der Speiseröhre eines kleinen Mädchens. (Una moneta da 5 centesimi currata a foggia di scodella nell' esofago di una bambina.)** *Arch. Ital. di Laringologia. 1916.*

Verf. bedient sich zur Entfernung von Münzen besonders bei Kindern mit Vorliebe des Kirmisson'schen Hakens; er hat in 13 Fällen jedesmal damit einen vollen Erfolg erzielt. In dem hier mitgeteilten Falle hatte er mit besonderen Schwierigkeiten zu kämpfen. Es handelte sich um ein 3jähriges Mädchen, das vor 14 Stunden einen Soldo verschluckt hatte; es machte sowohl die Einführung des Hakens wie die Extraktion des Fremdkörpers grosse Schwierigkeit. Die Extraktion gelang erst, nachdem Verf. mit dem linken Zeigefinger den Larynx angehakt und nach vorn gezogen hatte. Es stellte sich heraus, dass die Schwierigkeiten bedingt gewesen waren durch die ungewöhnliche Form der Münze. FINDER.

II. Kritiken und Gesellschaftsberichte.

a) Die Oto-Laryngologische Gesellschaft in Stockholm.

Sitzung vom 27. April 1917.

Vorsitzender: Gunnar Holmgren.

1. Gunnar Holmgren: Vortrag über Versuche mit Radiumtherapie bei einigen rhinologischen Fällen. (Vortrag ist im Zentralbl. 1918. Nr. 2 berichtet.)

Diskussion: Arnoldson: Die Methode mit Radiumbehandlung unter solchen Verhältnissen, wie im letzen Falle vorlagen, scheint sehr empfehlenswert zu sein. Betreffend die Katheterisierung erlaube ich mir indessen mitzuteilen, dass ich, wie die meisten Anderen, dieselbe Erfahrung wie Prof. Holmgren gehabt habe, nämlich, dass bei Tumoren im Pharynx Transsudate sehr leicht gebildet werden, die für eine gewöhnliche lokale Therapie nicht geeignet sind. Ich habe 2 solche Fälle gehabt: der erste war ein Sarkom, der zweite ein Leukom oder Pseudoleukom, welche beide letal endeten.

2. Charlier: Ein Fall von Fremdkörper in der Nase.

Ein 21jähriger Arbeiter klagte über Schmerzen in der rechten Stirnhöhlengegend und über rechtsseitigen Schnupfen. Bei der Untersuchung zeigten sich die gewöhnlichen Symptome einer rechtsseitigen Sinusitis frontalis nebst etwas übelriechendem Eiter im unteren Teil der rechten Nasenhöhle. Nach dessen Entfernung war eine grauliche Masse — ein fester Fremdkörper — zwischen dem mittleren Teil der unteren Muschel und dem Septum zu sehen. Der Patient behauptete, dass es vielleicht ein Teil eines Holzstückes sein könnte, das in die

Nase von der linken Seite eingedrungen war. Bei der hinteren Rhinoskopie war auch der Fremdkörper in der rechten Choane leichter zu sehen. Ein mehr als 6 cm langes Holzstück wurde extrahiert. Bei näherer Untersuchung wurde eine Narbe im linken Nasenflügel entdeckt; von hier war der Fremdkörper schief nach hinten in die Nase durch das Septum eingedrungen. (Demonstration.)

E. Stangenberg.

---

b) Laryngologische Gesellschaft zu Berlin.

Sitzung vom 2. November 1917.

Vorsitzender: Killian.

A. Bruck: 1. Ein aussergewöhnlicher Fall von Phlegmone des Rachens.

Pat. wurde mit 40° Temperatur ins Lazarett eingeliefert, zwei Tage vorher war er an Schluckschmerzen erkrankt. Es bestand diffuse Rötung der Rachenschleimhaut, besonders in der Gegend der vorderen Gaumenbögen, Uvula ödematös, Fluktuation nirgends fühlbar. Inzision erst auf der linken, dann auf der rechten Seite ergab keinen Eiter. Bereits in der folgenden Nacht Exitus an Herzlähmung. Sektionsdiagnose: Amygdalitis fibrinosa, Phlegmone retrooesophagea und retropharyngea. Septischer Milztumor; Hyperämie und Oedem der Lungen, Hepatitis; Nephritis parenchymatosa; Oedem der Arachnoidea; Leptomeningitis. Die mikroskopische Untersuchung von Schnittpräparaten ergab in denselben reichliche Streptokokken.

2. Bruch des Tränenbeins: Pat. war kürzlich gefallen und mit der Nase gegen eine scharfe Stuhlkante geschlagen, danach eine Auftreibung am Nasenrücken. Wenn er jetzt bei geschlossener Nasen- und Mundöffnung schnaubt, also den positiven Valsalva macht, so entsteht am rechten Auge ein zischendes Geräusch und man sieht im inneren Augenwinkel Sekret mit Luftblasen gemischt auftreten. Wenn er Zigarettenrauch mit Vehemenz durch die Nase bläst, so dringt auch etwas Rauch aus dem Augenwinkel heraus. In der Nase und an der Konjunktiva keine Verletzung sichtbar. Bei genauem Zusehen konnte man konstatieren, dass Luft und Rauch durch den oberen Tränenpunkt herauskommen. Röntgenaufnahme in dorsoanterioren Durchmesser zeigt an der Grenze zwischen oberem und mittlerem Drittel der lateralen Nasenwand rechts eine Frakturstelle. Es handelt sich also hier um eine Fraktur der lateralen Nasenwand, soweit sie der medialen Orbitalwand entspricht, offenbar des Os lacrymale oder des Proc. frontalis maxillae superioris, vielleicht auch beider, mit gleichzeitiger Zerreissung der medialen Tränensackwand. Diese Auffassung ist auch von augenärztlicher Seite geteilt und bestätigt worden.

Gutzmann kennt einen Herren, der nie einen Unfall erlitten hat, der aber „durch die Augen“ rauchen kann.

Halle hält die Röntgenaufnahme nicht für beweisend.

A. Bruck hat die Erscheinung bei dem Pat. auch dann beobachtet, wenn der untere Nasengang abgedämmt und die Oeffnung des Tränenkanals sorgfältig tamponiert wurde.

West hat ebenfalls eine Patientin, bei der dasselbe Phänomen zu beobachten ist, ohne dass je ein Unfall aufgetreten wäre. Wahrscheinlich konnte der Bruck'sche Patient schon vor dem Fall Luft und Rauch durch den Augenwinkel blasen und hatte es nur nicht bemerkt.

Waldemar Müller demonstriert neuartige Röntgenbilder; die Abzüge, die durch ein besonderes Verfahren gewonnen sind, zeigen bedeutend mehr als die Platten. Es ist z. B. möglich, mittels dieses Verfahrens die Knochenschatten auszuschalten, so dass nur die Weichteile zu sehen sind. Man kann die Methode auch mit dem Béla-Alexander'schen Verfahren vereinigen und bekommt dann ein Bild, bei dem man den Knochenschatten und den Weichteilschatten ungefähr gleich stark hat. Es handelt sich im wesentlichen darum, mit parallelen Strahlen zu kopieren aus grosser Entfernung in bestimmter schräger Richtung und mit Licht verschiedener Wellenlänge, also mit verschiedenen Farben. Es kommen noch eine ganze Reihe anderer Sachen hinzu, über die M. zum Teil nicht sprechen kann, auch noch nicht darf. Es lässt sich aber auch durch neue Aufnahmeverfahren möglich machen, die Sekundärstrahlen auszuschalten, die durch ihre Schrägwirkung ein unklares Bild, besonders bei der Aufnahme umfangreicher Körperteile, z. B. des Beckens, bei korpulenten Personen usw. hervorrufen. M. kann nur kurz hervorheben, dass es sich bei einer dieser Methoden um folgendes handelt.

Eine Anzahl parallel gerichteter Metallwände ist an einem schwingenden Pendel befestigt. Dieser Pendel wird während der Aufnahme zwischen Röntgenröhre und Körperteil vorbeigeschleudert und lässt infolgedessen nur die wagerecht parallel kommenden Strahlen hindurch. Die Wände würden einen Schatten werfen, wenn sich nicht durch die Pendelwirkung das Schattenwerfen vollständig ausschalten liesse. Auf diese Weise erhalten wir nur eine reine Parallelstrahlenwirkung der Röntgenstrahlen, die Sekundärstrahlen können nicht in Betracht kommen, weil wir noch ausserdem ein senkrecht hieran, also von oben nach unten schwingendes Pendel auch zwischen Körper und Platte anwenden. Das Verfahren ist noch etwas kompliziert, aber es lässt sich noch weiter vereinfachen.

Lautenschläger: Vorstellung eines Falles von einseitiger Ozaena.

Es ist in dieser Gesellschaft in Abrede gestellt worden, dass die einseitige Ozaena vorkommt. Ich habe hier einen ganz eindeutigen Fall mitgebracht, den ich seit drei Wochen beobachte. Die rechte Seite ist absolut gesund, auf der linken besteht eine ausgesprochene Ozaena, die ich, trotzdem sie ziemlich weit vorgeschritten ist, in der nächsten Woche operieren will. Es interessiert mich zu hören, was Sie über den Fall sagen.

Killian erklärt den Fall für ein einwandfreies Beispiel einer einseitigen Ozaena.

Sturmann hält den Fall nicht für eindeutig, weil die rechte Seite durch die Bildung des Septums verengt ist.

Lautenschläger: Es besteht kaum eine Andeutung einer Septumdeviation. Die rechte Seite ist normal und vorne deshalb auch eng, weil keine Atrophie da ist. Auch im Nasenrachen sieht man nur links Borken und Sekret, rechts waren die Choanen stets frei.

Killian: 1. Fall von Kehlkopfschuss.

Der Fall kam in die Klinik mit Kehlkopfschuss, nachbehandelt mit einer Schornsteinkanüle. Es bestand hochgradige glottische und subglottische Stenose. Es wurde Laryngofissur gemacht, die Narbe exzidiert, Stimmbänder und die angrenzenden Teile der Taschenbänder entfernt und eine Laryngostoma angelegt; ein Teil der äusseren Haut wurde in das Innere des Larynx hineingezogen; nachdem festgestellt war, dass Pat. genügend Luft bekam, wurde die Oeffnung plastisch geschlossen. Das Resultat ist befriedigend.

2. Pharyngotomia subhyoidea. Pat. ist seiner Angabe nach im Jahre 1904 wegen Diphtherie tracheotomiert worden; seitdem ist er etwas kurzatmig. Wenn man den Pat. laryngoskopiert, so kann man einen ganz merkwürdigen Befund erheben. Sein Larynxeingang ist ausserordentlich eng. Ueber den freien Teil der Epiglottis zieht sich quer eine Falte. Die aryepiglottischen Falten gehen nicht in die Seiten des Kehldeckels schön im Bogen über, sondern sind vorn am Kehldeckel eng zusammengerückt und stehen mit der Narbe in Verbindung. Es muss also in diesem Falle etwas ganz besonderes vorgegangen sein. Ausserdem sind die aryepiglottischen Falten in eigentümliche Lappen umgebildet, die bei der Inspiration eingesogen, bei der Exspiration wieder herausgeblasen wurden. Wenn der Pat. phoniert, vibrieren die Lappen, es bleibt aber zwischen ihnen ein ziemlicher Zwischenraum, so dass man sich überzeugen kann, dass der Ton, den er hervorbringt, nicht durch den Spalt zwischen den Lappen entsteht. In der Tat sieht man auch zwischen den Lappen hindurch in der Tiefe ein ganz gesundes rechtes Stimmband. K. ist überzeugt, dass auch ein gutes linkes Stimmband vorhanden ist. Nach diesem Befund habe ich mir den Pat. noch einmal genauer von aussen angesehen. Er zeigt eine lange Schnittnarbe quer über den Hals, zwischen Zungenbein und Schildknorpel. Ausserdem sieht man eine Tracheotomienarbe. Es handelt sich hier um eine Pharyngotomia infrahyoidea, die quer durch den Kehldeckel hindurchgeht. K. vermutet, dass es sich nicht um eine Diphtherie gehandelt hat; es muss etwas Besonderes vorgegangen sein. Durch nachträgliche Erhebung im Krankenhaus Westend erfahren wir, dass ein Suizidversuch vorlag und die tiefe, in den Rachen reichende Wunde primär genäht wurde.

Weingaertner: a) Zahn in der Nase.

Ich stelle Ihnen zunächst einen 8jährigen Jungen vor, der ausgedehnte luetische Zerstörungen des Naseninnern und ausserdem einen Zahn in der rechten Nase vorne hat. Es ist ein Schneidezahn, der mit der Schneide nach oben steht. Derartige Fälle sind schon öfter beschrieben worden. Sie haben ihre Ursache wahrscheinlich in einer Drehung des Zahnkeimes um 180°.



b) 10jähriger Knabe, der im Winter vorigen Jahres einen Schlag auf den Hinterkopf erhalten hatte; nach 2 Monaten fielen den Angehörigen merkwürdige Pulsationen der linken Halsseite auf und einige Zeit später wurde das Kind heiser. Es findet sich eine linksseitige Rekurrenslähmung; aussen besteht ein Aneurysma arterio-venosum zwischen Karotis und Jugularis. W. nimmt an, dass das Aneurysma die Ursache der Rekurrenslähmung sei. Wahrscheinlich hat das Aneurysma einen Druck auf den Vagus bzw. auf die Fasern, die den Rekurrens später bilden, ausgeübt.

Scheier: Fall von mächtigem Prolaps des Ventriculus Morgagni beiderseits.

Oberhalb der Stimmlippen sieht man grosse hellrote, etwas ödematös aussehende Wülste, die aus den Ventrikeln beiderseits herauskommen und sich mit der Sonde reponieren lassen. Von den Stimmbändern ist fast gar nichts zu sehen.

Killian rät zur Exstirpation der Wülste; die Stimme wird dadurch besser werden.

Kickhefel: Die funktionelle Aphonie entsteht meist im Anschluss an Katarrh der oberen Luftwege. Die Patienten haben sich an die abnorme Stimmlippenbewegung gewöhnt: sie haben die Bewegungsvorstellung verloren. Der laryngoskopische Befund bei der habituellen Aphonie unterscheidet sich nicht von der muskulären Parese des Kehlkopfs. Entweder versagen die Interni oder die Transversi oder es können sich beide Formen kombinieren. Schliesslich kann die Schonung der Stimmlippen so vollkommen werden, dass die Stimmlippen bei der Phonation in Ruhestellung stehen bleiben und die Patienten keine Adduktionsbewegungen machen. In diesen Fällen bekommt die Sprache einen hauchenden Charakter; die Patienten können nicht flüsternd sprechen. Aus dieser paretischen Form der Aphonie entwickelt sich die spastische Form; einmal dadurch, dass die Patienten versuchen, gewaltsam eine Stimme zu produzieren, wobei sie den Kehlkopf zusammenpressen. Ferner haben wir beobachtet, dass diese spastischen Zustände artifiziell entstehen durch unzweckmässige therapeutische Massnahmen, z. B. dadurch, dass den Patienten aufgegeben wird, mit Gewalt das Sprechen zu versuchen. Da es sich bei den Spasmen um Reizzustände, um hyperkinetische Zustände handelt, müssen diese sich verschlimmern, wenn ihnen neue Reize zugefügt werden. Im laryngoskopischen Bilde legen sich bei der spastischen Form die Taschenbänder aneinander und bedecken die Stimmbänder. Sehr oft finden wir bei der spastischen Form dasselbe Bild wie bei der paretischen. Diese Beobachtung beweist, dass wir die Diagnose auf spastische Aphonie nicht allein aus dem laryngoskopischen Befund stellen dürfen. Ausschlaggebend für die Diagnose bleibt immer die phonetische Untersuchung. — Neben der paretischen und spastischen Form gibt es noch eine dritte Form, die man als eine parakinetische auffassen kann, die sog. habituelle Flüsterstimme.

Die Behandlung muss eine phonetische sein. Die phonetische Behandlung dauert Monate. Mitteilungen von Heilungen in einer Sitzung stehen wir skeptisch gegenüber.

Ich möchte Ihnen jetzt die einzelnen Gruppen zeigen.

Zunächst die paretische Form. (Demonstration.) Man könnte in die Versuchung kommen, diese Patienten als geheilt zu entlassen; da aber sowohl bei der Uebung wie im Verkehr der Patient ausserordentlich leicht ermüdet und nach wenigen Minuten die Stimme wieder versagt, so darf die Behandlung noch nicht abgeschlossen werden.

Bei diesem Patienten handelt es sich um die spastische Form, bei welcher die Spasmen des Kehlkopfes nicht allein auf die inneren Muskeln des Kehlkopfes beschränkt bleiben, sondern sich auch den äusseren Halsmuskeln mitteilen.

Hier handelt es sich um zwei Fälle von habituellen Fistelstimmen. Aus dem aufgezeichneten Stimmumfang ist die Stimmlage zu ersehen.

A. Meyer hält bei der Behandlung nicht das phonetische Moment für die Hauptsache, sondern das suggestive. Man muss vor allem den Leuten die Idee beibringen, dass sie geheilt werden, denn woran sie leiden ist die Idee, dass sie nicht sprechen können. Er macht es so, dass er die Patienten in der ersten Sitzung zum Hauchen bringt und sie möglichst lange Zeit gleichmässig aushauchen lässt. Dadurch lernen sie, ihre Stimmbänder einander zu nähern, und gewinnen die Ueberzeugung, dass sie einen Kehlkopf haben, den sie gebrauchen können. Wenn sie am nächsten Tage kommen, dann ist es ganz leicht, sie dazu zu bringen, dass sie dasselbe tönend machen, zunächst mit Summen, dann unter Benutzung der Vokale usw. Auf diese Weise wurde er mit allen fertig bis auf zwei, die monatelang vorher von einem Lazarett zum anderen wanderten und überall vergeblich elektrisiert worden waren.

Gutzmann betont, dass die anfänglich vollkommen paretischen Formen sich als spastische erwiesen, wenn man sie phonetisch untersuchte. Wenn man den Kehlkopfspiegel nimmt und sieht, dass der Patient die Stimmlippen nicht aneinander legen kann und ihn dann gleich hinterher untersucht beim Stimmversuch ausserhalb des Kehlkopfspiegelns, dann bekommt man oft ein ganz anderes Bild. Man bekommt nämlich nach Tiefinspirationen einen Stimmlippenschluss, den man meist gut hören kann. Es handelt sich in Wirklichkeit bei den durch die laryngoskopische Untersuchung sich ergebenden scheinbaren paretischen Aphonien um spastische Formen. Die paretischen Formen können oft zur Hysterie gerechnet werden, obwohl G. rein hysterische Aphonien nicht oft gesehen hat. Die Ausfalls- und Reizerscheinungen dabei zu unterscheiden ist nicht einfach. Manchmal müssen erst mehrere Untersuchungen gemacht eventuell noch graphisch registriert werden, bis man dahinter kommt, ob Ausfallserscheinungen, eine Art Lähmung, ob wirkliche Lähmung oder ob Reizerscheinungen oder ob parakinetische übertriebene Stimmlippenbewegungen in Frage kommen, ohne dass es sich um Spasmen handelt.

Halle zeigt 1. eine Patientin mit einer angeborenen doppelseitigen Verengerung. Das Verfahren ist das schon von ihm bei Schussverletzungen angegebene: Subkutane Entfernung des ringförmig den Eingang verengernden Gewebes, eventuell strahlenförmige Abmeisselung vom Processus nasalis des Ober-

kiefers, Zurücklegen der Haut auf die Wunde und in derselben oder der nächsten Sitzung Transplantation von Haut auf die unbedeckte Stelle. (Killian: Ist es so sicher, dass die Verengerung kongenital ist?) Der Anamnese und dem Befund nach ja. Eine luische Stenose liegt wohl nicht vor. Ich habe auch sonst keine Krankheit eruieren können. (Killian: Solche Wülste könnten auch erworben sein!)

2. Einen Fall von Gesichtsspaltenzyste; sie sind zuerst von Kleeberg in Breslau beschrieben worden. Er beschrieb drei Fälle und gab ihnen auch den Namen. Diese Fälle unterscheiden sich von den oft recht grossen radikulären Zysten ganz erheblich. Diese können rasch gross werden, gehen nicht selten tief in die Kieferhöhle hinein und machen Höhlen, die der Grösse der Kieferhöhle vollkommen entsprechen. Die Kieferhöhle wird dann so zusammengepresst, dass sie fast eine Spalte wird. Sie haben neben dem Ursprung, der durch Röntgenbilder sicher nachweisbar ist, noch die Eigenschaft, dass sie einen ausserordentlich stark fötiden Inhalt haben. Die Gesichtsspaltenzyste enthält zwar Eiter, der aber nicht übelriechend ist. Die Gesichtsspaltenzyste war in diesem Falle nach der Nase durchgebrochen. Die Oeffnung befand sich kurz vor und unterhalb der unteren Muschel. Sie war von einem Arzt gelegentlich einer Entbindung entdeckt worden. Der Tumor lag aussen am Gesicht und wurde durch starken Druck nach der Nase zu eröffnet. Die Patientin konnte durch Druck dauernd den Eiter aus der Nase entleeren. Ich konnte von der Nase aus die Fistel feststellen. Wir haben die Zyste dann vom Munde aus exstirpiert.

3. Fall von Myalgie, bei dem wegen angeblicher Nebenhöhleneiterung bereits operiert werden sollte; wenn man den Kukullaris oder den Sternokleidomastoideus anfasst, so hat Patient kolossale Schmerzen. Diese Fälle sind sehr häufig, die Patienten kommen wegen Kopfschmerz, Druck auf den Augen. Oft geben die Patienten selber an, der Kopfschmerz käme aus dem Nacken heraus. Der Kopfschmerz ist nicht selten morgens nach der Ruhe am stärksten, die Patienten fühlen sich, als wenn sie ein Brett vor dem Kopfe hätten. Oefter klagen die Patienten auch über Ohrensausen, Schwindel, Kopfschmerzen, Erbrechen, charakteristische Menière'sche Symptome. Sie hatten an den Ohren keinen Befund oder aber auch Mittelohreiterung. H. hat zahlreiche Fälle gesehen, wo deswegen zur Operation geraten worden ist. Er hat früher solche Fälle am Ohr operiert, wenn zugleich eine Ohreneiterung vorlag, hat erlebt, dass die Leute drei Monate gesund waren und nachher dieselben Schmerzen wieder bekamen. Nimmt man die Schulter- oder Halsmuskulatur in die Hand und rollt sie ohne erheblichen Druck, so geben die Patienten oft einen heftigen Schmerz an, der nach dem Ohr hinstrahlt oder vorn nach der Stirn hin, wo sich auch oft starker Druckschmerz findet. Alle diese Fälle fallen unter den Begriff der rheumatisch muskulären Erkrankung und sind viel häufiger, als wir alle glauben.

Diskussion.

Killian: Ich bezeichne diese Fälle als rheumatisches Kopfweh. Es handelt sich dabei bald um Myalgien, bald um Neuralgien. Die kommen oft vor. Ich be-

obachte sie seit vielen Jahren, und seit dem Kriege bei Soldaten sehr häufig. Die Soldaten sind ja sehr viel Erkältungen und Zug ausgesetzt, ferner sind viele daran gewöhnt, sich morgens den Kopf zu waschen, ohne ihn gleich genügend abtrocknen zu können. Sie laufen mit nassen Haaren herum und bekommen so, wenn sie in Zug geraten, rheumatisches Kopfweh.

Die Art der Schmerzen ist charakteristisch. Brillante Erfolge gibt das Kopflichtbad, in schweren Fällen unterstützt durch Massage. Wenn man aber die Ursachen nicht findet und beseitigt, ist mit keinem Mittel eine Heilung möglich.

Gutzmann.

Für die Redaktion verantwortlich Prof. Dr. G. Finder, Charlottenburg, Augsburger Str. 38.
Druck von L. Schumacher, Berlin N. 4.

T. + 9.

Jahrgang XXXIV. Dezember 1918. No. 12.

Internationales Centralblatt

für

Laryngologie, Rhinologie

und verwandte Wissenschaften.

Unter ständiger Mitarbeiterschaft

von

W. Albrecht (Tübingen), **L. Bayer** (Brüssel), **G. Bradt** (Berlin), **Calamida** (Mailand), **O. Chiari** (Wien), **R. Dreyfuss** (Strassburg), **O. T. Freer** (Chicago), **W. Freudenthal** (New York), **v. Gilse** (Haarlem), **Gontier de la Roche** (Toulon), **F. Hanszel** (Wien), **H. Hecht** (München), **R. Hoffmann** (Dresden), **G. Jonquière** (Bern), **R. Kotz** (München), **Ino Kubo** (Fukuoka), **Lautmann** (Paris), **E. J. Moure** (Bordeaux), **Nadoleczny** (München), **Polyak** (Budapest), **Schlittler** (Basel), **O. Seifert** (Würzburg), **W. Sobernheim** (Berlin), **A. von Sokolowski** (Warschau), **E. Stangenberg** (Stockholm), **R. Steiner** (Prag), **Tapia** (Madrid)

herausgegeben

von

GEORG FINDER

Berlin.

Monatlich erscheint eine Nummer.
am Schlusse des Abonnementsjahres Titel, Namen- und Sachregister.
Preis des XXXIV. Jahrgangs (Januar—Dezember 1918) **15 Mark.**

Berlin 1918.
Verlag von August Hirschwald.
NW., Unter den Linden 68.

MACKENZIE, Dr. Morell, **Die Krankheiten des Halses und der Nase.** Deutsch herausgegeben und mit Zusätzen versehen von Dr. F. Semon. I. Bd.: Die Krankheiten des Pharynx, Larynx und der Trachea. gr. 8. Mit 112 Holzschn. 1880. 18 M. — II. Bd.: Die Krankheiten des Oesophagus, der Nase und des Nasenrachenraums. gr. 8. Mit 93 Holzschn. 1884. 18 M.

MIKULICZ, Prof. Dr. J., u. Priv.-Doz. Dr. P. MICHELSON, **Atlas der Krankheiten der Mund- und Rachenhöhle.** 44 Buntdrucktaf. mit erläut. Text. 1892. 80 M.

MOST, Dr. Aug., **Die Topographie des Lymphgefässapparates des Kopfes und Halses.** 1906. gr. 8. Mit 11 Tafeln und 2 Textfiguren. 9 M.

NAVRATIL, v., Prof. Dr. Emerich, **Entstehung und Entwicklung der Laryngoskopie.** Erinnerungen aus meiner ärztlichen Tätigkeit. 1858—1913. gr. 8. 1,60 M.

OTABE, Dr. S., **Tiefatmen für unsere Gesundheit.** gr. 8. Mit 1 Tafel und 3 Abbildungen im Text. 1914. 1 M. 60.

ROSENTHAL, Dr. Carl, **Die Erkrankungen der Nase, deren Nebenhöhlen und des Nasenrachenraumes.** Ein kurzgefasstes Lehrbuch für Aerzte und Studierende. Zweite vermehrte und verb. Auflage. 1897. gr. 8. Mit 41 Fig. 6 M.

— — **Die Erkrankungen des Kehlkopfes.** Ein kurzgefasstes Lehrbuch für Aerzte und Studierende. gr. 8. Mit 68 Fig. 1893. 8 M.

SCHREIBER, Prof. Dr. Julius, **Ueber den Schluckmechanismus.** gr. 8. Mit 22 Figuren und 2 Doppeltafeln. 1904. 3 M.

SEMON, Prof. Dr. Sir Felix, **Forschungen und Erfahrungen 1880—1910.** Eine Sammlung ausgewählter Arbeiten. gr. 8. 2 Bde. mit 5 Taf. u. zahlr. Textfig. 1912. 32 M.

SOKOLOWSKI, Primararzt Dr. A., **Klinik der Brustkrankheiten.** gr. 8. Zwei Bände. 1906. 32 M.

TRAUTMANN, Geh. Med.-Rat Prof. Dr. F., **Chirurgische Anatomie des Schläfenbeins,** insbes. für Radikaloperation. 4. Mit 2 Taf. u. 72 Stereoskopen. 1898. 60 M.

— — **Anatomische, pathologische und klinische Studien über Hyperplasie der Rachentonsille,** sowie chirurgische Behandlung der Hyperplasie zur Verhütung von Erkrankungen des Gehörorgans. Folio. Mit 7 Tafeln und 12 stereoskop. Photographien nach Sektionspräparaten. 1886. 40 M.

— — **Leitfaden für Operationen am Gehörorgan.** Mit 27 Textfiguren. 1901. (Bibliothek v. Coler-v. Schjerning. IV. Bd.) 4 M.

Verhandlungen des III. Internationalen Laryngo-Rhinologen-Kongresses Berlin. 30. August bis 2. September 1911. Teil I: Referate. Herausg. im Auftrage des internat. Komitees für die Laryngo-Rhinologen-Kongresse von Prof. Dr. G. Finder, Sekretär des Komitees. Mit 6 Kurven im Text. gr. 8. 1911. 4 M. — Teil II: Verhandlungen. Herausg. vom Generalsekretär Prof. Dr. A. Rosenberg, gr. 8. Mit dem Porträt B. Fraenkel's und Abbildungen im Text. 1912. 10 M.

WOELFLER, Prof. Dr. A., **Die chirurgische Behandlung des Kropfes.** gr. 8. 1887. 2 M. 40.

— — — **Die chirurgische Behandlung des Kropfes.** II. Teil. gr. 8. Mit 4 Tafeln und 37 Holzschnitten. 1890. 8 M.

— — — III. Teil. **Die Behandlungsmethoden des Kropfes,** mit besonderer Berücksichtigung der vom Hofrath Billroth 1878—84 an der Wiener Klinik und vom Verf. 1886—90 an der Grazer Klinik behandelten Fälle. 1891. gr. 8. Mit 2 Tafeln und Holzschn. 9 M.

— — **Ueber die Entwickelung und den Bau des Kropfes.** gr. 8. Mit 19 lithogr. Tafeln. 1883. (Sonderabdruck aus dem Archiv für klin. Chir.) 22 M.

Internationales Centralblatt

für

Laryngologie, Rhinologie

und verwandte Wissenschaften.

Jahrgang XXXIV. Berlin, Dezember. 1918. No. 12.

I. Referate.

a) Allgemeines, obere Luftwege.

1) **Die Gemeindeschulen in Stockholm. Bericht für 1916 und das Frühjahrsemester 1917. (Stockholms stads Folkskolor. Berättelse for ar 1916 samt varterminen 1917.)**

Von den Spezialisten für Ohren-, Nasen- und Halskrankheiten wurden 5131 Kinder vom 1. Kursus untersucht. Von diesen litten 80 (1,6 pCt.) an herabgesetztem Gehör, 60 (1,2 pCt.) an chronischer Mittelohrentzündung, 28 (0,5 pCt.) an chronischem Schnupfen, 6 (1,0 pCt.) an chronischer Heiserkeit, 629 (12,3 pCt.) an Mandelhypertrophie und 384 (7,5 pCt.) an adenoiden Vegetationen. 356 Kinder sind wegen Mandelhypertrophie und adenoiden Vegetationen operiert worden.

Eine Zusammenstellung für die Jahresperiode 1904— 1917 zeigt, dass von 57853 untersuchten Kindern 7898 (13,7 pCt.) an Mandelhypertrophie und 5928 (10,3 pCt.) an adenoiden Vegetationen litten. E. STANGENBERG.

2) **A. Onodi. Ergebnisse der Abteilung für Hör-, Sprach- und Stimmstörungen und Tracheotomierte vom Kriegsschauplatze mit einem rhinolaryngologischen Anhang. Fortsetzung.** *Monatsschr. f. Ohrenheilk. Jahrg. 52. S. 308. Vergl. Centralbl. f. Laryng. No. 9. 1918.*

Im Anhang kommt Onodi ausführlicher auf die Tuberkulose und Syphilis des Kehlkopfes zu sprechen und es werden namentlich ausführlich die verschiedenen Behandlungsmethoden der Kehlkopftuberkulose und ihre Resultate besprochen — medikamentöse, physikalische, spezifische und chirurgische Therapie — wobei das einschlägige Material aus den hauptsächlichsten Arbeiten der letzten Jahrzehnte eingehende Berücksichtigung findet. Von den 150 von Onodi auf seiner Station beobachteten Fällen von Larynxtuberkulose wird eine grössere Anzahl in halbschematisch gehaltenen Bildern vorgeführt. Wenn auch immer noch der Satz zu Recht besteht, dass Prognose und Verlauf der Kehlkopftuberkulose vom Allgemeinzustand und der Widerstandsfähigkeit des Organismus, von Ausbreitung und Ver-

lauf des Lungenprozesses abhängt, so glaubt Onodi doch mit Recht „den Standpunkt des Nihilismus aufgeben und im gebenen Falle auf Grund einer gewissenhaft und mit strenger Kritik aufgestellten Indikation den chirurgischen Eingriff ausführen zu müssen." Aus diesem Grunde empfiehlt er auch Bildung eines chirurgischen Zentrums für die Volkssanatorien, wo die betreffenden Kranken zweckmässige spezialärztliche Behandlung finden.

Bei 78 Soldaten wurden syphilitische Veränderungen der obern Luftwege beobachtet. In der Nase finden sich alle 3 Stadien, am häufigsten aber die tertiäre Form sei es als Gumma, diffuses Infiltrat oder als zirkumskripter Tumor; mit Lieblingssitz an der Nasenscheidewand und Nasenboden. Rascher Zerfall, Bildung eines tiefen speckigen scharfrandigen Geschwürs mit stark entzündlicher Umgebung, Foetor und Schmerzhaftigkeit sind typisch für Lues, zumal wenn daneben noch Knochennekrose und indolente Lymphdrüsen nachzuweisen sind.

Auch in Mund- und Rachenhöhle finden wir sowohl primäre als sekundäre und tertiäre Erscheinungen, während im Bereiche des Kehlkopfes und der Luftröhre der Primäraffekt eine äusserst seltene Erscheinung ist und nur an der Epiglottis und den aryepiglottischen Falten beobachtet wurde, sekundäre und tertiäre Bildungen hingegen an allen Stellen des Larynx, der Trachea und der Bronchien auftreten können.

Als ätiologischer Faktor für Nebenhöhleneiterungen kommen in erster Linie Schussverletzungen in Betracht, daneben aber spielen die direkten und indirekten Infektionen von der Nase aus die grösste Rolle. Die Mehrzahl der Nebenhöhleneiterungen heilten bei konservativer Therapie aus, bei den übrigen ergaben die typischen Operationsverfahren nach Denker und Killian ausgezeichnete Resultate.

SCHLITTLER.

3) **K. Walz** (im Felde). **Pathologisch-anatomische Erfahrungen an Kriegsteilnehmern.** *Württemb. ärztl. Korresp.-Blatt. No. 39. S. 344. 1918.*

Aus den Erfahrungen an 200 Sektionen von Kriegsteilnehmern ist ein Fall bemerkenswert, in welchem der Exitus infolge Aspiration von Speisen in die Luftröhre erfolgte.

SEIFERT.

4) **Hunaeus** (Hannover). **Ueber die Behandlung der Grippe im Säuglingsalter.** *Der Kinderarzt. No. 11. 1918.*

Gegen die Verstopfung der Nasenhöhlen werden Nasentropfen empfohlen: Zinc. sozo-jodol. 0,05, Novocain. 0,1, Sol. Supraren. (1:3000) 3,0, Aq. destill. 10,0. Dreimal täglich 4—5 Tropfen.

SEIFERT.

5) **Regan. Die Erscheinungen seitens der Haut und des Pharynx bei der Heine-Medin'schen Krankheit.** *Archives of Pediatric. No. 12. 1917.*

Im akuten Stadium der epidemischen infantilen Paralyse ist die Kongestion des Pharynx ein fast konstantes Symptom. Das Pharynxgewölbe und das Gaumensegel nehmen eine rote oder violette Färbung an. Die kapillare Kongestion ist weniger intensiv und weniger ausgebreitet als beim Scharlach. Häufig besteht eine Komplikation seitens der Tonsillen in Form von follikulären Exsudaten. Auf der Mundschleimhaut kann man Flecken beobachten, die den Koplik'schen Flecken ähnlich sind.

FINDER.

6) **J. Müller** (Wiesbaden). **Die Vakzinetherapie bei Erythema exsudativum multiforme (Hebra).** *Derm. Zeitschr. Bd. 26. H. 5. 1918.*

Unter 7 mit Vakzine behandelten Fällen findet sich einer (No. 6), bei welchem seit 2 Tagen das Erythema exsudativum multiforme fast über den ganzen Körper ausgebreitet und auch die Mundschleimhaut mitbeteiligt war. Nach Injektion von 50 Mill. Gonargin Heilung in wenigen Tagen.

SEIFERT.

7) **E. Engel** (Prag). **Erfahrungen mit Clauden-Fischl in der ärztlichen Praxis.** *Der prakt. Arzt. No. 21. 1918.*

Heftige Epistaxis bei einem 14jährigen Mädchen wurde durch Einführen eines mit Claudenaufschwemmung getränkten Tampons rasch und dauernd zum Stehen gebracht.

SEIFERT.

8) **Walther** (Giessen). **Ortizon-Mundwasserkugeln.** *Med. Klinik. No. 47. S. 1173. 1918.*

Als Prophylaktikum zur Mundpflege bei Grippe werden die Ortizon-Mundwasserkugeln empfohlen, das Präparat wirkt, ohne die Zähne anzugreifen, sehr kräftig und lässt die für Wasserstoffsuperoxyd charakteristische Wirkung des Sauerstoffs in statu nascendi zur vollsten Geltung kommen.

SEIFERT.

9) **Fink** (Hamburg). **Ulsanin bei ulzeröser Tuberkulose der oberen Luftwege.** *Med. Klinik. No. 47. S. 1174. 1918.*

Bringt man Ulsanin auf eine Geschwürsfläche, so bildet sich sofort ein dunkelbrauner Schorf, der eine Zeitlang auf der Unterlage haftet, dies ist namentlich für die Behandlung der ulzerösen Larynxtuberkulose sehr wertvoll, namentlich wenn eine sehr schmerzhafte Dysphagie besteht. Es wird durch Ulsanin die Dysphagie auf 6—8 Stunden beseitigt. Sehr wirksam erweist sich das Ulsanin auch zur Behandlung von Lupus der Nase.

SEIFERT.

b) Nase und Nasenrachenraum.

10) **James B. Horgan. Die Operation der Dakryozystorhinostomie; ihre Indikationen und Nachbehandlung. (The operation of dacryocystorhinostomy; its indications and after-treatment.)** *The Journal of Laryng., Rhinol. and Otol. Juni 1916.*

Verf. hat bisweilen innerhalb der ersten 6 Wochen nach der Operation Symptome von Verstopfung der Tränenwege eintreten sehen, was darauf zurückzuführen war, dass das Fenster im Tränensack zu klein gemacht und zu wenig Knochen entfernt war. Die Verlegung kommt zustande durch Bildung von Granulationsgewebe, welches von den Schnittflächen der umgebenden Knochenränder ausgeht. Dieses findet nicht statt, wenn von vornherein das Fenster gross angelegt und der umgebende Knochen in weitem Umfang entfernt wird. Kommt der Patient mit Symptomen von Verlegung der Tränenwege wieder, so wird zur Orientierung eine Tränensonde eingeführt und man kann dann die Granulationen sehen und sie leicht entfernen, bis die Sonde nach allen Richtungen hin bewegt werden kann. Verf. reseziert in allen Fällen die vordere Portion des knorpligen Septums. Er

schlitzt niemals den Kanalikulus. Den mukoperichondralen Lappen, den er mittels eines Freer'schen Septumelevatoriums abhebt, entfernt er völlig. Er entfernt so viel Knochen, dass die innere Seite des Tränensackes und der obere Teil des Duktus freiliegt, er wölbt sich die Sackwandung mittels der von aussen eingeführten Sonde vor, vermeidet es aber, sie damit zu durchstossen; nachdem er die Wand in vertikaler Richtung mit einem scharfen Messer durchtrennt hat, vollendet er ihre Entfernung mit einer fein gebogenen Schere. In zwei seiner Fälle fand er die Erkrankung der Tränenwege kompliziert, wenn nicht verursacht durch Lupus der Septumschleimhaut, die sich auf den Nasenboden und die laterale Nasenwand in der Nähe der Tränengangsmündung ausbreitete. In beiden Fällen wurde die erkrankte Septumschleimhaut en masse entfernt und die Schleimhaut des Nasenbodens kurettiert und mit Trichloressigsäure geätzt. Der jüngste Patient, den Verf. operierte, war ein 6jähriges Kind.

FINDER.

11) **Dan McKenzie. Atrophische Rhinitis (Ozaena) und Tuberkulose. (Atrophic rhinitis [ozaena] and tuberculosis.)** *Brit. Journal of Laryng., Rhinol. and Otol. Mai 1916.*

12) **John MacKeith. Tuberkulin bei atrophischer Rhinitis. (Tuberculin in atrophic rhinitis.)** *Brit. Journal of Laryng., Rhinol. and Otol. Juni 1917.*

13) **Wyatt Wingrave. Atrophische Rhinitis (Ozaena) und Tuberkulose vom pathologischen Standpunkt. (Atrophic rhinitis [ozaena] and tuberculosis; the pathological aspect.)** *Brit. Journal of Laryng., Rhinol. and Otol. Juli 1916.*

Dan McKenzie legt sich bei seinen Untersuchungen zuerst die Frage vor, ob zwischen Ozaena und Tuberkulose ein mehr als zufälliger Zusammenhang besteht. Ueber eigene Sektionsbefunde verfügt Verf. nicht. Nach der Literatur (Alexander) soll bei 68pCt. der Ozaenafälle als Todesursache Lungentuberkulose festgestellt sein. Was die klinischen Befunde anbetrifft, so hat Verf. 34 Fälle — wie er selbst sagt — „in Eile" untersucht und dabei in 20,5pCt. Tuberkulose (drei Fälle sichere Lungenphthise, zwei Verdacht auf Phthise, einer mit Lupus, einer mit tuberkulösen Zervikaldrüsen) festgestellt; bei 13 anderen Fällen, die von seinen Mitarbeitern (MacKeith und Wingrave) sorgfältiger untersucht wurden, ergab sich in 30,7pCt. das Vorhandensein von Lungenphthise mit Bazillen im Sputum. Da Verf. der Pirquetreaktion bei Erwachsenen wenig Bedeutung beilegt, so verwertet er ihre Resultate nur für seine im jugendlichen Alter stehenden Patienten: 10 seiner Fälle betrafen Individuen unter 15 Jahren; von diesen gaben 8 eine positive Reaktion. MacKeith wandte die Tuberkulinprobe mittels der subkutanen Injektion an und zwar bediente er sich zu diesem Zweck der Methode von Camac Wilkinson; es wurden 17 Fälle so untersucht und alle bis auf einen (96pCt.) reagierten positiv. Auf Grund dieser Untersuchungen kommt Verf. zu dem Schluss, dass zwischen Ozaena und Tuberkulose ein ursächlicher Zusammenhang besteht.

Die zweite Frage lautet: Führt das Vorhandensein der Ozaena zur Tuberkulose oder verhält es sich umgekehrt? Verf. kommt auf Grund seiner Erwägungen zu dem Schluss, dass die erste Möglichkeit abzulehnen ist, während er die zweite,

dass die Tuberkulose die primäre Erkrankung ist und zur Ozaena prädisponiert, anerkennt. Bei der Untersuchung von 102 Phthisikern eines Hospitals fand er auffallend häufig eine einfache Atrophie der unteren Muscheln, die er nur als Teilerscheinung der allgemeinen Abmagerung auffasst, bei 10 der Patienten eitrige Ethmoiditis, von denen 2 Atrophie der unteren Muscheln mit gleichzeitiger polypoider Degeneration der mittleren Muscheln zeigten und bei 4 der 102 Patienten Ozaena. Verf. hält die Ozaena für eine „paratuberkulöse" Erkrankung und stellt sie als solche auf eine Stufe mit dem Lupus erythematodes und der phlyktänulären Konjunktivitis.

Ueber die Anwendung der Tuberkulinprobe und Tuberkulinbehandlung berichtet ausführlich MacKeith in seiner Arbeit. Er schildert eingehend die von ihm befolgte Technik der probatorischen Impfung und deren Resultate (s. oben). Da der einzige von den 17 so untersuchten Fällen, bei denen die Reaktion negativ ausfiel, einen schwach positiven Wassermann ergab, so hält Verf. ihn für einen Fall von syphilitischer Ozaena, der aus der Untersuchungsreihe auszuscheiden habe, so dass demnach der Prozentsatz der Fälle mit positiver Tuberkulinreaktion 100 pCt. betragen würde.

Zur Tuberkulinbehandlung der Ozaena bedient sich Verf. des Perlsuchttuberkulins und zwar in Dosen, die weit niedriger sind als die Dosen von Alttuberkulin, die er zu den probatorischen Einspritzungen benutzt. Von einer Lösung von Original-Perlsuchttuberkulin 1:25 (P. T. O.) werden wöchentlich zweimal Einspritzungen gemacht und zwar wird bei Erwachsenen mit 0,1 ccm begonnen. Unter ständiger Kontrolle der Temperatur mittels Messungen, die alle vier Stunden erfolgen, wird mit der Dosis allmählich gestiegen, bis 1 ccm reines unverdünntes P. T. O. erreicht ist. Dann folgt die zweite Phase der Behandlung mit Persuchttuberkulin (P. T.), welches 50mal so stark ist als P. T. O., beginnend mit 0,2 ccm P. T., welche Dosis an Stärke der zuletzt angewandten Dosis von P. T. O. gleichkommt; es wird bis zu 1 ccm P. T. gestiegen. Die dritte Phase ist die Behandlung mit Alttuberkulin, beginnend mit 0,25 ccm und in vier bis fünf Einspritzungen steigend bis 1 ccm. Die Behandlung erfordert 6—9 Monate. Drei Monate darauf wird Patient wieder einer Tuberkulinprobe unterworfen; fällt diese positiv aus, so erfolgt eine zweite Kur. Es wurden auf diese Weise 13 Ozaenakranke behandelt, von denen vier gleichzeitig Lungenphthise hatten; das Resultat war: Erhebliche Besserung bei 7, Besserung bei 3, Besserung jedoch Rückfall bei 2, keine Beeinflussung bei 1. Eine Herdreaktion seitens der Nase (gesteigerte Absonderung aus der Nase von mehr wässrigem Charakter) wurde während der Behandlung in einigen Fällen beobachtet. Bei drei von den Fällen mit Phthise trat Besserung sowohl der Lungen wie der Nase ein und die Lungenerkrankung kam zum Stillstand.

Wyatt Wingrave erörtert das Thema „Ozaena und Tuberkulose "vom pathologischen Standpunkt; er hat bereits 1893 die Resultate einer klinischen und pathologisch-anatomischen Untersuchung über 60 Ozaenafälle mitgeteilt, aus denen

eine Verwandtschaft der Krankheit mit der Tuberkulose hervorging. Er schildert zunächst die histologischen Veränderungen, die sich in der Nase finden: Atrophie der Riechzellen, Kompression und stellenweise völliges Verschwinden der Nervenfasern; diese Veränderungen sind sekundärer Natur. Das Muschelgewebe ist in frühen Stadien der Erkrankung geschwollen infolge zellulärer Infiltration mit Lymphozyten, Endothel- und Plasmazellen. Später werden die lymphatischen Elemente weniger und es folgt Atrophie aller Elemente; es tritt eine Sklerosierung des Gewebes auf, die augenscheinlich ihren Ausgang von den Endothelialelementen nimmt, welche fibroblastisch werden. Diese „pseudogranulomatösen" Elemente unterscheiden sich im frühen Stadium kaum vom Lupus ausser durch das Fehlen von Ulzerationen und Riesenzellen. Der atrophische Prozess geht niemals auf Haut und Knochen über und führt nie zu aktiver Ulzeration. Sehr auffallend ist die Metaplasie des Epithels: Zylinder- und Flimmerzellen sowie die hyaline Basalmembran verschwinden völlig und werden ersetzt durch eine dichte Schicht von Plattenepithelien, welche „Perlen" oder „Cholesteatomnester" bilden können, ähnlich denen wie man sie im Mittelohr und den Tonsillen findet. Mit dem Fortschreiten der Erkrankung verschwinden alle Drüsen und in ausgebildeten Fällen finden sich überhaupt keine Drüsen mehr. Diese Erscheinung betrifft nicht nur alle sekretorischen Drüsen, sondern auch alle lymphatischen Elemente. Verf. findet, dass die histologischen Veränderungen durchaus denen beim Lupus erythematodes gleichen.

Verf. bespricht dann den mikroskopischen und histologischen Charakter der Borken. Bakteriologisch erheischt das grösste Interesse der „säurefeste Bazillus", der sich stets in reichlicher Menge in den harten und dunkleren Teilen der Borken findet. Verf. beschreibt die anzuwendende Färbemethode, das Aussehen der Bazillen und die Eigenschaften, durch welche die bei Ozaena gefundenen säurefesten Bazillen sich unterscheiden von denen, die sich in anderen Körperregionen und bei anderen Krankheitszuständen finden (bei chronischer Mittelohreiterung, in allen otogenen Hirnabszessen, in den Fäzes, in den oberflächlichen Teilen des Genitaltraktes usw.). Der bei Ozaena gefundene säurefeste Bazillus unterscheidet sich von dem Tuberkelbazillus dadurch, dass er nicht alkoholfest ist; jedoch will Verf. dieses Unterscheidungsmerkmal nicht voll gelten lassen, da die Untersuchungen ergeben haben, dass viele Variationen des genuinen Tuberkelbazillus nicht alkoholfest sind. Verf. beschreibt das Verfahren zur Kultivierung der säurefesten Bazillen. Impfung auf Meerschweinchen ergab in 5 von 8 Fällen unzweifelhafte tuberkulöse Veränderungen, jedoch keine intranasalen Veränderungen. Zwei Forderungen sind bisher nicht erfüllt: Nachweis der Mikroorganismen in dem erkrankten Gewebe und die Hervorbringung der Ozaena durch Impfung beim Tier.

Verf. hat auch dem Perez'schen Kokkobazillus seine Aufmerksamkeit zugewandt; er erkennt seine Bedeutung aber nicht an, noch weniger seine Spezifizität. Erstens findet er sich in fast jedem Fall von gewönhlichem Nasenkatarrh, auch in Ausstrichen von Tonsillen und Zähnen (Pyorrhoe). Ferner war er weit davon entfernt, sich konstant in den Borken verschiedener Ozaenafälle und bei demselben Falle zu verschiedenen Zeiten vorzufinden. Die säurefesten Bazillen waren die einzigen Organismen, die sich konstant und persistent fanden. FINDER.

14) **A. J. Brady. Fibrom des Nasenrachenraums; eine weitere Notiz über dessen operative Behandlung. (Fibroma of the naso-pharynx; a further note on the operative treatment of the same.)** *The Journal of Laryng., Rhinol. and Otol. Mai 1916.*

Verf. hat (Journal of Laryngology Juli, 1906) eine Methode der Entfernung von Nasenrachenfibromen durch Enukleation beschrieben; diese Methode ist von Guthrie (Journal of Laryngology, November 1915) modifiziert worden. In letzter Zeit hat Verf. die Blutung bei der Operation dadurch zum grossen Teil zu vermeiden gewusst, dass er auf der Seite, auf welcher der Tumor seine hauptsächlichen Anheftungen hatte, eine temporäre Klammer an die Carotis communis legte.

FINDER.

15) **Gunnar Holmgren. Radiumtherapie in einigen Fällen von Tubarstenose.** *Acta Oto-Laryngologica. Bd. 1. H. 1.*

Bei zwei der drei mitgeteilten Fälle war die Ursache eines exsudativen Mittelohrkatarrhs eine Verlegung der Tubenmündung durch ein Sarkom des Nasenrachenraums. In beiden Fällen verschwanden die Symptome sofort nach Anwendung von Radium. Im ersten Fall trat auch eine Verkleinerung des Nasenrachentumors ein; im zweiten waren nach 9 Monaten keine Symptome seitens des Ohrs und Nasenrachenraums mehr vorhanden.

FINDER.

c) Mundrachenhöhle.

16) **J. Joseph** (Berlin). **Zum plastischen Ersatz grosser und besonders totaler Oberlippendefekte.** *Münchener med. Wochenschr. No. 46. S. 1287. 1918.*

Verf. empfiehlt besonders die Ueberpflanzung eines an beiden Ohren gestielten, beide Arteriae temporales enthaltenden Kopfhautbrückenlappens (Visierlappens) mit Ersatz der Schleimhaut aus den Wangen. Bei Frauen kommt, um die Behaarung im Gesicht zu vermeiden, vor allem Transplantation aus dem Oberarm in Betracht.

KOTZ

17) **James Strandberg. Untersuchungen über das Ulcus neuroticum der Mundschleimhaut. (Investigations concerning ulcus neuroticum mucosae oris.)** *Acta Oto-Laryngologica. Bd. 1. H. 1.*

Das Ulcus neuroticum oder Ulcus aphthosum chronicum ist nach den Untersuchungen des Verf. nicht so selten wie man gewöhnlich annimmt. Seine Beobachtungen betreffen hauptsächlich Mitglieder zweier Familien; in der einen litten 8, in der anderen 2 Personen an der Krankheit. Von diesen Fällen konnte Verf. persönlich 7 Fälle untersuchen, ausserdem hat er noch einen Fall beobachtet und konnte auch einen von Dr. Marcus auf dem Kongress der Nordischen Dermatologischen Gesellschaft vorgestellten Fall sehen. Verf. gibt die betreffenden Krankengeschichten. In der Literatur fand er sieben Publikationen, die sich auf insgesamt 24 Beobachtungen beziehen. Verf. gibt eine Schilderung der klinischen Symptome. In den leichten Fällen treten die Ulcera 2—3 mal im Jahre auf, in den schweren Fällen ist der Patient fast niemals frei von Ulzerationen. Die bakteriologische Untersuchung von Abstrichen der Ulcera ergab solitäre Kokken oder refringens-

ähnliche Spirochäten. Syphilis fand sich in keinem Falle und die Wassermannprobe fiel da, wo sie gemacht wurde, negativ aus. Verf. erörtert dann die Differentialdiagnose gegenüber der Stomatitis aphthosa, bei welcher der Verlauf viel schneller, die subjektiven Beschwerden weit geringer sind, der ganze Prozess viel oberflächlicher verläuft und nur eine Erosion der Schleimhaut darstellt, während beim Ulcus neuroticum die Krankheit als eine Infiltration beginnt, welche zu einer Nekrose im Zentrum und zur Bildung eines richtigen Geschwürs führt. Differentialdiagnostisch kommen noch in Betracht: Herpes, Pemphigus, Erythema multiforme, Syphilis, Leukämie, Angina Vincenti. Von den beiden Theorien, ob es sich um eine infektiöse von einem spezifischen Organismus bedingte Krankheit oder um eine solche nervösen Ursprungs handelt, neigt Verf. der letzteren zu; er hält sie für eine Angioneurose, vergleichbar dem Herpes simplex, Urtikaria und Prurigo. Die Prognose ist quoad vitam gut, quoad valetudinem schlecht. Jede bisher versuchte Behandlung erwies sich als wirkungslos. Es kommt vor allem darauf an, die psychische Depression, unter der die Patienten oft leiden, zu beheben.

FINDER.

18) **H. Fabian** (Schleswig). **Hysterische Kieferklemme.** *Med. Klinik. No. 44. 1918.*

Ein im Gesicht verwundeter Soldat konnte in den ersten 14 Tagen nach der Verwundung den Mund überhaupt nicht öffnen, später selbsttätig nur bis zu 9mm, selbsttätige Seitenbewegungen möglich, desgleichen Vorschieben des Unterkiefers. Da keinerlei Anhaltspunkte für eine organisch bedingte Kieferklemme vorlagen, wurde eine lokale traumatische Hysterie angenommen. Passive Bewegung des Unterkiefers unter suggestiver Einwirkung brachte rasch Heilung.

SEIFERT.

19) **Zimmerli** (Samaden). **Die Symptomatologie der Mumpspankreatitis.** *Korr.-Blatt f. Schweizer Aerzte. No. 37. 1918.*

Der Mumps gehört wegen seiner nicht ganz seltenen Komplikationen nach dem Ohrlabyrinth und der Innervation der Gaumenmuskeln hin, sowie seiner nahen Lage zum Oberkiefergelenk entschieden auch in das Gebiet der Laryngootologie. deshalb sei hier auch einer nicht häufigen Begleitkrankheit der Parotitis epidemica Erwähnung getan, nämlich der Pankreatitis. Dieselbe erscheint als ein nahe über dem Nabel und neben der Medianlinie sich quer nach links erstreckender Tumor, der einen Hebepuls fühlen lässt und gleichzeitig druckempfindlich ist. Im Stuhl treten die Zeichen einer gestörten Fett- und Kohlenhydratverdauung auf. Verfasser glaubt, dass die meisten bei Mumps im Epigastrium auftretenden Schmerzen als Mitbeteiligung des Pankreas gedeutet werden dürfen.

JONQUIÈRE.

20) **Warnekros. Die Behandlung der Säuglinge mit Spaltbildung des harten und weichen Gaumens bis zur Operation und ihre vereinfachte frühzeitige Operationsmethode.** Vereinigte ärztl. Gesellschaften Berlin, Sitzung v. 1. 5. 1918. *Deutsche med. Wochenschr. No. 21. S. 589. 1918.*

Ursache der Spaltbildungen sind immer überzählige Schneidezähne von häufig familiärem Auftreten. Die beiden Kieferhälften werden durch geeigneten Zangendruck einander genähert und die Gaumenhälften durch Drahtverband an-

einander gehalten, später durch einfache Naht verbunden. Wackelbewegungen sind unmöglich. Ein Obturator ermöglicht dem Kind sofortiges Saugen.

R. HOFFMANN.

21) Constean et Laeau St. Guily. **Abstossung eines Sequesters am Gaumen nach Angina diphtherica gangraenosa. (Exfoliation de la voute palatine consécutive à angine diphthérique.)** *L'oto-rhino-laryngologie internationale. Mai-Juni 1918.*

Es handelt sich um einen diphtheriekranken Soldaten, bei dem sich nach 2 Monaten ein ausgedehnter Knochensequester vom harten Gaumen loslöste, so dass eine Kommunikation zwischen Kieferhöhle und hinterstem Teil der Nase bzw. Retronasalraum bestand.

SCHLITTLER.

22) **Busch** (Bochum). **Behandlung des Peritonsillarabszesses ohne Inzision.** *Münchener med. Wochenschr. No. 48. S. 1352. 1918.*

Die Methode, die vielen Fachkollegen ebensowenig neu sein dürfte, wie dem Referenten, besteht darin, dass mit einer Kornzange durch Eindringen im oberen Winkel zwischen vorderem und hinterem Gaumenbogen der Abszess eröffnet und durch Spreizen entleert wird. Besonders bei beginnender Abszessbildung sah Verf. gute Erfolge.

KOTZ.

23) **Rudolf Stein. Die Tonsillektomie und ihre Bedeutung für die Behandlung von Allgemeinerkrankungen.** *Monatsschr. f. Ohrenheilk. Jahrg. 52. H. 7/10. 1918.*

Autor berichtet über 110 am laryngo-rhinologischen Institut der deutschen Universität zu Prag vorgenommene Tonsillektomien. Er bekennt sich in einem einleitenden Kapitel über die physiologische Funktion der Mandel als Anhänger der von Stöhr, Schönemann, Pfiffl, Levinstein, Amersbach u. a. verfochtenen Infektionstheorie im Gegensatz zu der von Brieger, Corke, Henke, Lénart, u. a. vertretenen Abwehrtheorie, allerdings nicht ohne ausdrücklich zu erwähnen, dass vorläufig der Beweis, wozu die Tonsillen eigentlich da sind, noch nicht erbracht zu sein scheint und es also doch vorsichtig ist, dieses Organ wenigstens beim Kinde nach Möglichkeit zu erhalten. Wirkt aber die Tonsille sei es infolge Raumbehinderung oder infolge entzündlicher Erscheinungen störend auf ihre Umgebung oder den Gesamtorganismus, so ist auch vor einer eventl. radikalen Beseitigung beim Kinde nicht zurückzuschrecken.

Beim Erwachsenen scheint unsere klinische Erfahrung namentlich dafür zu sprechen, dass auf dem Boden einer chronischen Tonsillitis vor allem die Polyarthritis rheumatica, dann aber auch gewisse Formen von Nephritis, ferner Septikopyämien entstehen. Aber auch die Tuberkulose scheint in gewissen Fällen von den Tonsillen aus in den Organismus einzutreten und Autoren wie Pässler glauben mit Recht die „permanente Infektion der Mandelgruben“ verantwortlich machen zu sollen für die Polyarthritis, Ischias, Chorea, Sepsis, Myokarditis, Endokarditis und sogar Appendizitis, Ulcus ventriculi, Neurasthenie, Depressionszustände u. s. w. Auch aus dem Material Steiners scheint die oft eklatante Wirkung der radikalen Tonsillektomie auf die Allgemeininfektion deutlich hervorzugehen.

SCHLITTLER.

24) **Carter** (New York). **Tödliche Tonsillektomie bei einem lymphatischen Kinde.** *Medical Record. 5. Januar 1918.*

Ein fünfjähriges Kind, bei dem in Aethernarkose ohne Zwischenfall die Tonsillen enukleiert und die adenoiden Vegetationen entfernt waren, wurde drei Stunden später zyanotisch und starb. Bei der Autopsie fand man eine vergrösserte Thymus von $21\frac{1}{2}$ g Gewicht, die bis zur Herzbasis und den grossen Gefässen reichte. Keine Trachealkompression. Die Mesenterialdrüsen und die Darmfollikel waren vergrössert, ebenso die retroperitonealen Drüsen.

FINDER.

25) **Mouret** und **Seigneurin. Retropharyngealtumor.** *L'oto-rhino-laryngologie internationale. Juli/August 1918. S. 673.*

Es handelt sich um ein Angio-fibro-myxom, welches im Laufe eines Jahres entstanden und infolge seiner Grösse und seines Sitzes an der hinteren Rachenwand von der Tube bis zum Larynxeingang sich erstreckend beim Sprechen, Schlucken und Atmen Beschwerden machte. Die Entfernung erfolgte von aussen in Aethernarkose, nachdem vorher eine Trachealfistel angelegt worden war. Heilung.

SCHLITTLER.

d) Diphtherie und Croup.

26) **G. Münchmeyer** und **E. Nast** (Strassburg). **Beitrag zur Entkeimung der Diphtheriebazillenträger.** *Med. Klinik. No. 47. 1918.*

Das Citron'sche Verfahren gibt keine befriedigenden Ergebnisse und zwar aller Wahrscheinlichkeit nach infolge der physiologischen Verhältnisse des Nasenrachenraumes als dem Sitz der Diphtheriebazillen. Auch die von den Verff. nach zwei Richtungen hin ausgeführten Versuche mit Ozon brachten keinen durchschlagenden Erfolg.

SEIFERT.

27) **v. Delbrück** (Jena). **Ueber die Vorzüge der kombinierten Serumbehandlung bei Diphtherie.** *Münchener med. Wochenschr. No. 44. S. 1208. 1918.*

Bericht über Erfahrungen der medizinischen Klinik in Jena. Während bei der intramuskulären Injektion die Höhe der Antitoxinwirkung nach 24—48 Stunden eintritt und bei der subkutanen erst nach 3 Tagen, steht bei der intravenösen Einverleibung das Antitoxin sofort auf der Höhe seiner Konzentration und seiner Leistungsfähigkeit. Bei der gleichzeitigen intravenösen und intramuskulären Verabreichung ergänzen sich die Wirkungen beider in glücklichster Weise, da nach dem Abklingen der ersteren die Wirkung der letzteren in Erscheinung tritt. Aus den Statistiken der Jenenser Klinik geht hervor, dass durch die kombinierte Behandlung gegenüber der früher geübten intramuskulären die Notwendigkeit der Tracheotomie beträchtlich herabgesetzt wurde und die Sterblichkeit der nichttracheotomierten Fälle von 19 pCt. auf 5 pCt., die der tracheotomierten von 41 pCt. auf 14 pCt. herabgesunken ist. Die verabreichten Serummengen belaufen sich je nach dem Alter auf 4000—8000 I.-E. Die Intubation wurde so gut wie gänzlich verlassen. Ernstere Unfälle durch Anaphylaxie kamen nicht zur Beobachtung.

KOTZ.

e) Kehlkopf und Luftröhre.

28) **Edward D. Davis. Central verursachte doppelseitige Postikuslähmung bei Tabes nebst Bericht über den Sektionsbefund.** *The Journal of Laryngology, Rhinology and Otology. September 1916.*

Der Fall betraf einen 36jährigen an Larynxkrisen leidenden Mann, der im Hospital gestorben war. Die mikroskopische Untersuchung ergab, dass es sich um einen ungewöhnlichen Fall von Degeneration oder Atrophie der zuführenden und abführenden Neurone handelte, eine sogenannte amyotrophische Tabes. Der Vagus zeigte deutliche Atrophie, jedoch ohne Zunahme des Bindegewebes. Die Untersuchung des Larynx ergab Atrophie der Nn. postici, die zu den Postici führenden Rekurrensfasern konnten nicht nachgewiesen werden. Die N. recurrentes waren leider verloren gegangen. Verf. meint jedoch, dass nichts in diesem Falle auf eine primäre periphere Degeneration hinweise und die pathologischen Befunde unstreitig dafür sprechen, dass es sich um eine Affektion zentralen Ursprungs handele.

FINDER.

29) **Maurice Villaret** und **M. Faure-Beaulieu. Der nervöse Symptomenkomplex des Spatium retroparotideum posterius. (Le syndrôme nerveux de l'espace rétro-parotidien postérieur.)** *La Presse médicale. 21. November 1918.*

Verff. haben 1917 (Paris Médical, 27. Januar 1917) einen Symptomenkomplex beschrieben, der auf persönlicher Beobachtung zweier Fälle von Verletzung der Regio mastoidea beruht und folgende Nerven betrifft: Hypoglossus (Hemiatrophie und Lähmung der Zunge), Sympathicus (Enophthalmie, Verengerung der Lidspalte), Pneumogastrikus oder innerer Ast des Spinalis (Lähmung eines Stimmbandes) und Glosso-pharyngeus (Geschmacksstörungen). Der anatomische Raum, um den es sich handelt, ist hinten durch die Wirbelsäule, nach innen durch den Pharynx, nach aussen durch den Sternokleido, nach vorn durch den inneren Fortsatz der Parotis, nach oben durch die Schädelbasis und speziell durch das Foramen lacerum posterius begrenzt und enthält um die Vena jugularis interna und die Carotis interna gruppiert den IX., X., XI. u. XII. Hirnnerven und weiter hinten den Sympathikus. Von den klassischen alten klinischen Symptomenkomplexen nach Avellis, Schmidt, Jackson und Tapia unterscheidet sich der von den Verff. beschriebene durch die wesentliche und ins Auge fallende Rolle des Sympathikus. Verff. beschreiben zwei neue hierher gehörige Fälle.

FINDER.

30) **Logan Turner. Kehlkopfstenose bei Kindern nach Intubation und Tracheotomie. (Stenosis of the larynx in children following intubation and tracheotomy.)** *The Journal of Laryng., Rhinol. and Otol. August 1916.*

Die Beobachtungen des Verf.'s beziehen sich auf folgende Fälle: Stenose nach Intubation allein (2 Fälle), nach Intubation und Tracheotomie (3 Fälle), nach Tracheotomie allein (2 Fälle). Die 5 Fälle von Stenose nach Intubation resp. Intubation und Tracheotomie verteilen sich auf 268 Fälle, bei denen im Hospital wegen akuter Larynxstenose operiert werden musste, sie betragen also 1,8pCt. Alle 5 Fälle waren unter 4 Jahre alt. In vier von den 5 Fällen war die Stenose

subglottisch, bei dem 5. Fall — das Kind war innerhalb 9 Wochen zehnmal intubiert worden — betraf die Stenose ausschliesslich den oberen Teil des Larynx.

FINDER.

31) **Fränkel. Kehlkopfverletzung.** Aerztl. Verein zu Hamburg, Sitzung v. 22. 1. 1918. *Deutsche med. Wochenschr. No. 21. S. 589. 1918.*

Demonstration des Kehlkopfes eines 33jährigen Russen, der sich in selbstmörderischer Absicht von einer kleinen, rechts vom Adamsapfel gelegenen Wunde aus subkutan eine regelrechte Thyreotomia transversa beigebracht hatte. Da das Blut durch die kleine schlitzförmige Hautwunde nicht abfliessen konnte, lief es in die Luftwege und füllte diese bis in die feineren Bronchien, so dass Patient erstickte.

R. HOFFMANN.

32) **Guyot** (Genf). **Ein Fall von hysterischer Aphonie. (Une malade atteinte d'aphonie hystérique.)** Aus der Sitzung der Aerztegesellschaft Genf. *Revue méd. de la Suisse romande. 1918.*

Bäuerin von 16 Jahren, ganz aphonisch. Im Kehlkopf objektiv nichts. Kann oft flüstern, oft nicht einmal die Lippen bewegen, somit absoluter Mutismus. Der Vortragende erwähnt noch andere Fälle aus seiner Praxis, z. B. einen französischen Chasseur alpin, welcher nach einem Jahr noch stimmlos war.

Die Behandlung ist psychisch und faradisch; mitunter ganz erfolglos. Manche Fälle heilen plötzlich ganz von selbst.

Das Experiment des Referenten, welches die Aphonia hysterica durch Kompression der Ovarien sicher und vollständig unterbricht (s. Korresp. Blatt für Schweizerärzte 1883 u. 1888, sowie Monatsschrift für Ohrenheilk. 1890.) ist in diesem Vortrag nicht erwähnt.

JONQUIÈRE.

33) **Fröschels. Hysterische Aphasie.** K. k. Gesellschaft der Aerzte in Wien, Sitzung vom 15. 6. 1917. *Berliner klin. Wochenschr. No. 5. S. 127. 1917.*

Der 23 jährige Offizier verlor durch einen Schuss das rechte Auge. Die Kugel wurde aus der Nase entfernt. Anfangs 1917 trat ein epileptischer Anfall nach dem Jackson-Typus auf; Pat. erwachte mit völliger Sprachlosigkeit. Man fand rechtsseitige Steigerung der Reflexe und diagnostizierte motorische Aphasie. F. fand, dass die Reflexsteigerung durch Mitbewegung vorgetäuscht war. Pat. konnte nicht einen Laut nachsprechen, obwohl er volles Sprachverständnis besass. Da die schwersten Fälle von motorischer Aphasie über einige Laute und Silben verfügen, machte letzterer Befund die Diagnose „motorische Aphasie" unwahrscheinlich. In Hypnose gelang es die scheinbare Reflexsteigerung zu beseitigen, nach der zweiten Hypnose war die Aphasie verschwunden.

R. HOFFMANN.

34) **Schneller** (Erlangen). **Einwanderung von Askariden in Bronchus und Trachea durch eine Oesophago-Bronchialfistel.** *Münchener med. Wochenschr. No. 45. S. 1247. 1918.*

Sektionsbeobachtung bei einer Patientin, die durch eine andere Erkrankung zum Exitus kam: 3 cm unterhalb der Bifurkation eine Oesophago-Bronchialfistel, in der ein Ascaris lumbricoides stak. In Luftröhre und Bronchien weitere Aska-

riden. Ob die Fistel eine Bildungsanomalie darstellt oder durch eine verkäste Bifurkationsdrüse entstand, ist zweifelhaft; für letzteres spricht das Vorhandensein tuberkulöser Veränderungen an anderen Körperstellen.

KOTZ.

f) Schilddrüse.

35) **Klinger** (Zürich). **Zur Prophylaxe des endemischen Kropfs.** *Korresp.-Blatt f. Schweizer Aerzte. No. 17. 1918.*

Verf. ruft mit Recht energisch nach einem noch zu überlegenden praktischen Schritt gegen den längst anerkannten Kropfschaden gewisser Gegenden. Er verwirft die Vorschläge von Roux mit dem Jodamulet und Hunziker's mit dem etwas jodhaltigen Seesalz als allzu homöopathisch und verlangt eine tägliche Jodgabe von mindestens 2—4 Milligramm Jod, die auf irgend eine Weise volkstümlich zu verwenden wäre. Auch glaubt er nicht, dass eine Auslaugung der Jodsalze in gewissen Gegenden dem endemischen Kropf derselben zugrundeliegen. Er schlägt zur Auffindung eines praktischen Weges zu allgemeiner Anwendung eine Konferenz von Vertretern der interessierten Kropfgegenden vor.

JONQUIÈRE.

36) **Roux** (Lausanne). **Prophylaxis des Kropfes. (Prophylaxie du goitre.)** *Revue méd. de la Suisse romande. No. 5. 1918.*

Der hervorragende Chirurg, gewesener Assistent Kocher's, betont wieder wie schon im vorigen Jahre seine allgemeine prophylaktische und zwar homöopathische Jodanwendung in den Schulen schon von der untersten Klasse an, indem er die Kinder ein kleines Amulett am Hals tragen lässt, das aus Buchenholz besteht und ein Jodkryställchen in Wachspapier eingeschlossen enthält. Für die häuslichen Verhältnisse empfiehlt er ein kleines Gefäss mit Jodtinktur im Schlafzimmer aufgestellt, da oft schon vor dem schulpflichtigen Alter die Schilddrüse der Degeneration anheimfällt. R. warnt dringend vor mehr als dieser ebengenannten homöopathischen Anwendung des Jods, indem der gar nicht seltene Jodismus eine grosse Gefahr bedeutet.

JONQUIÈRE.

g) Oesophagus.

37) **F Leegard. Ueber in der Speiseröhre eingeklemmte Zahnprothesen.** *Monatsschr. f. Ohrenheilk. Jahrg. 52. S. 305.*

Bericht über einen Fremdkörperfall (Gebissplatte im Brustteil der Speiseröhre), bei welchem alle Extraktionsversuche misslangen, hingegen das Hinabstossen in den Magen unter Gesichtskontrolle spielend sich vollzog und der Abgang per vias naturales anstandslos erfolgte. Autor glaubt daher in Fällen, wo die Extraktion nach oben mit grossem Risiko verknüpft ist, dieses Procedere empfehlen zu dürfen.

SCHLITTLER.

38) **Sanvoix-Thury** (Neuchâtel). **Ueber einen Fall von Ausstossung der ganzen Speiseröhrenschleimhaut. (A propos d'un cas d'expulsion de la muqueuse oesophagienne.)** *Revue méd. de la Suisse romande. No. 6. 1918.*

Eine 48 jährige robuste Frau vom Lande, welche 7 gesunde Kinder hat, bricht

eines Tags bei bisher vollkommenem Wohlbefinden einen 34 cm langen Schleimhautstrang unter heftigen Schmerzen und starker Blutung aus, der sich bei der Untersuchung als die Schleimhaut der ganzen Speiseröhre erweist. Nach zwei bis drei Wochen stellte sich das anfänglich sehr schmerzhaft gewesene Vermögen zu schlucken wieder vollständig ein.

Eine sichere Ursache zu dieser schweren Störung war nicht zu ermitteln. Ein ganzes Jahr vorher sollte Pat. ein Stückchen Knochen verschluckt haben, das eine Blutung verursachte, aber keine weiteren Folgen hatte und niemals nachgewiesen werden konnte.

JONQUIÈRE.

II. Kritiken und Gesellschaftsberichte.

Laryngologische Gesellschaft zu Berlin.

Sitzung vom 14. Dezember 1917.

Lautenschläger stellt noch einmal die Patientin mit einseitiger Ozaena vor, die inzwischen von ihm operiert worden ist. Er ist in diesem, wie überhaupt in allen seinen in letzter Zeit operierten Fällen anders vorgegangen, als er es früher mitgeteilt hat.

Er hat das Cavum nasi von der Kieferhöhle aus nicht eröffnet, sondern nur die laterale Nasenwand verlagert und vom Boden der Kieferhöhle eine breite Knochenleiste abgemeisselt, ein wenig in die Höhe gestellt und medial in die Nasenhöhle hineingedrückt, auf diese Weise also den Nasenboden gehoben und die Nasenhöhle noch mehr verengt. In einer zweiten Sitzung machte er dann die Plastik: erstens die Verbindung mit der Nasenhöhle und zugleich den Verschluss der Kieferhöhle. Wenn man so vorgeht, braucht man keine Synechie zu machen. Die Nase sieht nach der Operation nahezu normal aus.

Finder stellt einen Soldaten mit eigentümlicher Stimmstörung vor. Patient kam vor einigen Monaten mit nervöser Aphonie in Behandlung; es gelang ohne weiteres, ihn in einer Sitzung zum lauten und tönenden Sprechen zu bringen. Als er das nächste Mal wieder kam, sprach er in höchster Falsettstimme. Wenn man mit der Hand den Kehlkopf tiefer drückt, so spricht er mit normaler Stimme, lässt man den Kehlkopf aber los, so schlägt sofort die Stimme wieder ins Falsett über. Trotz aller Bemühungen ist es bisher nicht gelungen, den Patienten zu heilen.

Weingärtner berichtet über den neulich vorgestellten Fall eines Jungen mit einer linksseitigen Rekurrenslähmung und einer merkwürdig schwirrenden Geschwulst links am Halse. Man dachte an ein Aneurysma arterioso-venosum zwischen Karotis und Jugularis. Das Kind wurde operiert. Es fand sich die Jugularis stark dilatiert. Ein Aneurysma war nicht vorhanden, dagegen ein Venenstein, der mit einem Stiel an der Venenwand festsass, im übrigen aber frei im Lumen der Vene lag und durch den Blutstrom in eine Art pendelnde Bewegung versetzt wurde und so das fühlbare Schwirren hervorrief.

Der Venenstein erklärt sich dadurch, dass der Junge einen Hieb auf den Kopf in der Gegend oberhalb des Ohres erhalten hatte. Offenbar war damals im Anschluss an das Trauma eine Thrombophlebitis entstanden, die sich nach unten fortgesetzt hatte. Der Thrombus blieb in der Vene sitzen, er versteinerte und rief die Erscheinung hervor.

Dahmann demonstriert einen Fall von einwandfreier einseitiger Ozaena bei einem 5jährigen Mädchen.

Halle demonstriert erstens einen Fall von Gesichtsspaltenzyste; zweitens vor 7 Wochen vorgestellten Fall mit hochgradiger Verengung des Naseneingangs, der inzwischen operiert worden ist.

Killian: 1. Fall von Kehlkopfschuss vor der Behandlung.

Wenn man die Kanüle herausnimmt und die Trachealöffnung zuhält, geht keine Spur von Luft durch den Kehlkopf, weder bei der In- noch bei der Exspiration. Man sieht im laryngoskopischen Bilde die wesentlich verkürzten Taschenbänder median gestellt. Das eine trägt vorn eine kleine Narbe. Beide Arygegenden sind etwas nach vorn geneigt. Von Stimmlippen kann man nichts sehen.

In diesem Falle wird also nichts übrig bleiben, als den Larynx zu spalten, um die Situation klar zu legen. Man wird voraussichtlich hinten eine grosse Narbe finden, welche die Taschenbänder median fixiert.

2. Kriegsbronchoskopischer Fall.

Der Patient ist im Juli 1916 verwundet worden. Er hat damals durch einen Querschläger eine Zerstörung im Bereich der rechten Wange und Unterkiefergegend erlitten und plastische Operationen durchgemacht. Es hatte sich im Bereiche des Unterkiefers eine Eiterung mit Sequestrierung eingestellt. Nach einiger Zeit — angeblich im Frühjahr 1917 — hat er dann einmal ein kleines Knochenstückchen ausgehustet. In der letzten Zeit ist ihm verschiedentlich aufgefallen, dass ihm beim Husten etwas im Halse hin und her geht.

Trotz bestehender Kieferklemme konnte die Bronchoskopie ausgeführt werden; es fand sich ein Knochenstück im Beginn des rechten Stammbronchus, das auf beiden Seiten aus Kortikalis, in der Mitte aus Spongiosa bestand. Trotz grösster Vorsicht streifte sich das Knöchelchen beim Herausziehen im Bereich der Stimmlippen ab. Nach Wiedereinführung des Bronchoskops fand sich der Fremdkörper wieder an der alten Stelle. Auch jetzt streifte er sich trotz grösster Vorsicht wieder ab. Danach geriet er in den sehr weiten Oberlappenbronchus und war nicht zu fassen. K. zog das Rohr herauss und liess den Patienten heftig husten. Dadurch kam der Knochen wieder in den Stammbronchus und konnte jetzt breit gefasst und extrahiert werden. Es war offenbar ein aspirierter Sequester vom Unterkiefer.

Gutzmann gibt eine Ergänzung zu seinem Vortrag über die Benennung der Kriegsaphonien.

Er wendet sich gegen die von manchen Neurologen aufgestellte Behauptung, dass alle Aphonischen in besondere Neurotiker-Lazarette gehören und einer Behandlung seitens der Neurologen bedürfen. Er protestiert gegen die Behauptung einiger Neurologen, dass gerade von seiten der Laryngologen und Phonetiker die Dinge

verkannt würden. Der Irrtum entstände durch eine zu universelle, zu einseitige Auffassung der „Kriegsaphonien".

Ein derartiger Vorwurf kann nur daraus entstehen, dass eine zu einseitige Beurteilung und Auffassung der Aphonien stattfand, die sich eben gerade in der zu gleichartigen Benennung äusserte. Wenn man aber stets paretische und spastische Aphonie schon in Berücksichtigung ihrer recht verschiedenen Beziehungen zum Willen des Kranken unterscheidet, wenn man Fälle von paretischer Flüsterstimme von denen mit spastischer Flüsterstimme trennt, wenn man berücksichtigt, dass oft paretische in spastische Aphonie übergehen, oder dass aus einer Aphonie unter unsachgemässer oder selbst sachgemässer Behandlung so gar ein Mutismus werden kann, wenn man schliesslich erfährt, dass trotz der energischen Behandlung mit starken elektrischen Strömen — durch welche zweifellos Todesfälle eingetreten sind —, die Leute doch sehr bald Rückfälle bekommen —, dann wird man nach alledem doch berechtigt sein, gegen die Behauptung Protest zu erheben, dass gerade die Laryngologen die Dinge verkennen sollen, während jene Neurologen die wahre Einsicht haben. G. hat dagegen Aphoniker mit Rachenseitenstrangkatarrhen gesehen, die durch lokale Behandlung die Stimme bald wiederbekamen, nachdem sie vorher lange in Nervenlazaretten ohne Ergebnis behandelt worden waren.

Psychische Wirkungen schmerzhafter Reize auf Kranke, die dafür eine *Prädisposition* besitzen, so hoch zu bewerten, dass darauf sogleich eine „Methode" aufgebaut wird, das ist nicht berechtigt.

G. hat z. B. zwei Leute in seiner Beobachtung gehabt, die ihm als „taubstumm" zugeschickt waren, die — zu ganz verschiedener Zeit — einen alkoholischen Exzess begingen, am anderen Morgen betrunken aufgefunden wurden und völlig geheilt waren. Aus dieser Erfahrung kann man doch nicht eine allgemeingültige „Heilmethode" machen.

Zwei andere Patienten sind dadurch geheilt worden, dass sie beide beinahe durch Lastautomobile überfahren wurden. Sie mussten darunter hervorgezogen werden. Beide haben vor Schreck Stimme und Sprache wiederbekommen. Ein Patient hat beim Zahnziehen die Stimme wiederbekommen.

Solche u. a. „psychische" Wirkungen kennen auch die Laryngologen; die oft überraschende Heilung einer hysterischen Aphonie durch unschädliche Faradisation kennen die Laryngologen schon seit Jahrzehnten und wenden sie auch heute noch mit Erfolg an. Das ist also sicherlich keine neue „Methode".

Demgegenüber stehen eine Reihe von Fällen, bei denen es darauf ankommt, systematisch auf physiologischem und phonetischem Wege Bewegungen wieder erlernen zu lassen, die verloren gegangen sind. Eine wirklich verloren gegangene Bewegungsvorstellung kann man sicherlich nicht durch eine der obigen „psychischen" Methoden wiederherstellen. Verlorene Fertigkeiten kann man auch durch Hypnose nicht wiedererzeugen; sie müssen systematisch eingeübt werden. Wenn man darauf achten würde, dass stets eine klare Benennung der einzelnen Kriegsaphonien stattfindet, wenn Benennungen des Einzelfalles als „Psychische Stimmstörung" oder „Funktionelle Stimmstörung" als ungenügend angesehen würden, so würde schon dies zu einer klareren Einsicht führen.

Finder freut sich, von so autoritativer Seite wie von Gutzmann, bestätigt zu hören, dass nicht, wie es in manchen Publikationen mitgeteilt wird, 100 pCt. aller Fälle heilbar sind; er hat an einem ziemlich grossen Material dieselbe Erfahrung gemacht. Es bleiben immer einige Fälle übrig, denen auf keine Weise geholfen werden kann.

Es wäre noch zu erörtern, wie man sich in diesen Fällen, die schliesslich als unheilbar entlassen werden müssen, verhalten soll in bezug auf die Frage der Dienstfähigkeit und der Dienstbeschädigung.

F. wirft schliesslich noch die Frage auf, woher es komme, dass sich gerade in diesem Kriege die Fälle von Kriegsaphonien so häufen und zwar sei dies nicht nur bei uns der Fall, sondern — wie er aus der französischen und englischen Literatur ersieht — auch in den anderen kriegführenden Ländern.

Gutzmann macht darauf aufmerksam, dass sich diese Aphonien nie bei aktiven Offizieren finden, auch nicht bei aktiven Unteroffizieren, sondern stets bei Reservisten. Sie finden sich auffallender Weise durchaus nicht etwa vorwiegend unter denjenigen Kriegern, auch wenn es sich um Gemeine handelt, die höheren Bildungsständen angehören, sondern man findet sie gerade unter denjenigen, die in ihrem bürgerlichen Beruf Arbeiter, Handwerker, Landwirte u. dergl. sind. Das liegt zum grossen Teil wohl daran, dass eine vertiefte Erziehung und Bildung einen grösseren Willenswiderstand erzeugt.

A. Meyer: Herrn Finder's Frage, wie es kommt, dass wir in diesem Kriege im Gegensatz zu früheren so viele Schreckneurosen haben, welche die Stimme betreffen, lässt sich einfach beantworten: nicht nur die Stimmlosigkeiten, sondern auch alle möglichen sonstigen funktionellen Störungen, Zitterer und neurotische Lähmungen hat es früher auch nicht annähernd in dem Masse gegeben wie jetzt. Das liegt einfach an der schweren Artillerie, die noch in keinem früheren Krieg eine solche Rolle gespielt hat wie in diesem.

Er hat bei den Schreckneurotikern, falls sie nicht schon vorher in anderen Lazaretten mit starken Strömen behandelt waren, sehr gute Resultate erzielt.

Finder erwidert, dass die Fälle, bei denen es sich um eine Schreckneurose handelt, bei denen die Aphonie durch eine Schockwirkung z. B. infolge des Einschlagens einer Granate, Verschüttung usw. auftritt, nach seinen Erfahrungen gar nicht eine so grosse Rolle spielen. Er verfügt über eine grosse Anzahl von Aphonischen, die überhaupt noch niemals aus der Garnison herausgekommen sind, bei denen also von einer Einwirkung der Schrecken der Schlacht nicht gesprochen werden kann.

Scheier ist sehr erstaunt gewesen darüber, dass, während ihm im Felde, wenn er die Patienten frisch in Behandlung bekam, niemals ein Misserfolg begegnete, er hier in einem Heimatlazarett eine ganze Anzahl von Fällen fand, bei denen er mit keiner Behandlung zum Ziele gelangte.

Killian: Man muss unterscheiden: die hysterischen Schreckneurosen; das sind die Flüsterer und die Leute, die gar keine Energie bei der Stimmbildung entwickeln, bei denen die Stimmlippen anfangs momentweise zusammenkommen, aber dann in entfernter Stellung stehen bleiben, wenn die Patienten sich bemühen, Töne

zu entwickeln. Die andere ist die grosse Kategorie derer, bei denen die Stimmstörung sich an einen akuten Katarrh anschliesst. Die brauchen natürlich nicht im Felde gewesen zu sein. Sie zeichnen sich dadurch aus, dass sie bei der Stimmbildung pressen. Wie Gutzmann, habe auch ich bei den Schreckneurotikern beobachtet, dass ein Uebergang von der hauchenden in die gepresste Phonation stattfinden kann. Auch ich glaube, dass die forcierte Behandlung, die manchmal stattfindet, das bewirken kann.

Im allgemeinen sind die Hysteriker leichter zu behandeln als die Stimmpresser. Diese können, wenn sich schon viele Aerzte vergebens an ihnen versucht haben, ganz störrisch werden.

Bei der Behandlung kommt es vor allem auf die Gabe und Energie des Arztes, viel weniger auf die Mittel an.

Gutzmann: Ein psychologischer Unterschied, auf den die Neurologen merkwürdigerweise gar nicht aufmerksam gemacht haben, besteht darin: die weitaus meisten spastischen Aphoniker wollen, sie haben voluntas, denn sie pressen ungeheuer. Es ist ein Wille da, aber seine Betätigung geht über das Mass hinaus. Wir bezeichnen eine derartige Störung von jeher als Hyperkinese. Bei den Paretikern ist dagegen meist eine Abulie, eine Willenslosigkeit vorhanden.

Gutzmann.

III. Briefkasten.

Dr. Weingärtner, Oberarzt an der Killianschen Klinik, ist bei der Berliner Medizinischen Fakultät als Privatdozent für Hals- und Nasenkrankheiten zugelassen worden.

Prof. Dr. A. Hartmann, früher Leiter der otolaryngologischen Abteilung des Berliner Rudof-Virchow-Krankenhauses, feierte am 1. Januar 1919 seinen siebenzigsten Geburtstag. Hartmann, in erster Linie als Ohrenarzt bekannt, hat auch das Gebiet der Rhinologie durch zahlreiche Arbeiten gefördert. Nach seinem Weggang aus Berlin zog er sich in seine württembergische Heimat zurück; während des Krieges führte er einen Lazarettzug.

Namen-Register.*)

*) Die fett gedruckten Zahlen verweisen auf Publikationen des Betreffenden, die dünn gedruckten auf Zitate, Diskussionen usw.

K.

L.

M.

N.

O.

P.

Q.

R.

S.

T.

Sach-Register.

C.

D.

E.

F.

G.

H.

I.

K.

L.

M.

S.

Z.

Für die Redaktion verantwortlich Prof. Dr. G. Finder, Charlottenburg, Augsburger Str. 38.
Druck von L. Schumacher, Berlin N. 4.

Inhalt.

Einsendungen für das Internationale Centralblatt werden an die Adresse des Herausgebers, Herrn Prof. Dr. Georg Finder in Berlin W. 50, Augsburger Strasse 38, erbeten.

Druck von L. Schumacher in Berlin N.


UNIVERSITY OF MICHIGAN
3 9015 06274 1288

